G. WINTER

Gynäkologische Diagnostik

24. D. 2

Lehrbuch

der

Gynäkologischen Diagnostik

von

Dr. Georg Winter

o. ö. Professor für Gynäkologie
und Director der Kgl. Universitäts-Frauenklinik in Königsberg i/Pr.

Unter Mitarbeit

von

Prof. Dr. **Carl Ruge** in Berlin

Mit 20 Tafeln und 140 Textabbildungen

Zweite Auflage

Qui bene diagnoscit, bene medebitur

Leipzig

Verlag von S. Hirzel

1897.

1536

Das Recht der Uebersetzung ist vorbehalten.

Robert Olshausen

meinem hochverehrten Lehrer

in

unwandelbarer Dankbarkeit

gewidmet.

Digitized by the Internet Archive
in 2011 with funding from
Open Knowledge Commons and Harvard Medical School

http://www.archive.org/details/lehrbuchdergyn1897wint

Vorwort zur ersten Auflage.

Die gynäkologische Diagnostik hat in dem letzten Jahrzehnt einen ausserordentlichen Aufschwung genommen; vor Allem hat die combinirte Untersuchung durch die häufige Controlle des Palpationsbefundes bei der Laparotomie eine solche Feinheit und Zuverlässigkeit gewonnen, dass sie heute eine sichere Grundlage für die Diagnose bildet: die gynäkologische Diagnostik ist wesentlich durch sie eine Wissenschaft geworden und bildet einen besonderen Lehrgegenstand von nicht geringer Ausdehnung. Trotz der eingehenden Behandlung, welche die Diagnostik in jedem Lehrbuch der Gynäkologie findet, rechtfertigt dieser Umstand nicht nur, sondern verlangt geradezu eine gesonderte Darstellung dieses Gegenstandes; abgesehen von der „Gynäkologischen Diagnostik" von Veit (1890 und 1891) hat die Diagnostik in der Gynäkologie bis jetzt eine solche weder in der deutschen noch in der ausländischen Literatur gefunden.

Ich selbst fühlte mich zu der Bearbeitung der gynäkologischen Diagnostik durch den Umstand veranlasst, dass ich seit acht Jahren dieses Gebiet lehre; dabei habe ich mich eingehend mit der Verfeinerung derselben beschäftigt und meine Ansichten in eine Form gebracht, deren didaktische Brauchbarkeit ich vielfach erprobt habe. Den Wünschen des praktischen Arztes bin ich dadurch entgegengekommen, dass ich allen diagnostischen Punkten, welche ich in dem langjährigen engen Verkehr mit meinen ärztlichen Zuhörern als wichtig erkannt habe, eine besondere Berücksichtigung schenkte. Auf diese Weise habe ich mein Lehrbuch im unmittelbaren Anschluss an den Unterricht geschrieben und hoffe mit demselben dem Lernenden und dem praktisch thätigen Arzte zugleich nützen zu können.

Einen weiten Raum habe ich der mikroskopischen Diagnose gewährt, weil ich mich immer mehr von dem Werthe derselben überzeugt habe. Zu meiner grossen Freude ist es mir gelungen, für die Bearbeitung dieser Abschnitte Carl Ruge, den Schöpfer und steten Förderer dieser Methode, zu gewinnen; dadurch erhalten seine für die praktische Gynäkologie eminent wichtigen Lehren und Erfahrungen die lang erwünschte schriftliche Fixirung.

Ueber meine Abbildungen habe ich Folgendes mitzutheilen:

Die mikroskopischen Abbildungen danke ich meinem Collegen Gebhard; dieselben sind autotypische Wiedergaben seiner ausgezeichneten Mikrophotographieen und bieten durch ihre absolute Naturtreue dem Mikroskopiker

die sicherste Grundlage für seine Diagnose. Die Abbildungen, welche Palpationsbefunde (P.-B.) darstellen, sind nach genauen Messungen an der Lebenden von mir in die Schultzeschen Gummistempel eingetragen und sollen dadurch auch ein für wissenschaftliche Zwecke brauchbares Material bilden.

Die Vorlagen für die Holzschnitte sind nach meinen Angaben von Herrn cand. med. Paul Richter in Berlin angefertigt.

Herrn G. Hirzel in Leipzig spreche ich auch öffentlich meinen Dank aus für sein stets bereitwilliges Entgegenkommen, welches mir das Zusammenarbeiten mit ihm zu einer Freude gemacht hat.

Berlin, Ostern 1896.

G. Winter.

Vorwort zur zweiten Auflage.

Da seit dem Erscheinen der ersten Auflage erst anderthalb Jahre vergangen sind, so habe ich an derselben nur einiges zu ändern und zu ergänzen gehabt.

Uebersetzungen in die italienische und spanische Sprache sind in Arbeit.

Berlin, September 1897.

G. Winter.

Inhalt.

Seite

Allgemeine Diagnostik 1

Die äussere Untersuchung 1
Die innere Untersuchung 3
Die combinirte Untersuchung 3
Die Rectaluntersuchung 9
Die Uterussonde 11
Die Anwendung der Specula 17
Die Dilatation und Austastung des Uterus 22
Die mikroskopische Untersuchung (Ruge) 27
Aufbau einer gynäkologischen Diagnose 30

Specielle Diagnostik 39

Der normale Befund 39
Die topographische Anatomie der weiblichen Genitalorgane und der normale Palpationsbefund 39
Der normale histologische Befund (Ruge) 55
Diagnose der normalen Schwangerschaft 63
Diagnose der Schwangerschaftsstörungen 71
Gravidität mit abgestorbener Frucht 71
Blutungen in der Schwangerschaft 73
Diagnose des Aborts 74
Diagnose der Graviditas extrauterina 79
Die anatomische Diagnose der Schwangerschaft (Ruge) 98
Die mikroskopische Diagnose der aus dem Uterus ausgestossenen Häute (Ruge) 109
Die Lageveränderungen des Uterus und seiner Nachbarorgane . . 111
Antepositio uteri 112
Retropositio uteri 113
Lateropositio uteri 115
Elevatio uteri 117
Prolapse 118
Anteversio uteri 132
Lateroversio uteri 133
Retroversio uteri 134
Anteflexio uteri 134
Retroversioflexio uteri 138
Torsion des Uterus 149
Inversio uteri 150

Seite

Diagnose der Uterusmyome 151
Diagnose der Ovarialtumoren 174
Diagnose der malignen Erkrankungen des Uterus, der Vagina und Vulva 208
Carcinom des Uterus 208
Sarkom des Uterus 236
Carcinom der Vagina 239
Sarkom der Vagina 241
Carcinom der Vulva 241
Sarkom der Vulva 244
Die mikroskopische Diagnose der malignen Erkrankungen des Uterus (Ruge) . 244
Die anatomische Diagnose der aus dem Uterus stammenden Polypen und Gewebsbröckel (Myom, Myosarkom, Schleimhautpolyp [Ruge]) 266
Diagnose der Tubenerkrankungen 273
Diagnose der Pelveoperitonitis 290
Diagnose der Parametritis 299
Diagnose der Catarrhe 314
Die mikroskopische Diagnose der Endometritis (Ruge) 337
Diagnose der Missbildungen der inneren Genitalien 357
Diagnose der Erkrankungen des Harnapparats 368
Diagnose der Ursachen des Tenesmus vesicae 370
Diagnose der Urethralerkrankungen 371
Diagnose der Blasenkrankheiten 375
Diagnose der Ursachen der Incontinenz 386
Diagnose der Ursachen der Ischurie 390
Diagnose der Uretererkrankungen 393
Diagnose der Nierenerkrankungen 396

Analytische Diagnostik 404

Die Ursachen der Blutungen 405
Die Ursachen der Amenorrhoe 413
Die Ursachen der Dysmenorrhoe 418
Die Ursachen der Sterilität 428
Analytische Diagnostik der Bauchgeschwülste 442

Verzeichniss der Abbildungen.

Figur		Seite
1.	Veit-Schroederscher Untersuchungsstuhl	4
2.	Handstellung bei der combinirten Untersuchung des Uterus	8
3.	Handstellung bei der combinirten Rectovaginaluntersuchung	9
4.	Uterussonde	11
5.	Das Einführen der Uterussonde in den Cervicalkanal	12
6.	Das Eingleiten der Sonde in die Uterushöhle	13
7.	Milchglasspeculum von Carl Mayer	18
8.	Satz von fünf verschieden grossen Milchglasspeculis	18
9.	Einführen des Milchglasspeculum	18
10.	Simonsches Speculum (hintere Platte)	19
11.	Simonsches Speculum (vordere Platte)	19
12.	Einführen der hinteren Platte des Simonschen Speculum	20
13.	Einführen der vorderen Platte des Simonschen Speculum	21
14.	Hegarsche Hartgummidilatatorien	24
15.	Jodoformgazestopfer	24
16.	Laminariastift mit Seidenfaden armirt	25
17.	Handstellung bei der Austastung des Uterus	26
18.	Sagittalschnitt durch das Becken mit Führungslinie	41
19.	Normale Lage des Uterus bei mässig gefüllter Blase und leerem Mastdarm	43
20.	Uterus mit Peritonealbekleidung und Ligamenten von vorn gesehen	44
21.	Dasselbe von hinten gesehen	44
22.	Situs der Beckenorgane von der linken Seite gesehen, nach Wegnahme der linken Beckenwand	46
23.	Ovarium mit Lig. latum	47
24.	Normale Lage der weiblichen Genitalorgane	48
25.	Frontalschnitt durch das Becken von hinten gesehen, um das zwischen Peritoneum und M. levator ani ausgebreitete Parametrium zu zeigen	49
26.	Horizontalschnitt des Beckens, um die horizontale Ausbreitung des Beckenbindegewebes zu zeigen	50
27.	Sagittalschnitt durch das Becken links neben dem Uterus, um das Aufsteigen des Lig. latum aus dem horizontalen Bindegewebslager zu zeigen	51
28.	Flexura sigmoidea mit Koth gefüllt	52
29.	Verlauf der Lymphgefässe des Scheidengewölbes, der Portio vaginalis, des Cervix und des Corpus uteri	53
30.	Verlauf der Lymphgefässe des Uterus und der Ovarien	54
31.	Vulva neonatae (mikr.), Taf. 1 zwischen	56. 57
32.	Schnitt durch das Fett und Bindegewebe des Labium majus der Erwachsenen mit einem Läppchen der Glandula Bartholini (mikr.) Taf. 1 zwischen	56. 57
33.	Epithel der Cervixschleimhaut (mikr.), Taf. 2 zwischen	58. 59
34.	Epithel der Corpusschleimhaut (mikr.), Taf. 2 zwischen	58. 59
35.	Normales Endometrium der geschlechtsreifen Frau (mikr.), Taf. 3 zwischen	58. 59
36.	Normales Endometrium der geschlechtsreifen Frau (mikr.), Taf. 3 zwischen	58. 59
37.	Menstruirende Uterusschleimhaut (mikr.) Taf. 4 zwischen	60. 61
38.	Uterusmuskulatur (mikr.), Taf. 4 zwischen	60. 61
39.	Uterus gravidus im fünften Monat	66
40.	Handstellung beim Nachweis des Hegarschen Schwangerschaftszeichens	67
41.	Anfüllung der Tube mit Blut und Haematocele peritubaria bei Tubarschwangerschaft	82

Figur		Seite
42.	Haematocele retrouterina bei geplatzter linkss. Tubenschwangerschaft	83
43.	Haematocele retrouterina, ca. fünf Monate alt, nach geplatzter Tubenschwangerschaft	84
44.	Haematocele peritubaria und Blutungen in die Tube bei Tubenschwangerschaft	87
45.	Linksseitige intraligamentäre Tubenschwangerschaft im zehnten Monat	93
46.	Rechtsseitige gestielte Tubenschwangerschaft im zehnten Monat mit lebendem Kinde	94
47.	Reife Placenta (mikr.), Taf. 5 zwischen 100.	101
48.	Decidua (mikr.), Taf. 5 zwischen 100.	101
49.	Drüsen der Decidua (mikr.), Taf. 5 zwischen 100.	101
50.	Curettirte Massen bei Retentio chorii (mikr.) Taf. 6 zwischen 102.	103
51.	Endometritis p. a. (Subinvolutio oder Retentio deciduae) (mikr.), Taf. 6 zwischen 102.	103
52.	Membrana dysmenorrhoica (mikr.), Taf. 6 zwischen 102.	103
53.	Membrana dysmenorrhoica (mikr.), Taf. 6 zwischen 102.	103
54.	Retropositio uteri durch Parametritis post.	114
55.	Dextroposition des Uterus durch einen linksseitigen intraligamentären Ovarialtumor	115
56.	Dextroposition des Uterus durch eine schrumpfende rechtsseitige Parametritis	116
57.	Elevatio uteri durch Fixation des Uterus nach Sectio caesarea	117
58.	Descensus vaginal. ant. et post. mit Descensus uteri	120
59.	Prolapsus vaginal. ant. mit secundärem Descensus uteri	121
60.	Primärer Prolaps der hinteren Scheidenwand mit hochgradiger Rectocele	122
61.	Primärer Descensus uteri mit Inversion der Scheide	123
62.	Totaler Prolaps der Vagina und des Uterus	125
63.	Prolaps der vorderen Scheidenwand mit Elongatio cervicis	126
64.	Enormer Prolaps der ganzen Vagina mit Elongation des Cervix	127
65.	Anteversio uteri	132
66.	Sinistroversio uteri	133
67.	Anteflexio uteri congenita	137
68.	Anteflexio uteri fixata	138
69.	Retroversio uteri	139
70.	Retroflexio uteri	140
71.	Scheinbares und wirkliches Tiefertreten der Portio vaginalis	141
72.	Lage der Tuben und Ovarien beim antevertirten und retrovertirten Uterus	142
73.	Retroflexio uteri gravidi	147
74.	Retroversio, Retropositio und Retroflexio uteri	148
75.	Interstitielles Myom der hinteren Wand	152
76.	Ein subseröses und zwei interstitielle Myome des Uterus	153
77.	Dasselbe auf einem sagittalen Durchschnitt	154
78.	Grosser fibröser Polyp; in der Wand des Uterus ein kleines interstitielles, am Fundus ein grösseres subseröses Myom	155
79.	Submucöses Myom in der Geburt	155
80.	Kleines interstitielles Myom der vorderen Wand	159
81.	Grösseres interstitielles Myom der vorderen Wand	160
82.	Submucöses Myom in der Geburt	161
83.	Subseröses Myom der vorderen Wand	162
84.	Drei subseröse Myome des Uterus	163
85.	Intraligamentäres Myom der linken Wand des Corpus und Cervix	164
86.	Retroperitoneales Myom der hinteren Cervixwand	165
87.	Verlauf der Ligg. rotunda bei verschiedenen Entwicklungsformen der Myome	166
88.	Verlauf der Adnexe bei einem Cervixmyom	167
89.	Gestalt der Uterushöhle bei subserösem, interstitiellem und submucösem Myom	168
90.	Stielverhältnisse bei normalem Eierstock und bei einem Ovarialtumor	179
91.	Beziehungen der Ovarialtumoren zum Lig. latum auf dem Sagittalschnitt	180
92.	Rechtsseitiger cystischer Ovarialtumor	182
93.	Linksseitiger Ovarialtumor	183
94.	Retrouteriner Ovarialtumor	186
95.	Handstellung bei der Palpation des Stieles eines Ovarialtumors	189
96.	Rechtsseitige Parovarialcyste	193
97.	Pankreascyste	199
98.	Grosser Milztumor mit deutlichen Incisuren	200
99.	Tumor des rechten Leberlappens	201
100.	Doppelseitiger intraligamentärer papillärer Ovarialtumor	203

Figur		Seite
101 u. 102.	Verhalten der Douglasschen Falten bei retrouterinem und bei intraligamentärem Sitz des Ovarialtumors	204
103.	Normaler Uterus mit seinen verschiedenen Schleimhäuten	209
104.	Blumenkohl der Portio vaginalis, supravaginal amputirt	210
105.	Derselbe im Sagittalschnitt	210
106.	Infiltrirendes Carcinom der Portio vaginalis	211
107.	Carcinomatöse Höhle an der Portio vaginalis	211
108.	Carcinomatöses Geschwür (Ulcus rodens) an der linken Commissur, der hinteren Lippe und dem angrenzenden Scheidengewölbe	211
109.	Infiltrirendes Carcinom des Cervix	213
110.	Carcinomatöse Höhle im Cervix, entstanden durch Zerfall eines infiltrirenden Carcinoms	213
111.	Grosse carcinomatöse Höhle im Cervix mit Zerstörung fast des ganzen Cervicalkanals	213
112.	Carcinomatöse Ulceration im Cervicalkanal und Corpus uteri	214
113.	Diffuses Carcinom des Uteruskörpers genau am Os internum aufhörend	215
114.	Circumscriptes Carcinom des Uteruskörpers	215
115.	Polypöses Carcinom des Uteruskörpers	216
116.	Weit vorgeschrittenes Carcinom des Cervix und beider Parametrien	228
117.	Carcinom des Cervix und linken Parametrium	229
118.	Locales Recidiv im rechten Parametrium nach Totalexstirpation des Uterus	234
119.	Recidiv im rechten Parametrium nach supravaginaler Amputation des Cervix (Impfrecidiv)	235
120.	Drüsenrecidiv nach Totalexstirpation des Uterus	235
121.	Schleimhautsarkom des Uteruskörpers	237
122.	Myosarkom des Uteruskörpers	238
123.	Cancroid der Portio vaginalis (mikr.), Taf. 7 zwischen	248. 249
124.	Cancroid der Portio vaginalis (mikr.), Taf. 7 zwischen	248. 249
125.	Cancroid der Vagina (mikr.), Taf. 7 zwischen	248. 249
126.	Cancroid der Vulva (mikr.), Taf. 7 zwischen	248. 249
127.	Erosion (mikr.), Taf. 8 zwischen	252. 253
128.	Erosionsdrüse in der Heilung (mikr.), Taf. 8 zwischen	252. 253
129.	Erosion in unvollkommener Heilung (mikr.) Taf. 8 zwischen	252. 253
130.	Ovula Nabothi. Erosio follicularis, incomplete sanata (mikr.), Taf. 9 zwischen	252. 253
131.	Ulcus portionis vaginalis (mikr.), Taf. 9 zwischen	252. 253
132.	Carcinoma glandulare cervicis (mikr.), Taf. 10 zwischen	254. 255
133.	Carcinoma glandulare cervicis (mikr.), Taf. 10 zwischen	254. 255
134.	Carcinoma glandulare cervicis (mikr.), Taf. 10 zwischen	254. 255
135.	Adenoma malignum cervicis (mikr.), Taf. 11 zwischen	254. 255
136.	Carcinoma cervicis (mikr.), Taf. 11 zwischen	254. 255
137.	Adenoma malignum corp. ut. (mikr.), Taf. 12 zwischen	256. 257
138.	Adenoma malignum corp. ut. (mikr.), Taf. 12 zwischen	256. 257
139.	Adenoma malignum corp. ut. evertens (mikr.), Taf. 13 zwischen	256. 257
140.	Adenoma malignum corp. ut. invertens (mikr.), Taf. 13 zwischen	256. 257
141.	Adenoma malignum corp. ut. evertens (mikr.), Taf. 14 zwischen	256. 257
142.	Adenoma malignum corp. ut. invertens (mikr.), Taf. 14 zwischen	256. 257
143.	Beginnende Epithelveränderungen bei maligner Degeneration im Corpus uteri (mikr.), Taf. 14 zwischen	256. 257
144.	Hornkrebs des Corpus uteri (mikr.), Taf. 15 zwischen	256. 257
145.	Carcinoma corporis uteri (mikr.), Taf. 15 zwischen	256. 257
146.	Entstehung eines Adenoma malignum uteri invertens aus einer normalen Drüse (Längsschnitt)	258
147.	Dasselbe auf dem Querschnitt	258
148.	Entstehung eines Adenoma malignum uteri evertens aus einer normalen Drüse auf dem Längsschnitt	259
149.	Dasselbe auf dem Querschnitt	259
150.	Sarcoma globogigantocellulare mucosae uteri (mikr.), Taf. 16 zwischen	264. 265
151.	Myosarcoma fusicellulare corp. ut. (mikr.) Taf. 16 zwischen	264. 265
152.	Sarcoma fusicellulare uteri (mikr.), Taf. 16 zwischen	264. 265
153.	Salpingitis catarrhalis	274
154.	Salpingitis purulenta	275
155.	Pyosalpinxe bei Retroversio uteri	276

Figur		Seite
156.	Verschiedene Formen von Retentionstumoren der Tube	277
157.	Intraligamentärer sechtsseitiger Hydrosalpinx	278
158.	Derselbe auf dem Querschnitt	279
159.	Rechtsseitiger Pyosalpinx	280
160.	Linksseitiger Pyosalpinx mit einem unter seinem abdominellen Ende ausgebreiteten parametritischen Exsudat	281
161.	Rechtsseitiger Hydrosalpinx	283
162.	Pelveoperitonitisches Exsudat	294
163.	Dasselbe auf dem Querschnitt	295
164.	Parametritisches Exsudat im linken hinteren Quadranten	300
165.	Parametritisches Exsudat im Septum recto-vaginale	301
166.	Puerperales intraligamentäres Exsudat	302
167.	Parametritisches Exsudat im linken vorderen Quadranten und Parametrium anterius	303
168.	Parametritisches Exsudat im linken Lig. latum und auf der Darmbeinschaufel	304
169.	Dasselbe auf dem Querschnitt	305
170.	Intraligamentäres parametritisches Exsudat in Resorption	306
171.	Haematom im rechten Lig. latum	309
172.	Paratyphlitisches Exsudat	310
173.	Parametritis retrahens	313
174.	Schultzescher Probetampon	319
175.	Endometritis exsudativa (mikr.), Taf. 17 zwischen 338.	339
176.	Endometritis interstitialis acuta (mikr.) Taf. 17 zwischen 338.	339
177.	Endometritis interstitialis (mikr.), Taf. 18 zwischen 338.	339
178.	Stromazellen stark hypertrophisch mit deutlichem Protoplasmaleib bei Endometritis interstitialis (mikr.), Taf. 18 zwischen 338.	339
179.	Endometritis glandularis hypertrophica (mikr.), Taf. 19 zwischen 340.	341
180.	Endometritis glandularis cystica (mikr.) Taf. 19 zwischen 340.	341
181.	Endometritis glandularis hypertrophica (mikr.), Taf. 20 zwischen 342.	343
182.	Dasselbe auf dem Querschnitt (mikr.), Taf. 20 zwischen 342.	343
183.	Endometritis glandularis (mikr.), Taf. 20 zwischen 342.	343
184.	Uterus rudimentaris bipartitus	361
185.	Uterus bicornis infrasimplex	365
186.	Nitzesches Cystoskop	381
187.	Horizontalschnitt durch die Bauchhöhle in der Nierengegend	397
188.	Horizontalschnitt durch einen Nierentumor in situ	398
189.	Rechtsseitiger Nierentumor	399
190.	Rechtsseitige Wanderniere bei linker Seitenlage	402

BOSTON MEDICAL
MAR 13 1918
LIBRARY

Allgemeine Diagnostik.

Die gynäkologische Untersuchung hat den Zweck, den Zustand festzustellen, in welchem die weiblichen Genitalien und die angrenzenden Organe sich befinden.

Wir besitzen dafür folgende Methoden:

Die äussere Untersuchung;
die innere Untersuchung;
die combinirte Untersuchung;
die Rectaluntersuchung.

Als Hilfsmethoden schliessen sich an:

Die Sondirung des Uterus;
die Anwendung der Scheidenspecula;
die Dilatation und Austastung der Uterushöhle;
die Anwendung des Mikroskops.

Die äussere Untersuchung.

Die äussere Untersuchung dient dazu, Veränderungen an den Genitalien und ihrer Nachbarschaft festzustellen, welche sich oberhalb des Beckeneingangs entwickeln; sie findet ihre Anwendung bei grossen Tumoren des Uterus und der Ovarien, bei vorgeschrittener Gravidität, bei Ascites, bei Erkrankung der Nieren, Milz und Leber, bei den sogenannten Pseudotumoren, welche durch Fettleibigkeit und Meteorismus erzeugt werden, und schliesslich zur Feststellung eines schmerzhaften Bezirks im Bereich der Bauchhöhle.

Der Arzt soll stets mit der äusseren Untersuchung beginnen; anderenfalls läuft er Gefahr, z. B. hochliegende Ovarialtumoren oder Veränderungen im oberen Theil der Bauchhöhle, z. B. Wandernieren, zu übersehen.

Die äussere Untersuchung verlangt eine geeignete Lagerung der Kranken, am besten auf einem Untersuchungssofa mit etwas erhöhtem Oberkörper; der Leib muss meistens entblösst werden.

Inspektion. Die Inspection, nur nöthig bei stärkerer Auftreibung des Leibes, kommt vor allen Dingen in Anwendung für die Feststellung gewisser charakteristischer Formveränderungen des Leibes, wie sie z. B. beim Ascites und grösseren Abdominaltumoren entstehen.

Palpation. Die Palpation ist der wichtigste Theil der äusseren Untersuchung. Zum Zweck derselben legt man die beiden Hände flach auf das Abdomen und sucht durch gleichmässigen sanften Druck, vorwiegend unter Benutzung der Fingerspitzen, die Consistenzunterschiede zwischen den Tumoren und den angrenzenden Därmen festzustellen. Die für eine sichere Abtastung nothwendige Erschlaffung der Bauchdecken erreicht mau am besten durch eine mässige Erhöhung des Oberkörpers und Aufstellen beider Beine; stärkere Füllung der Därme muss vorher durch Abführmittel beseitigt werden. Für die Untersuchung der seitlich im Abdomen gelegenen Tumoren ist es zweckmässig, die Kranke auf die entgegengesetzte Seite zu lagern; damit sinken die Därme nach unten und ermöglichen ein direktes Palpiren der Geschwulst.

Percussion. Die Percussion ist eine Hilfsmethode der Palpation und kommt in Anwendung, wenn die Bauchdecken so dick oder gespannt sind, dass man sie nicht eindrücken, oder die Tumoren so schlaff sind, dass man ihre Grenzen nicht fühlen kann; unentbehrlich ist sie für den Nachweis frei beweglicher Flüssigkeit im Abdomen (Ascites, Blut, Eiter). Das Princip der Percussion ist die Abgrenzung des tympanitischen Magen- und Darmschalls gegen den leeren Schall der Tumoren oder Flüssigkeitsansammlungen. Alle Geschwülste, welche den Bauchdecken anliegen, feste sowohl wie cystische, geben gedämpften Schall und nur ausnahmsweise entsteht tympanitischer Ton, wenn sich in ihnen Fäulnissgase entwickeln, z. B. in extrauterinen Fruchtsäcken, Hydronephrose, Ovarialtumoren. Ein gedämpft tympanitischer Schall wird beobachtet bei Tumoren, an welchen Därme adhärent sind, bei kleineren Flüssigkeitsansammlungen zwischen den Därmen und bei entzündlichen und carcinomatösen Tumoren, welche zwischen Darmschlingen gelegen sind.

Die Percussion soll nach einem gewissen System vorgenommen werden. Man percutirt am besten senkrecht auf die zu erwartende Grenze; dieselbe verlauft meistens concentrisch um den Nabel herum, da die meisten grösseren Tumoren mit ihrer rundlichen Gestalt sich median lagern und Ascites sich parallel zur Horizontalebene abgrenzt. Man beginnt mit der Percussion an dem höchsten Punkt des Abdomens, weil man hier am ersten bei Tumoren den gedämpften und bei Ascites den hellen Schall erwarten kann, und percutirt dann nach oben gegen den Schwertfortsatz, nach unten gegen die Symphyse, seitlich gegen die Nierengegend und ev. dazwischen noch in einzelnen Radien. Die Percussion soll leise ausgeführt werden, da die Därme leicht mitklingen und die Percussionsgrenze verschieben. Palpations- und Percussionsgrenzen sollen bei Tumoren meistens mit einander stimmen.

Auskultation. Die Auskultation findet in der Gynäkologie nur ihre Anwendung bei der Diagnose und Differentialdiagnose der Schwangerschaft, zum Nachweis von

Kindsbewegungen, fötalen Herztönen und Uteringeräusch. Man wendet am besten Stethoskope mit breitem Schalltrichter an, weil sich mit denselben schneller die Schallphänomene auffinden lassen.

Die innere Untersuchung.

Die innere Untersuchung geschieht mittelst der in die Scheide eingeführten Finger; durch dieselbe stellen wir die Veränderungen an der Vagina und Portio vaginalis fest. Gelegentlich gelingt es wohl, Tumoren, welche dem Scheidengewölbe aufliegen, sei es, dass sie vom supravaginalen Theil des Cervix oder vom Parametrium ausgehen oder dass sie im Douglasschen Raum liegen, undeutlich zu palpiren; von der Nachgiebigkeit der Scheidenwand wird es abhängen, ob man die Eigenschaft und Grenzen dieser Tumoren so sicher bestimmen kann, wie es eine einwandsfreie Diagnose verlangt.

Die innere Untersuchung bildet heute nur noch einen Theil der combinirten Untersuchung; d. h. man stellt den Vaginalbefund fest und legt dann sofort die äussere Hand auf das Abdomen, um alle oberhalb des Scheidengewölbes liegenden Organe bimanuell abzutasten. Bei absoluter Unmöglichkeit der combinirten Abtastung in Folge Unnachgiebigkeit der Bauchdecken behält die innere Untersuchung für die gynäkologische Diagnostik als einzige Palpationsmethode ihren Werth, so z. B. in vielen Fällen von Retroflexio uteri.

Combinirte Untersuchung.

Unter combinirter Untersuchung im eigentlichen Sinne verstehen wir die Abtastung der inneren Genitalien von der Scheide und von den Bauchdecken aus; im weiteren Sinne rechnen wir auch dazu die gleichzeitige Untersuchung vom Mastdarm und von den Bauchdecken und vom Mastdarm und der Scheide.

Die combinirte Untersuchung von der Scheide und von den Bauchdecken aus ist die eigentlich gynäkologische Untersuchung und bildet die Grundlage der gynäkologischen Diagnostik. Das Erlernen der combinirten Untersuchung ist sehr schwer; der Anfänger steht vor ihr wie vor einem Geheimniss; beherrscht man sie aber, so kann man mittelst derselben unglaublich feine Palpationsdiagnosen stellen.

Für eine erfolgreiche Ausführung der combinirten Untersuchung sind folgende Punkte zu beachten:

Lagerung der Kranken

Die Lagerung der Kranken. Die Lage bei einer gynäkologischen Untersuchung soll für die Kranke bequem und anständig sein und eine möglichst genaue Abtastung der Beckenorgane gestatten. Beiden Anforderungen kann man nicht immer in gleicher Weise gerecht werden; je mehr man auf die Decenz Rücksicht nimmt, um so ungeeigner wird die Lage für die Untersuchung. Die grösste Schwierigkeit für die combinirte Untersuchung liegt in der Spannung der Bauchdecken, und diese hängt von der Spannung der in denselben liegenden Muskulatur ab. Um die Bauchdecken möglichst zu ent-

spannen, muss man die Ansatzpunkte der Muskulatur, d. h. den unteren Rand des Brustkorbs und den oberen Rand des Beckens, möglichst einander nähern. Von diesem Grundsatz ausgehend, muss man der Kranken eine Lage geben, bei welcher der Rumpf möglichst über die vordere Fläche gebogen wird; das erreicht man durch Erhebung des Oberkörpers und des Beckens. Den Oberkörper erhebe man durch eine Rückenlehne oder durch untergeschobene Kissen und sorge dafür, dass der Kopf fest aufliege, weil jedes Anheben desselben starke Spannung der Bauchdecken erzeugt. Die Annäherung des oberen Beckenrandes erfolgt durch starke Flexion der Beine im Hüftgelenk; je mehr dieselben an den Leib gebracht werden, um so mehr wird das Becken geboben, und um so schlaffer werden die Bauchdecken. Das starke Erheben der Beine giebt der Lage aber gerade das Indecente; deshalb kann man dieses Princip nur in der Narkose vollständig ausnutzen.

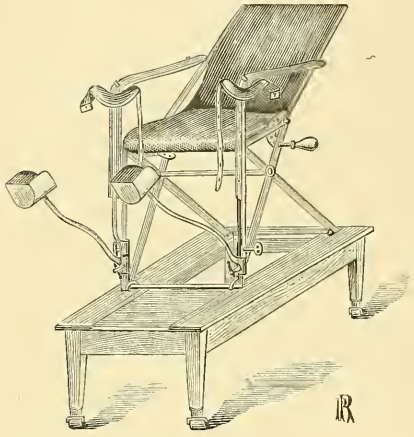

Fig. 1. Veit-Schröderscher Untersuchungsstuhl.

Nach diesen Grundsätzen muss das Untersuchungslager konstruirt werden. Untersucht man im Hause der Kranken, so ist man an das Bett oder die Chaiselongue gebunden. Man erhöht den Oberkörper auf derselben bis ungefähr zu einem halben Rechten und lässt ihn ohne jede aktive Spannung vollständig ausruhen; dann lässt man die Beine an den Leib ziehen, die Unterschenkel ungefähr senkrecht aufstellen und die Oberschenkel stark abduciren. Die Lage ist bequem für den Arzt und für die Kranke und gestattet eine ausgiebige Abtastung der inneren Genitalorgane. Untersucht man gynäkologische Kranke in seiner Sprechstunde, so soll man auch hier auf die Bequemlichkeit der Kranken und die Decenz die grösste Rücksicht nehmen. Das Untersuchungssofa entspricht zweifellos am besten diesen Anforderungen. Man kann die äussere Untersuchung in denkbar bester Weise vornehmen, man kann durch Erheben des Oberkörpers und Anziehen der Beine meistens in genügender Weise combinirt untersuchen, man kann die Inspection der äusseren Genitalien vornehmen, man kann sondiren, Milchglasspecula einführen, massiren, ätzen u. s. w. Die Anwendung des Untersuchungssofas ist deshalb im allgemeinen als zweckentsprechend zu empfehlen; für alle Fälle hingegen genügt es nicht. Wenn die Beine oder gar das Becken stärker gehoben werden müssen zum Zweck der Entspannung der Bauchwand, wenn die Untersuchung auf dem Sofa kein sicheres Resultat ergiebt oder wenn Simonsche Specula eingeführt werden müssen, so muss man die Kranke auf einen Untersuchungsstuhl legen. Am besten ist für praktische Zwecke der Veit-Schröndersche Untersuchungsstuhl (Fig. 1),

welchem man durch Drapirung mit Plüsch und Spitzen ein weniger abschreckendes Aussehen geben kann.

Die Därme beeinträchtigen selbst bei mässiger Füllung oft das Untersuchungsresultat; erhebt man das Becken durch untergelegte Kissen oder durch starkes Überwerfen der Beine gegen den Leib (Steissrückenlage), so sinken die Därme gegen das Zwerchfell und gestatten eine freiere Abtastung der Genitalien. Durch aktive Erhebung einer Beckenhälfte kann man für diese Seite denselben Effekt erzielen.

Die Simssche Seitenlage ist für die combinirte Untersuchung unbrauchbar, hingegen gestattet sie zuweilen im Speculum einen besseren Überblick über die vordere Vaginalwand und Portio vaginalis. Die Knieellenbogenlage ist für die Untersuchung ganz unbrauchbar und nebenbei indecent; man wendet sie in der Gynäkologie gelegentlich nur für die Reposition incarcerirter Tumoren an. Die Untersuchung im Stehen wird nur in Anwendung gezogen bei der Diagnose der Prolapse, weil man sich dabei am besten ein Urtheil darüber bilden kann, wie weit Vagina und Uterus durch das Stehen, also bei der täglichen Beschäftigung der Kranken, nach unten verlagert werden; auch die Form und der Grad eines Hängebauches lassen sich am besten an der stehenden Frau beurtheilen.

Vorbereitung des Leibes.

Vorbereitung des Leibes. Für die combinirte Untersuchung muss unter allen Umständen das Corset entfernt und alle einschnürenden Bänder gelöst werden, so dass der Bauch frei von Druck ist: das eng anliegende Corset treibt die unterhalb desselben gelegenen Bauchdecken derartig hervor, dass ein Eindrücken unmöglich wird. Bei der ersten Untersuchung, wo es sich um eine genaue Diagnose handelt, darf man den Frauen diese zeitraubende Arbeit nicht ersparen. Der Leib muss weiterhin so leer als möglich sein. Eine Untersuchung in den ersten Stunden nach der Hauptmahlzeit wird durch die Füllung des Magendarmkanals beeinträchtigt und ist für die Kranke unangenehm: lieber verzichte man auf dieselbe und bestelle die Kranke für den nächsten Tag wieder: am besten ist eine Untersuchung in den Morgenstunden. Die Därme dürfen nicht aufgetrieben und nicht mit Koth gefüllt sein, namentlich in den unteren Abschnitten. Die Anfüllung des Mastdarms machte eine genaue Untersuchung fast unmöglich und verlangt die Darreichung eines Clystirs oder die Verschiebung der Untersuchung auf den nächsten Tag. Die Blase lasse man nicht grundsätzlich vor der ersten Untersuchung entleeren, weil bei der Mehrzahl der Kranken die Untersuchung der Urethra, der Blase und des Urins nothwendig wird.

Wahl der Hand.

Obgleich es im ganzen gleichgültig ist, **mit welcher Hand** man innerlich untersucht, so benutzen doch fast alle Frauenärzte dafür die linke Hand. Der Grund dürfte wohl darin liegen, dass die linke Hand als die zartere und feinere mehr für das Fühlen, die rechte Hand als die kräftigere mehr für das Drücken von aussen geeignet ist; beide Hände sind in dieser Weise besser nach ihrer Individualität benutzt. Im Hause der Kranken wird der Arzt seine Hand ent-

sprechend der Stellung des Untersuchungslagers wählen müssen; es ist deshalb nothwendig, dass man beide Hände in gleicher Weise übt. Für die Palpation der Adnexe ist die gleichnamige Hand am geeignetsten, weil sie sich am besten nach der betreffenden Seite des Beckens herüberkrümmen lässt; dennoch halte ich es für richtiger, auch die rechte Beckenseite mit der linken Hand zu untersuchen, weil es den Wechsel der Hand erspart; namentlich wenn man sich auf die linke Seite der Kranken stellt, gelingt dies recht vollkommen.

Ein oder zwei Finger?

Ein oder zwei Finger? Die Untersuchung mit dem Zeigefinger allein ist für die Kranke zweifellos angenehmer, weil sie den Introitus weniger dehnt. Zwei Finger geben aber ein wesentlich ausgiebigeres Untersuchungsresultat als ein Finger. Durch den Zuwachs an Länge um den überstehenden Theil des dritten Fingers kann man viel höher hinaufreichen, und die palpirende Fläche der Finger wird vergrössert. Man kann ferner durch Spreizen der beiden Finger gleichzeitig an zwei verschiedenen Stellen untersuchen, man kann körperliche Dimensionen schätzen, vergleichen, Fluktuation prüfen. Durch alle diese Vortheile wird die Palpationsdiagnose, welche man mit zwei Fingern stellt, eine viel sichere. Ich habe eine grosse Zahl diagnostischer Irrthümer durch die Benutzung nur eines Fingers entstehen sehen. Die Untersuchung mit zwei Fingern kann auch bei Nulliparen so schonend gemacht werden, dass sie dieselbe nicht fühlen; nur bei intaktem Hymen, bei engem und schmerzhaftem Introitus benutze ich einen Finger.

Unnachgiebigkeit der Bauchdecken.

Die **Unnachgiebigkeit der Bauchdecken** ist ein Hinderniss für die Palpation, dessen Überwindung Geschick und Ruhe von Seiten der Kranken und eine grosse Geduld von Seiten des Arztes verlangt. In selteneren Fällen ist starke Fettansammlung oder Ödem, Contraction der Muskulatur oder starke Spannung der Bauchdecken bei grossen Tumoren und bei Ascites schuld daran. Viel häufiger liegt die Schwierigkeit in dem Unvermögen der Kranken, die Bauchdecken erschlaffen zu lassen. Die Kranken sind nicht im Stande, die Bauchdecken zu entspannen, weil Angst und Aufregung, Scheu, Furcht vor Schmerz ihnen die hierzu nöthige Ruhe nimmt. Die psychische Beruhigung der Kranken beseitigt am besten dies Hinderniss; je ruhiger, milder und besänftigender der Arzt ist, um so ruhiger wird die Kranke; jeder Tadel macht es nur noch schlechter, jeder Zuspruch, jedes Lob beruhigt. Viele Kranke verstehen es gar nicht, die Bauchdecken zu entspannen; in der Absicht, die Bauchdecken lose zu lassen, spannen sie dieselben immer mehr. Man kommt am besten zum Ziel, wenn man die Kranken nach Zählen gleichmässig bei weit offenem Munde respiriren lässt. Eine lokale Beruhigung der Muskulatur kann man wohl durch Auflegen der Hand oder durch streichende Bewegungen erzielen, oder man sucht durch massirende Bewegungen allmählich in die Tiefe zu dringen. Leichter überwindet man die Spannung, wenn man mit jeder Exspiration die äussere Hand etwas tiefer eindrückt und bei der nächsten Inspiration festhält, was man erreicht hat. Auf diese Weise kommt man allmählich an den Uterus. Trotz aller Bemühungen wird es häufig genug vorkommen,

dass die erste Untersuchung ohne Resultat bleibt; die zweite oder dritte Untersuchung führt schon eher zum Ziel, und Kranke, welche erst Vertrauen zum Arzt und seiner Untersuchung gefasst haben, bereiten meist keine Schwierigkeit mehr. Es ist durchaus nicht richtig, die erste Untersuchung so weit auszudehnen, bis man unter allen Umständen zur richtigen Diagnose gelangt ist; ich halte es für viel zweckmässiger, die Kranken nicht durch eine übermässig lange und schmerzhafte Untersuchung abzuschrecken. Natürlich soll man durch die erste Untersuchung ungefähr einen Ueberblick über die Sachlage gewinnen und vor allem maligne Erkrankungen sofort erkennen; davon abgesehen halte ich es für richtiger, nach 1—2 Tagen, nachdem ausserdem der Leib der Kranken vorbereitet ist, die Untersuchung zu wiederholen; dann wird man viel leichter zu einer Diagnose und oft zu einer ganz anderen kommen; namentlich in complicirteren Fällen ist dies Verfahren zu empfehlen.

Untersuchung in Narkose.

Die **Untersuchung in Chloroformnarkose** ist ein ausgezeichnetes Hilfsmittel für die gynäkologische Untersuchung. Die vollständige Entspannung der Bauchdecken und der stärkere Druck, welchen man ausüben kann, gestattet eine sehr ausgiebige Abtastung der inneren Genitalien. Man soll mit der Chloroformnarkose, welche bei Frauen leicht einzuleiten und meist gefahrlos ist, nicht allzu sparsam sein und soll sie namentlich anwenden, wo es sich um die Feststellung der Operabilität eines Uteruscarcinoms, um eine feinere Tumorendiagnose, um die Feststellung der Art der Fixation des retroflectirten Uterus handelt. Als goldene Regel ist vor allem dem Operateur zu empfehlen, dass er vor der Laparotomie in jedem Fall eine genaue Diagnose in Narkose stellt; mancher Irrthum wird auf diese Weise noch zur rechten Zeit aufgeklärt. Andererseits soll man nicht zu freigebig sein mit der Chloroformnarkose, sondern das zu erwartende Resultat muss den Gefahren und Unannehmlichkeiten, welche eine jede Narkose mit sich bringt, entsprechen. Die Gefahren der Chloroformnarkose für den weniger Geübten liegen in dem übermässigen Druck der Hände, welchen man bei den widerstandslos daliegenden Kranken auszuüben leicht versucht ist; auf diese Weise entstehen häufig Verschlimmerungen von Entzündungen, Rupturen von Pyosalpinxen und extrauterinen Fruchtsäcken.

Technik der combinirten Untersuchung.

Technik der combinirten Untersuchung. Der combinirten Untersuchung muss eine Desinfection der einzuführenden Hand vorangehen. Man reinigt die Hand, vor allem die Fingerspitzen und den Nagelfalz, mit Seife, Bürste und Wasser. In Fällen, wo man mit frischen Wunden (Abort) in Berührung kommt, schliesst man eine Desinfection mit Sublimat (1 : 1000) an. Eine Desinfection der Kranken ist unnöthig. Die Hände werden abgetrocknet und die Spitzen der untersuchenden Finger mit Vaseline oder Borglycerin-Lanolin befettet. Der Arzt, welcher im Hause der Kranken untersucht, führt am besten zwei Bürsten in der Büchse, Sublimatpastillen und eine Tube mit Borglycerin-Lanolin mit sich. Die Kranke wird in der oben beschriebenen Weise gelagert, wobei man dafür zu sorgen hat, dass sie keine Muskelgruppe anspannt und sich nirgends festhält: am besten lässt man sie beide Hände auf den Magen

legen: die Kleider werden nicht emporgeschlagen. Der Arzt setzt sich an die (linke) Seite der Kranken und führt seine (linke) Hand unter die Kleider in die Genitalien ein. Liegt die Kranke auf dem Untersuchungsstuhl, so stellt er sich zwischen die Beine der Kranken, setzt seinen Fuss auf den Holztritt und lässt den Ellenbogen der untersuchenden Hand auf dem Oberschenkel ausruhen. Man führt dann den linken Zeigefinger in die Vulva, indem man mit dem Daumen den Introitus frei macht, drückt ihn auf den Damm und schiebt den gekrümmten Mittelfinger langsam unter Vermeidung des stets empfindlichen

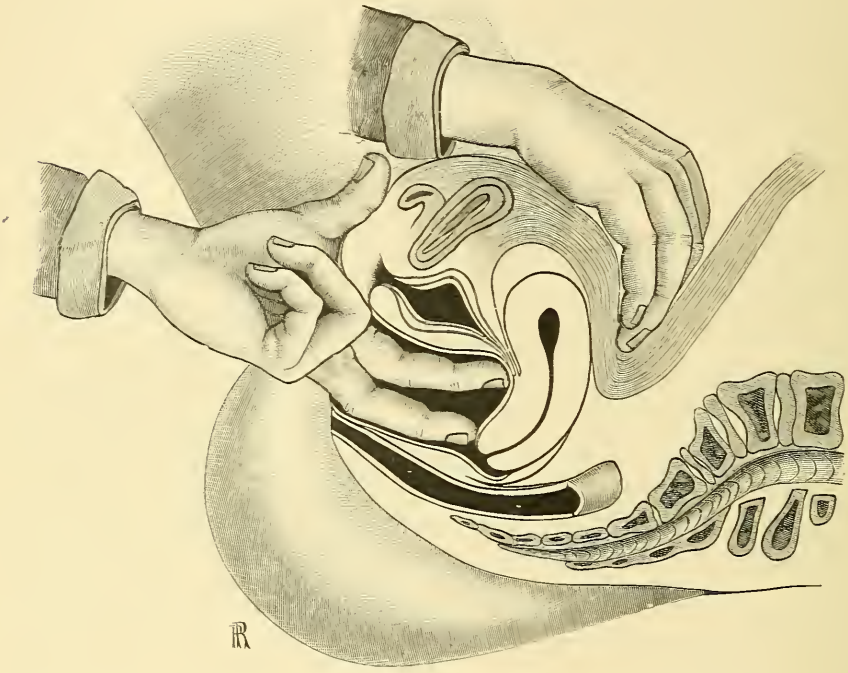

Fig. 2. Handstellung bei der combinirten Untersuchung des Uterus. $^1/_3$.

Harnröhrenwulstes in die Vagina ein, dreht dann die Hand, so dass die Volarfläche der Finger an der vorderen Vaginalwand liegt; den vierten und fünften Finger schlägt man in die Hand ein oder schiebt sie unter das etwas angehobene Gesäss. Anfänger klagen häufig über zu kurze Finger, während sie nur die Ausnutzung der Fingerlänge noch nicht gelernt haben. Während man den inneren Befund erhebt, legt man langsam die rechte Hand, welche warm und trocken sein muss, auf den Unterleib. Die combinirte Untersuchung besteht nun darin, dass man die Genitalorgane zwischen die äussere und innere Hand bringt: dabei dürfen sie weder von innen gehoben noch von aussen heruntergedrängt werden. Die innere Hand drängt die vordere Scheidenwand leicht nach

oben, während die äussere Hand, mit den Fingerspitzen gegen den Nabel gerichtet, die Bauchdecken langsam eindrückt und die Därme bei Seite drängt, bis sie die Genitalien oder die inneren Finger fühlt (Fig. 2).

Die Rectaluntersuchung.

Die **Untersuchung vom Mastdarm** aus muss vorgenommen werden, wenn der Introitus vaginae verschlossen, durch ein Hymen stark verengt oder in Folge von Katarrh und Vaginismus so schmerzhaft ist, dass man den Finger

Rectal-untersuchung.

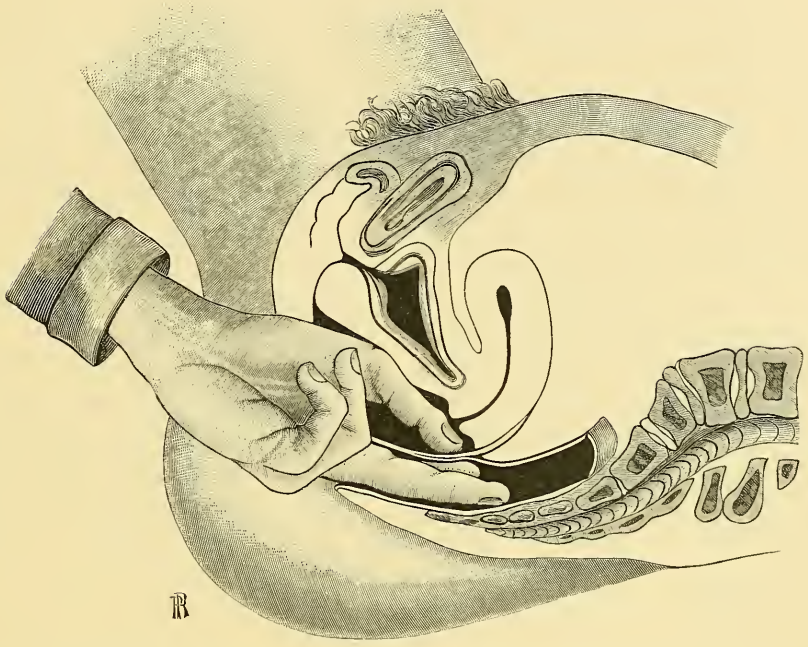

Fig. 3. Handstellung bei combinirter Recto-vaginal-Untersuchung. $^1/_3$.

nicht einführen kann. Eine starre, rigide und unnachgiebige Vaginalwand lässt sich schwer so weit empordrängen, wie es für die Betastung des Uterus und seiner Adnexe nothwendig ist, während die weiche, nachgiebige Rektalwand dieselbe in viel ausgiebigerer Weise gestattet. Eine ganz besondere Bedeutung beansprucht die Untersuchung vom Mastdarm in allen Fällen, wo es sich um Erkrankungen im hinteren Abschnitt des Parametrium, des Douglasschen Raums und des Septum recto-vaginale handelt; bei der Diagnose carcinomatöser und entzündlicher Verdickungen im Parametrium, bei Exsudaten, Blutergüssen und Tumoren im Douglasschen Raum, bei Veränderungen auf der hinteren Uteruswand ist die Rektaluntersuchung dringend zu empfehlen. Die Untersuchung mit einem Finger genügt, wenn es sich um Erkrankungen in der Umgebung des unteren

Mastdarmabschnittes handelt, während bei Tumoren in der Höhe des Cervix eine sichere Untersuchung nur möglich ist, wenn man zwei Finger in den Mastdarm einführt. Das ist aber nur in Narkose möglich. Die Einführung der ganzen Hand in den Mastdarm, wie es Simon vorgeschlagen hat, ist als unnöthig und gefährlich wieder aufgegeben worden. Mit der Rektaluntersuchung verbindet man am besten immer die Einführung des Daumens in die Scheide; auf diese Weise gewinnt man eine Controlle über alle vom Rektum aus fühlbaren Tumoren (z. B. Portio vaginalis) und damit ein besseres Urtheil über die Topographie; gleichzeitig kann man auf diese Weise combinirt die hinteren Abschnitte des Parametrium und das Septum recto-vaginale untersuchen (Fig. 3).

Die Vornahme dieser ausgezeichneten Untersuchungsmethode verlangt ein leeres Rektum. Man führt die beiden Finger vorsichtig, um nicht Fissuren zu machen, in das Rektum ein, entfaltet die beiden auf einander liegenden Mastdarmwandungen, schiebt die Finger durch die Kohlrauschsche Falte hindurch und befindet sich jetzt in der Höhe des Cervix und des Beckenbindegewebes.

Untersuchung von der Blase aus.

Die **Untersuchung von der Blase aus**, soweit es sich nicht um Blasenerkrankungen selbst handelt, ist nur äusserst selten nothwendig, weil man die Nachbarschaft derselben von der Vagina aus in sehr vollständiger Weise abtasten kann. Nur wenn es sich darum handelt, die Lage der Blase zu unmittelbar ihr anliegenden Tumoren und Exsudaten im Parametrium anterius oder Cavum praeperitoneale festzustellen, vor allen Dingen, wenn operative Eingriffe folgen sollen, ist es nothwendig, in dieselbe einzugehen. Auch bei Prolapsen kann man sich die Blase, wenn man sie nicht direkt palpiren kann, auf diese Weise deutlich machen. Man geht mit einem Katheter oder einer Uterussonde mit dickem Knopf in die Blase ein und kann damit in sehr vollkommener Weise die Lage der Blase, die Weite derselben, Einbuchtungen ihrer Wand durch anliegende Tumoren feststellen. Nur in äusserst seltenen Fällen ist es nothwendig, statt der Sonde den Finger in die Blase einzuführen.

Technik der Harnröhrendilatation.

Um dies zu ermöglichen, muss man die Harnröhre dilatiren. Man benutzt für die Harnröhrendilatation die Simonschen Harnröhrenspecula oder die Hegarschen Dilatatorien von der Dicke eines Katheters bis zu der eines Fingers. Dieselben werden durch Auskochen sterilisirt und in aufeinander folgenden Nummern langsam und schonend eingeführt. Leistet das Orificium urethrae ext. Widerstand, so spaltet man es bilateral ca. $^1/_2$ cm weit; der letzten Nummer lässt man sofort den Finger folgen. Nach beendeter Untersuchung spült man die Blase und die Urethra mit Sublimat (1 : 10,000) aus und näht die Schnitt- oder Risswunden an der Harnröhrenmündung. Die Untersuchung der Blase mit dem Cystoskop vermag in sehr vollkommener Weise die Verlagerungen und Veränderungen der Blasenwand durch anliegende Tumoren festzustellen und hat dadurch die Austastung der Blase für diese Zwecke fast vollständig unnöthig gemacht.

Ueber die Untersuchung der Blase selbst und der Urethra siehe Capitel Diagnose der Erkrankungen des Harnapparates.

Die Uterussonde.

Die Uterussonde (Fig, 4) ist ein ca. 30 cm langes, sondenförmiges Instrument, welches einen breiten Griff mit Riefen an der oberen Seite hat, um die Lage der Sonde im Uterus zu erkennen, und eine knopfförmige Anschwellung am oberen Ende von ca. 2—3 mm Dicke, um Verletzungen der Uteruswand zu vermeiden. Auf der convexen Seite trägt die Sonde durch seichte Einschnitte eine Eintheilung in Centimeter und 7 cm vom Knopf entfernt einen Ring, an dessen Entfernung vom Orificium ext. man leicht erkennen kann, ob die Sonde in der Uterushöhle oder noch im Cervix liegt. Die Sonde muss von biegsamem Metall sein, um ihr für jede Gestalt des Uterus die richtige Krümmung geben zu können.

Fig. 4.
Uterussonde. $^1/_3$.

Die Sondirung muss unter streng aseptischen Cautelen geschehen. Die Sonde muss vor jedem Gebrauch ausgekocht und ein Import von Scheidenkeimen in den für gewöhnlich keimfreien Uterus möglichst vermieden werden. Die in der Scheide und im Cervix befindlichen Mikroorganismen sind allerdings für das lebende Gewebe von harmloser Natur, in Verbindung aber mit Wunden und zersetzungsfähigem Material können sie Infectionen machen; in allen Fällen also, wo im Uterus nekrotisirendes Gewebe sich befindet (Aborte, Polypen, Carcinome), oder wo die Uterushöhle operativ eröffnet werden soll (Myomoperation), ist die Sondirung des Uterus am besten ganz zu unterlasssn oder wenigstens nur unter grosser Vorsicht auszuführen. Am sichersten vermeidet man eine Infection der Uterushöhle, wenn man die Sonde im Speculum in den Cervix einführt..

Technik.

Die Technik des Sondirens ist schwer; sie sollte in allen gynäkologischen Unterrichtskursen gründlich erlernt werden, nicht nur, weil die Uterussonde ein für die Diagnose wichtiges Instrument ist, sondern, weil in derselben Weise wie sie alle Instrumente zur intrauterinen Therapie eingeführt werden. Für die Vornahme der Sondirung lagert man die Kranke wie zu einer gynäkologischen Untersuchung, führt dann womöglich zwei Finger in die Vagina ein und legt sie an die hintere Lippe. Dann ergreift man den Griff der Sonde zwischen Daumen und Zeigefinger der rechten Hand und lässt sie auf den eingeführten Fingern an die Portio vaginalis herangleiten (Fig. 5); der innere Zeigefinger dirigirt die Spitze der Sonde in den Cervicalkanal hinein. Anfängern gelingt dieses meist sehr schwer, weil die Sonde immer wieder ins Scheidengewölbe abgleitet; die inneren Finger müssen deshalb beständig am Muttermund liegen bleiben und den Sondenknopf controlliren. Gelingt die Einführung, namentlich bei sehr engem Muttermund, nicht, so kann man sich denselben im

Milchglasspeculum einstellen und dann die Sonde einführen. Wenn die Sonde in den Cervicalkanal eingedrungen ist, so schiebt man sie langsam vor, bis man auf den Widerstand der hinteren Wand stösst. Das Hineingleiten in die Uterushöhle erfolgt dann durch Senken des Sondengriffs auf den Damm unter langsamem Vorwärtsschieben; dabei richtet sich der Uterus um 20—30° auf (Fig. 6). Eine gewisse Beweglichkeit des Uterus ist also nothwendig, wenn die Sondirung gelingen soll. Sehr häufig fängt sich die Sonde in den Falten der

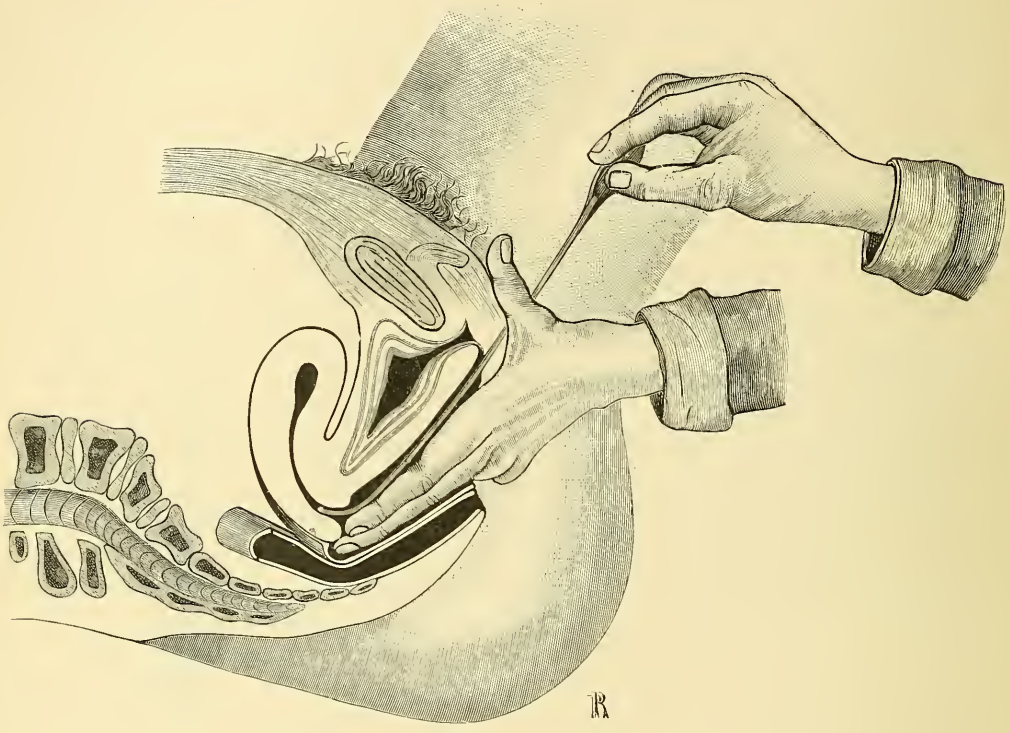

Fig. 5. Das Einführen der Uterussonde in den Cervicalkanal (erster Akt des Sondirens). $^1/_3$.

Cervixschleimhaut oder am inneren Muttermund; oft hilft dann eine dickere Sonde aus. Bei allen Schwierigkeiten aber im Cervicalkanal ist das Universalmittel das Anziehen der Portio vaginalis mit der Kugelzange; dabei gleichen sich Schleimhautfalten und der Winkel am inneren Muttermund aus, so dass die Sonde leicht in die Uterushöhle hineindringt. Die Kugelzange hält man am besten mit dem kleinen Finger der rechten Hand und erspart sich damit eine Hilfe.

Die Technik des Sondirens gestaltet sich etwas anders bei abnormer Lage des Uterus. Bei spitzwinkliger Anteflexion muss man die Sonde stark biegen und die Portio vaginalis mit der Kugelzange anziehen. Bei der Retroversio uteri ist die Einführung der Sonde am leichtesten, weil Vagina, Cervicalkanal

und Uterushöhle eine gerade Linie bilden; man führt die Sonde ein, ohne den Griff zu senken. Bei Retroflexio uteri führt man die Sonde wie gewöhnlich in den Cervicalkanal ein, dreht sie dann mit der Concavität nach hinten und lässt sie durch Anheben des Griffs in die Uterushöhle hineingleiten. Aus diesem Grunde muss der Sondirung des Uterus stets eine genaue Lagebestimmung desselben vorausgehen. Als wichtigste Anforderung für die glückliche Sondirung gilt eine leichte und ruhige Hand; ohne Aufbietung irgend welcher Kraft, nur allein durch Geschicklichkeit ist der Kanal, durch den die Sonde gleiten soll, zu suchen.

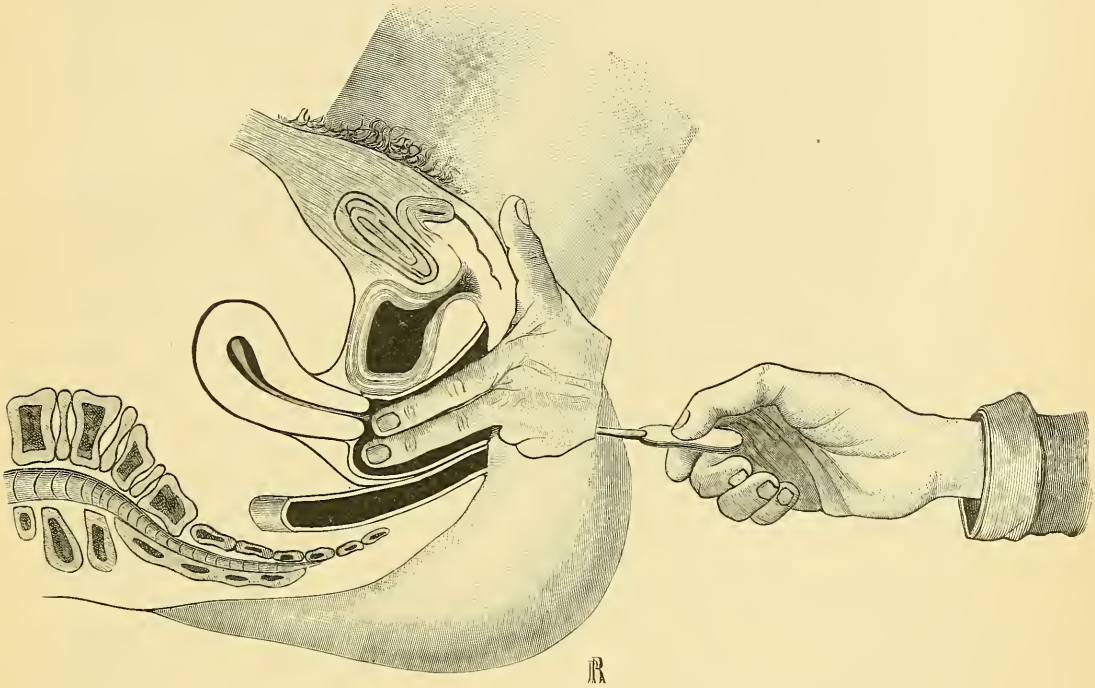

Fig. 6. Das Eingleiten der Sonde in die Uterushöhle (zweiter Akt des Sondirens). $^1/_3$.

Gefahren der Sondirung.

Der Gebrauch der Uterussonde ist nicht ohne Gefahren. Die Uterussonde kann inficiren, weniger durch ihr selbst anhaftende Keime, als vielmehr dadurch, dass sie Organismen aus der Vagina in die Uterushöhle einführt und in kleine Schleimhautwunden einimpft. Man wird durch vorsichtigen Gebrauch Verletzungen der Schleimhaut vermeiden müssen; wenn aber Blutungen nach dem Sondiren auftreten, lieber den Uterus desinficiren. Am gefürchtetsten ist die Perforation des Uterus. Seichte Schleimhautverletzungen kommen auch bei vorsichtigem Gebrauch nicht ganz selten vor; in die Substanz des Uterus dagegen, wenn sie ihre normale Festigkeit hat, dringt die Sonde nicht leicht ein. Wenn die Muskulatur durch fettige Degeneration im Puerperium oder durch maligne Neubildungen erweicht ist, wenn der Uterus atrophisch ist,

wenn bei Myomen eine Wand des Uterus stark verdünnt ist, so genügt oft eine geringe Gewalt, um die Uteruswand zu durchstossen. Sehr langsame Führung der Sonde ist unter diesen Umständen nothwendig. Sobald man fühlt, dass die Sonde in das Parenchym eindringt, zieht man sie zurück; oft dringt allerdings die Sonde, ohne dass man den geringsten Widerstand merkt, durch die Wand und verschwindet bis zum Griff in die Vagina. Die Perforation des Uterus mit der Sonde ist fast ausnahmslos ungefährlich; nur wenn zersetzte Massen sich im Uterus befinden, kann sich Peritonitis anschliessen. Wenn die Perforation erfolgt ist, so lässt man die Kranke einige Tage ruhen und giebt ihr etwas Opium. Stärkere Blutungen beim Sondiren sind nicht selten; sie treten am leichtesten auf bei endometritischen Wucherungen, bei Carcinom, bei Subinvolutionszuständen des Uterus. Gefährlich kann aber die Blutung werden bei der Sondirung grösserer Abort- oder Placentarreste; mehrfach habe ich in solchen Fällen, auch bei vorsichtigem Gebrauch, abundante Blutungen auftreten sehen, welche nur durch Tamponade des Cervix zum Stehen zu bringen waren. Man hüte sich aus diesen Gründen vor der Sondirung bei grossem und weichem Uterus.

Die Sondirung des Uterus ist demnach kein gleichgültiger Eingriff und soll so selten als möglich vorgenommen werden. Sie bildet keinen nothwendigen Bestandtheil einer jeden gynäkologischen Untersuchung, sondern soll nur auf bestimmte Indicationen vorgenommen werden.

Indication für den Gebrauch der Uterussonde.

Die Uterussonde ist am nothwendigsten bei der Untersuchung der Uterushöhle. Sie dient zunächst dazu, die Weite der Uterushöhle festzustellen und damit einen Anhaltspunkt zu schaffen für die Diagnose der Erschlaffungszustände des Uterus oder der Ausdehnung der Uterushöhle durch abnormen Inhalt. Die normale Uterushöhle gestattet der Sonde nur geringe Excursionen des Knopfes bei Drehungen des Griffes, während in der erweiterten Höhle die Sonde sich leicht nach allen Seiten bewegen und um die Längsachse drehen lässt. Auch die abnorm kleine Uterushöhle kann man daraus erkennen, dass dieselbe nur ganz unbedeutende Bewegungen der Sonde zulässt. Die Palpation von intrauterinen Tumoren ist viel schwerer, als man denken sollte. Dünn gestielte, weiche Polypen weichen der Sonde leicht aus und werden nicht gefühlt. Submucöse Myome mit fester Consistenz und breiter Basis lassen sich leichter als Vorsprung der inneren Uteruswand erkennen; aber selbst grössere feste Tumoren, welche die Uterushöhle ausfüllen, werden, wie ich mich mehrfach überzeugt habe, mit der Sonde nicht immer sicher erkannt. Man thut deshalb gut, der Sondirung in diesem Punkt nicht allzu viel zuzutrauen, sondern bei Vermuthung auf Polypen den Cervicalkanal zu dilatiren und die Uterushöhle mit den Fingern auszutasten.

Recht sichere Resultate liefert die Sondirung bei der Untersuchung des Endometrium. Der Nachweis von Rauhigkeiten auf demselben ist die Hauptaufgabe für die Sonde; sie fühlt dieselben besser als der eingeführte Finger. Das normale Endometrium fühlt sich glatt an oder zeigt nur

einzelne Unebenheiten am Fundus; beim Herübergleiten aus dem einen Horn ins andere fühlt man die Mitte des Fundus oft als einen vorspringenden Kamm. Deutlich nachweisbare Rauhigkeiten sind immer pathologisch. Man fühlt sie bei carcinomatösen Veränderungen der Schleimhaut, bei chronisch fungöser Endometritis, bei Retentionen von kleineren Aborttheilen. Das Fühlen der Rauhigkeiten ist nicht leicht; während die inneren Finger an der Portio vaginalis liegen, muss die Sonde bis zum Fundus vorgeschoben, fest angelegt und mehrfach gedreht oder gleitend auf den Wandflächen und Kanten des Uterus hin und her bewegt werden; nur wenn man sicher mit dem Knopf an der Wand ist, kann man beurtheilen, ob Rauhigkeiten vorhanden sind. Die Art der Wucherung aus den Rauhigkeiten zu erkennen, gelingt nicht mit Sicherheit. Weiter kann man mit der Sonde die Schmerzhaftigkeit des Endometrium prüfen. Das gesunde Endometrium ist bei vorsichtiger Berührung schmerzlos; nur empfindliche, nervöse Personen äussern auch hierbei häufig Schmerzen, namentlich wenn die Sonde das Os internum passirt. Wenn bei widerstandsfähigen Personen jede Berührung des Endometrium schmerzhaft ist oder gar Krampfzustände im Uterus erzeugt, kann man an eine Entzündung desselben denken. Recht schwierig kann es zuweilen werden, einen peri- oder para- von einem endometritischen Schmerz zu unterscheiden. Der erstere entsteht, wenn die Sonde beim Passiren des Cervix denselben nach vorne drängt und an entzündlichen Strängen hinter dem Uterus oder wenn der beim Eingleiten der Sonde in die Höhle sich aufrichtende Uteruskörper vorne an Adhäsionen zerrt. Nur dann, wenn bei vollständig freier Umgebung des Uterus und bei der Vermeidung jeder Dislocation des Uterus jedesmal bei vorsichtigem Berühren des Endometrium Schmerz erzeugt wird, kann man von einer endometritischen Empfindlichkeit sprechen; sie äussert sich meist als krampfhafter Schmerz in der unteren Bauchgegend oder am Nabel. Die Sonde dient auch dazu, Verengerungen im Cervix und in der Corpushöhle festzustellen. Die normalen Ostien lassen sich von einem 2—3 mm dicken Sondenknopf leicht passiren. Nicht jedes Hinderniss beim Einführen der Sonde darf für eine Verengerung gehalten werden; denn ungeübte Untersucher bleiben leicht in den Falten des Cervix hängen. Nur dann, wenn man beim Anziehen des Cervix mit der Kugelzange stets an derselben Stelle hängen bleibt oder wenn man das Gefühl hat, dass die Sonde eine bestimmte Stelle schwer passirt, kann man eine Stenose annehmen: die viel selteneren Verengerungen in der Uterushöhle geben sich ebenfalls als Hindernisse beim Vorschieben der Sonde kund.

In der Sonde besitzen wir ausserdem eine wichtige Unterstützung für die Diagnose von Erkrankungen des Uterus, die zu Verkürzungen, Verlängerungen und Verlagerungen desselben führen. Diese Zustände werden im allgemeinen durch die Palpation festgestellt, aber nicht immer mit der wünschenswerthen Sicherheit; dann kann man mit der Uterussonde aushelfen. Zunächst dient sie dazu, den Uterus aufzusuchen, wenn

man ihn wegen der Dicke der Bauchdecken nicht fühlen oder zwischen verschiedenen Tumoren nicht sicher palpiren kann. Man führt die Sonde ein und kann aus der Richtung, welche sie nimmt, die Lage des Uterus vermuthen oder durch Aufsuchen des Sondenknopfes in der Uterushöhle den Fundus uteri sich direkt bemerklich machen. In diesen Fällen muss man die Sonde ganz besonders vorsichtig handhaben, weil man die Richtung der Uterushöhle nicht kennt und leicht Verletzungen der Wand machen kann.

Cas. 1. Trotz vorsichtigen Gebrauchs passirte es mir einmal, als ich neben einem intraligamentären cystischen Tumor den Uterus aufsuchen wollte, dass ich durch die verdünnte Uteruswand in den Tumor eindrang.

Zweifellos am häufigsten wird die Sonde gebraucht, um die Uterushöhle zu messen und dadurch die Grösse des Uterus zu bestimmen. Man kann durch sorgfältige Palpation Verkleinerungen und Vergrösserungen des Uterus ohne Schwierigkeiten erkennen; bei der verschiedenen Dicke der Wand bleibt das Resultat — aber oft unsicher. Durch Vergleichung des Palpationsbefundes mit der Sondenlänge kann man sich am besten ein Urtheil über Länge des Uterus und Dicke der Wand bilden. Auf diese Weise verfährt man namentlich bei Myomen, chronischer Metritis, Atrophien. Die Dicke der Wand des Uterus lässt sich leicht bestimmen, wenn man die im Uterus liegende Sonde durchzutasten sucht; auf diese Weise kann man leicht kleine Myome in der Uteruswand erkennen. In selteneren Fällen darf die Sonde wohl benutzt werden, um Verwachsungen des retroflectirten Uterus zu erkennen. Man führt sie in den retroflectirten Uterus ein, dreht sie und hebt dann den Uterus. Der bewegliche Uterus folgt leicht; beim fixirten fühlt man bald einen federnden Widerstand und verursacht Schmerz. Diese Untersuchung kommt ebenfalls nur in Anwendung, wenn die Palpation kein Resultat giebt.

Contraindicationen für den Gebrauch der Sonde.

Der Gebrauch der Sonde wird durch bestimmte Contraindicationen eingeschränkt. Diese sind:

1. Schwangerschaft. Die Sondirung des graviden Uterus ruft häufig Verletzungen des Eies und Abort hervor. In den ersten Monaten dringt die Sonde allerdings leicht zwischen Ei und Uteruswand ein, und der Abort bleibt aus; füllt das Ei aber den Uterus aus, so treten fast regelmässig Eiverletzungen ein und dann folgt meistens auch der Abort. Man vermeidet die Sondirung des graviden Uterus am besten, wenn man vorher auf Gravidität untersucht oder, was noch sicherer ist, vor jeder Sondirung principiell die Frage nach der letzten Regel stellt. Am leichtesten wird ein gravider Uterus sondirt, wenn eine Frau während einer gynäkologischen Behandlung concipirt. Mir ist einige Male die Sondirung des graviden Uterus bei Frauen passirt, welche mit ausgebildetem Prolaps in der Gravidität in die Behandlung kamen. Die Diagnose der Gravidität mit der Sonde verbietet sich hieraus von selbst. Wenn man einen graviden Uterus sondirt hat, so lässt man die Frau einige Tage liegen und giebt ihr zur Vermeidung des Aborts mehrere Dosen Opium.

2. Akute Entzündungen in der Umgebung des Uterus. Da mit jeder Sondirung eine Vorwärtsbewegung des Cervix und eine Aufrichtung des Corpus uteri verbunden ist, so führt sie zu Zerrungen von Exsudaten, welche mit denselben in Verbindung stehen. In dieser Weise sieht man leicht Exacerbationen von Para- und Perimetritiden und frische Peritonitis bei Tubenerkrankungen auftreten. Auch bei Hämatocele und bei frischer Tubargravidität ist die Sondirung zu unterlassen, weil Zerrungen an denselben zu neuen Blutergüssen und gelegentlich auch zur Verjauchung derselben führen können. Bei chronischen, wenig schmerzhaften Entzündungen ist ein vorsichtiger Gebrauch der Sonde erlaubt. Man unterlasse es daher nicht, vor jeder Sondirung die Umgebung des Uterus genau zu untersuchen.

3. Virulente Catarrhe verbieten die Sondirung des Uterus, weil man die Infectionsträger, besonders die Gonokokken, in die Uterushöhle einführt oder bei schon erkrankter Uterushöhle in die Tubarostien verschleppt; Sondirungen und intrauterine Eingriffe spielen aus diesem Grunde eine Hauptrolle in der Aetiologie gonorrhoischer Pyosalpinxe. Da die Diagnose eines virulenten Katarrhs nicht immer sicher zu stellen ist, so handelt man vorsichtig, wenn man bei allen eiterigen oder verdächtigen Katarrhen die Sondirung unterlässt.

Die Anwendung der Specula.

Die Specula dienen dazu, durch Auseinanderhalten der Vaginalwände eine Besichtigung der Vagina, der Portio vaginalis und des unteren Abschnittes des Cervilcalkanals zu ermöglichen. Man wendet sie an, wenn es sich um die Erkennung von Veränderungen handelt, welche sich an der Oberfläche dieser Theile abspielen, z. B. Verfärbung der Schleimhaut in der Gravidität, Katarrhe, oberflächliche Ulcerationen an der Portio vaginalis, Erosionen, beginnende Carcinome; die Anwendung der Specula ist deshalb nicht bei jeder gynäkologischen Untersuchung nothwendig, sondern nur, wenn es sich um solche durch Palpation nicht sicher erkennbare Schleimhautveränderungen handelt.

Der Arzt gebraucht zwei Arten von Specula:

1. Das Milchglasspeculum von Carl Mayer. Dasselbe muss genau cylindrisch und nicht zu dick im Glas sein, damit man möglichst viel von der Vagina übersehen kann; es muss nicht zu lang und am oberen Ende abgeschrägt sein, damit man die Portio vaginalis gut einstellen kann. Vorn hat es einen umgebogenen Rand (Fig. 7). Man gebraucht gewöhnlich fünf Nummern, deren Masse circa 4, 3, 2,5, 2, 1,5 cm im Lichten sind (Fig. 8). Am häufigsten gebraucht man No. 2 für Multiparae, No. 3 für Nulliparae. Beim Einführen verfährt man folgendermassen: Den zweiten und dritten Finger der linken Hand legt man an die Innenfläche der beiden grossen Labien und spreizt sie aus einander, so dass der Introitus freiliegt. Sodann ergreift man das Speculum derart mit der rechten Hand, dass die obere Oeffnung gegen die Hohlhand sieht und der Zeigefinger oben auf dem Speculum nahe dem abgeschrägten Rande

Milchglasspeculum.

liegt. Man legt es flach an den Damm, so dass die Oeffnung sich in der Höhe des Introitus befindet (Fig. 9) und lässt es unter starkem Druck auf den Damm in denselben hineingleiten. Dabei muss man die Berührung des Harnröhren-

Fig. 7. Milchglasspeculum von Carl Mayer.

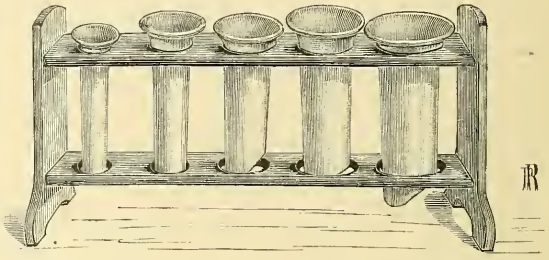

Fig. 8. Satz von fünf verschieden grossen Milchglasspeculis.

wulstes vermeiden. Bei engem Introitus, bei Vulvitis, Vaginismus kann das Einführen des Speculum sehr schmerzhaft sein und gelegentlich kleine Schleim-

Fig. 9. Einführen des Milchglasspeculum.

hautrisse machen. Ist das Speculum in die Vagina eingeführt, so schiebt man es zunächst bis an die Portio vaginalis vor, deren vordere Lippe sich zuerst in den Ausschnitt legt, während der äussere Muttermund und die hintere Lippe sich dahinter verstecken. Anfänger glauben deshalb eine Hypertrophie der

vorderen Lippe vor sich zu haben; durch Senken des Speculum kann man auch die hintere Lippe übersehen. Bei Fixationen des Cervix hinten oder seitlich an der Beckenwand ist es oft nicht leicht, die Portio zu finden. Man geht dann mit dem Speculum dem Lumen der Vagina nach, bis man zunächst durch mehrfaches Drehen einen Theil der Portio entdeckt, welche man an ihrer glatten Schleimhaut erkennt; dann senkt man stark und überblickt den Muttermund. Man muss sich hüten, das Speculum zu weit nach oben zu schieben, weil man damit das Scheidengewölbe nach oben dislocirt und durch Auseinanderziehen

Fig. 10. Simonsches Speculum (hintere Platte). $^1/_3$.

Fig. 11. Simonsches Speculum (vordere Platte). $^1/_3$.

der beiden Lippen ein künstliches Ectropium erzeugt; geht man mit dem Speculum etwas zurück, so legt sich die Portio vaginalis meist leicht hinein. Beim Herausziehen des Speculum sieht man sich unter Heben und Senken die beiden Scheidenwände bis zum Introitus hin an. Die genaue Inspection der Portio vaginalis ist beim Milchglasspeculum zuweilen erschwert, weil sie durch dasselbe zu weit nach oben dislocirt und nicht genügend beleuchtet wird; dafür empfiehlt sich mehr die Betrachtung im Simonschen Speculum. Im übrigen ist das Milchglasspeculum in der täglichen Praxis sehr brauchbar, weil man es ohne Assistenz anwenden und leicht therapeutische Eingriffe mancher Art in demselben vornehmen kann.

Simonsches Speculum.

2. Das Simonsche Speculum besteht aus zwei Blättern, welche in Griffe eingesetzt werden, und dient dazu, die beiden Vaginalwände auseinander zu halten. Der Ueberblick im Simonschen Speculum ist bedeutend besser; man übersieht die Portio vaginalis, das ganze Scheidengewölbe, die seitlichen Scheidenwandungen; man kann ferner die Portio vaginalis, welche bei beweglichem Uterus sich tief zwischen die beiden Blätter herunterlegt, bei guter Be-

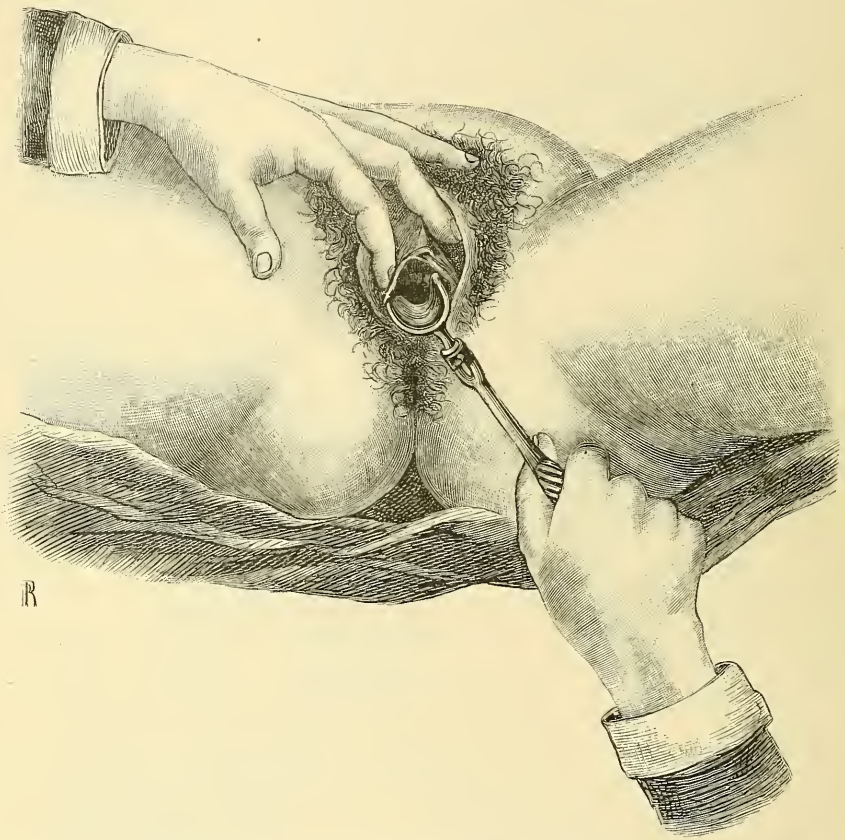

Fig. 12. Einführen der hinteren Platte des Simonschen Speculum.

leuchtung leicht übersehen oder zwecks genauerer Betrachtung mit der Kugelzange herunterziehen; nur bei fixirtem Cervix ist auch hier die Inspection etwas erschwert. Der allgemeineren Anwendung steht nur der Umstand im Wege, dass man eine Assistenz gebraucht, wenn man für Abtupfen der Portio oder andere Manipulationen eine Hand frei haben muss.

Die Simonschen Specula bestehen aus zwei Blättern, einem concaven für die hintere (Fig. 10) und einem flachen für die vordere Wand (Fig. 11), welche man in verschiedenen Grössen vorräthig halten muss. (Man achte darauf, dass die schmäleren Blätter, wie es von den Instrumentenmachern häufig gemacht

wird, nicht zugleich kürzer sind.) Die Blätter sitzen an zwei Griffen, das hintere an einem geraden, das vordere an einem wegen der vorspringenden Symphyse gebogenen Griff; der beste Befestigungsmechanismus ist der Fähnchenverschluss.

Man setzt sich zwischen die Beine der auf dem Untersuchungsstuhl liegen-

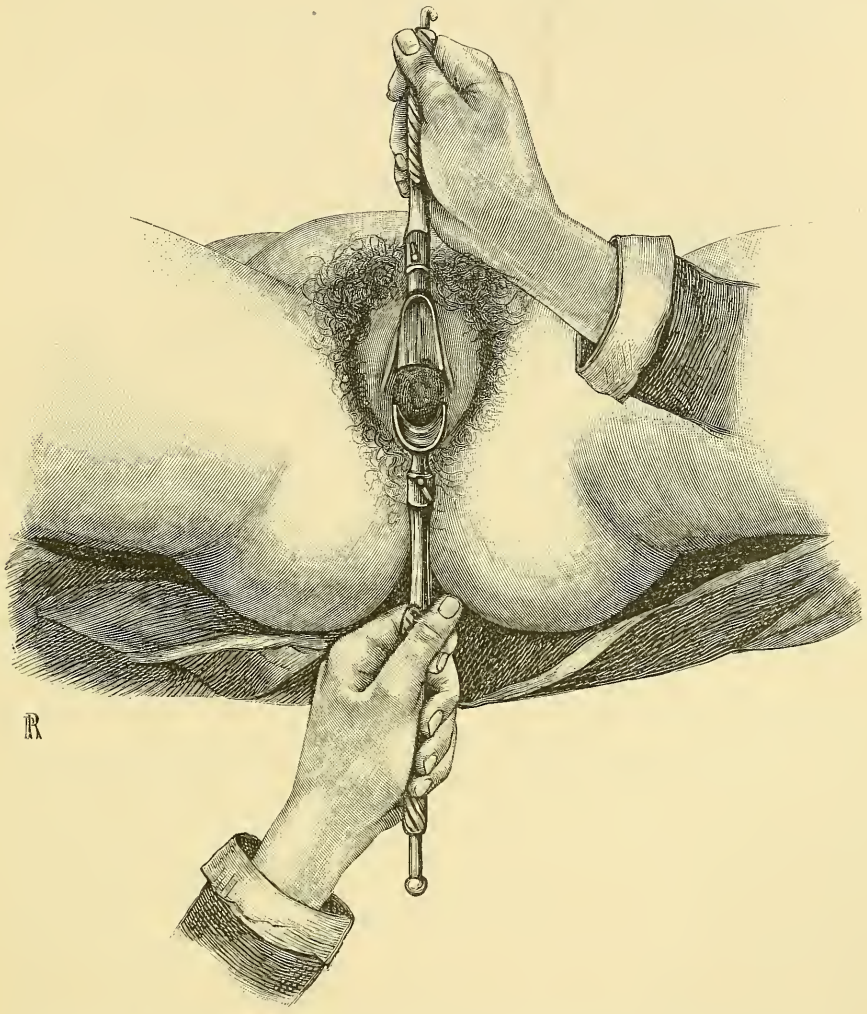

Fig. 13. Einführen der vorderen Platte des Simonschen Speculum.

den Kranken und legt mit zwei Fingern der linken Hand den Introitus frei. Alsdann ergreift man den Griff der hinteren Platte mit der rechten Hand und lässt sie langsam in die Vagina hineingleiten (Fig. 12). Man nimmt dann den Griff in die linke Hand, zieht stark auf den Damm hinunter, so dass die Vulva klafft; ergreift nun den Griff der vorderen Platte mit der rechten Hand und lässt die Platte, indem man den Griff auf den Bauch legt, dicht unter dem

Harnröhrenwulst möglichst weit entfernt von der hinteren Platte hineingleiten (Fig. 13). Man bringe die beiden Platten nicht zu nahe aneinander heran, damit keine Schleimhautfalten eingeklemmt werden. Vor allem beim Herausnehmen der Specula, was in der umgekehrten Reihenfolge geschieht, halte man die Platten stets weit voneinander entfernt.

Nach jedem Gebrauch müssen die Specula ausgekocht werden.

Dilatation und Austastung des Uterus.

Für die Diagnose intrauteriner Erkrankungen besitzen wir mehrere Methoden: die Sondirung der Uterushöhle, die mikroskopische Untersuchung der aus dem Uterus mit der Curette entfernten Gewebstheile und die Austastung des Uterus mit dem Finger. Mit der Sonde kann man zweifellos am feinsten fühlen und erkennt ohne Schwierigkeiten Unebenheiten und Rauhigkeiten auf der Uteruswand; der Finger ist am meisten dafür geeignet, circumscripte, gröbere Veränderungen z. B. Polypen, Myome oder carcinomatöse Infiltrationen, zu erkennen. Das Mikroskop erkennt mit Sicherheit die histologische Struktur der an der Oberfläche liegenden Erkrankungen.

Ein Carcinoma corporis z. B. kann nur *vermuthet* werden, wenn sich im Uterus mit der Sonde sehr höckerige Unebenheiten fühlen lassen; es wird *mit Bestimmtheit diagnosticirt*, wenn man von den Wucherungen Stückchen mit der Curette entfernt und durch das Mikroskop in denselben die histologische Struktur des Carcinoms nachweist; es kann aber auch mit derselben Sicherheit, ebenso wie ein Cervixcarcinom, mit dem eingeführten Finger diagnosticirt werden, wenn man Infiltrationen oder Ulcerationen auf der Corpuswand fühlt. In ähnlicher Weise verfährt man bei der Diagnose der Sarkome, Polypen u. a. Die beiden Methoden, die Austastung des Uterus und die mikroskopische Diagnose sind also in gewisser Weise Concurrenzverfahren; beide können zum Ziel führen, und die Anwendung derselben wird häufig von der Liebhaberei des Arztes abhängen. Abgesehen davon, dass die Dilatation des Cervix in Verbindung mit der Austastung des Uterus zweifellos gefährlicher ist als die Probeausschabung, muss man betonen, dass die Anwendung des Mikroskops der Austastung des Uteruskörpers zweifellos überlegen ist, weil bei letzterer Fehlerquellen nicht selten sind. Zunächst verliert der durch den Cervix eingeschnürte Finger an Gefühl und ist in einer engen Uterushöhle so in seinen Bewegungen gehindert, dass das Palpationsresultat an Sicherheit bedeutend verliert. Aber auch beim Fortfallen aller äusseren Schwierigkeiten ist der Finger nicht im Stande, ganz beginnende Schleimhautcarcinome, welche noch nicht zu Infiltrationen und deutlicher Ulceration geführt haben, zu fühlen, während die mikroskopische Untersuchung schon ein sicheres Resultat erzielt; bei der Beurtheilung von Uruspolypen allein durch das Gefühl entstehen grosse Schwierigkeiten in der Abgrenzung sarkomatöser und gutartiger Tumoren. Die Diagnose maligner Erkrankungen des Uterus ausschliesslich durch den austastenden Finger birgt so

viel Fehlerquellen, dass Irrthümer häufig vorkommen müssen; ihr gegenüber muss man die mikroskopische Diagnose, wenn auch sie ihre Grenzen hat, als eine einwandsfreie Methode bezeichnen. Der Untersuchungsgang bei der Diagnose intrauteriner Erkrankungen, z. B. bei Blutungen, soll der sein, dass zunächst die Uterussonde angewendet wird und, falls dieselbe Rauhigkeiten entdeckt, die Probeauskratzung und mikroskopische Untersuchung der entfernten Massen folgen soll; erst wenn diese nicht zum Ziel führt, wird die Austastung des Uterus vorgenommen.

Die Dilatation und Austastung des Uterus findet demnach ihre Anwendung: Indicationen.

1. Wenn die klinischen Symptome mit dem mikroskopischen Befund in auffallendem Widerspruch stehen. Wenn z. B. bei einer senilen Frau wegen andauernder Blutungen aus dem Uterus eine maligne Neubildung vermuthet werden muss, während das Mikroskop trotz wiederholter Probeauskratzungen immer nur benigne Erkrankungen nachweist oder ein sicheres Urtheil überhaupt nicht gewinnen lässt, so soll man den Uterus austasten. Die Austastung dient also in diesen Fällen zur Controlle oder Ergänzung der mikroskopischen Diagnose.

2. Wenn man bei immer wieder recidivirenden uterinen Blutungen und mikroskopisch sicher gestellten gutartigen Veränderungen bestimmte Ursachen für erstere, z. B. Polypen oder submucöse Myome, vermuthen muss. In diesen Fällen dient die Austastung als Ergänzung für die Sondirung, welche bei circumscripten Polypen meistens sehr unsichere Resultate liefert.

Die Austastung des Uterus setzt voraus, dass der Cervix für einen Finger durchgängig ist. Derselbe öffnet sich spontan, wenn Polypen oder polypöse Myome, Sarkome, Carcinome ausgetrieben werden; oft bietet aber der äussere Muttermund, namentlich bei Nulliparis, lange Widerstand und muss geöffnet werden, um die Palpation zu ermöglichen. Man nimmt die Eröffnung des äusseren Muttermundes durch bilaterale Spaltung der Portio vaginalis vor. In der Narkose und nach sorgfältiger Desinfection der äusseren Genitalien und der Vagina stellt man im Simonschen Speculum die Portio vaginalis ein, fasst jede Lippe mit einer Muzeuxschen Zange und spaltet bilateral die Portio vaginalis bis ans Scheidengewölbe. Alsdann kann man den erweiterten Cervicalkanal genügend übersehen und den Finger zur Austastung einführen und in vielen Fällen sofort die Exstirpation des Polypen anschliessen. Dann folgt die Naht beider Incisionen mit einzelnen Catgutknopfnähten und leichte Jodoformgazetamponade der Vagina. Der Eingriff ist technisch leicht und sicher zu machen und auch einem weniger geübten Praktiker anzurathen. Dilatation des äusseren Muttermundes.

In den meisten Fällen liegt das Hinderniss für die Austastung des Uterus im ganzen Cervicalkanal. Die Incision des ganzen Cervix, wie sie als bilaterale oder mediane Spaltung nach Ablösung der Blase zum Zweck der Dilatation vorgeschlagen worden ist, ist für diagnostische Zwecke ein zu grosser Eingriff. Für den praktischen Gebrauch empfehlen sich folgende Methoden: Dilatation des Cervicalkanals.

Dilatatorien. **1. Die Dilatation mit Instrumenten.** Die von Ellinger, Schultze, Schatz angegebenen Dilatatorien dienen dazu, durch starken Druck oder Federwirkung den Cervicalkanal zu erweitern; sie müssen dabei eine grosse Kraft entfalten und führen leicht zu Läsionen der Schleimhaut und des Cervixgewebes. Besser sind die von Hegar angegebenen Hartgummidilatatorien, welche man in einer grösseren Serie von Sonden- bis zur Fingerdicke vorräthig haben muss (Fig. 14). Die Anwendung derselben besteht darin, dass man die Portio vaginalis im Simonschen Speculum anhakt und nach sorgfältiger Desinfection des Cervicalkanals die aufeinander folgenden Nummern, mit der Sondendicke beginnend, einführt; selbst wenn man dabei sehr langsam vorgeht und jede Nummer einige Minuten liegen lässt, ist die Kraft der Instrumente so gross, dass sie häufig das Cervixgewebe sprengt. Nur wenn der Cervix eine gewisse Succulenz besitzt, geht die Dilatation leicht und ohne Zerreissungen vor sich, aber auch selbst unter diesen Umständen habe ich bei vorsichtiger Anwendung mehrfach Zerreissungen bis ins Parametrium eintreten sehen. Die Dilatatorien finden deshalb am besten ihre Anwendung nur bei Entfernung von Abortresten, werden aber für die diagnostische Dilatation besser durch andere Quellmittel ersetzt.

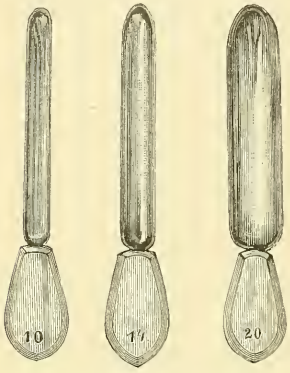

Fig. 14. Hegarsche Hartgummidilatatorien. 1/3.

Fig. 15. Jodoformgazestopfer. 1/3.

Jodoformgaze. **2. Jodoformgaze** ist wohl in Bezug auf die Antisepsis ein ziemlich sicheres, aber ein sehr langsam wirkendes Dilatationsmittel. Nur bei weichem, dehnbarem Cervix kann man ziemlich sicher darauf rechnen, dass man ihn mit einer Dilatation für den Finger erweitert: hat der Cervix aber auch nur seine normale Festigkeit, so giebt er meistens nicht nach, und erst eine mehrfache Wiederholung der Jodoformgazetamponade erweitert ihn genügend. Aber gerade diese mehrfach wiederholte, über mehrere Tage ausgedehnte Dilatation ist sehr gefährlich, weil trotz der desinficirenden Gaze Zersetzungen eintreten; unter diesen Umständen habe ich mehrfach Exsudate und selbst schwerere Infectionen eintreten sehen. Die Jodoformgazedilatation ist deshalb nur zulässig, wenn der Cervix sehr succulent und weich ist, vor allem bei Gravidätsstörungen. Für diagnostische Zwecke nehme ich sie jetzt nicht mehr vor.

Vor der Einbringung der Jodoformgaze ist die Desinfection der äusseren Geni-

talien und der Vagina nothwendig. Man stellt die Portio vaginalis im Speculum ein, hakt sie an und schiebt die Jodoformgaze, welche in ca. 6 cm breite Streifen geschnitten ist, mit einem Jodoformgazestopfer (Fig. 15) in den Cervicalkanal hinein. Zunächst verschwindet die Gaze in der Uterushöhle und erst allmählich kann man den Cervix selbst damit fest ausstopfen; nach 24 Stunden entfernt man die Gaze und nimmt die Austastung des Uterus vor.

3. Die Laminariastifte wirken von allen Quellmitteln am sichersten und zugleich am schonendsten; sie erfüllen am zuverlässigsten die Anforderungen an eine ungefährliche Dilatation, d. i. langsame Dehnung, aber sichere Wirkung ohne Wiederholung, bei ausreichender Antisepsis. Laminariastifte.

Die Wirkung der Laminariastifte besteht darin, dass sie durch die Sekrete des Uterus quellen und den Cervix auseinander treiben; zugleich wird dabei das Cervixgewebe blutreich und succulent und dadurch für die Dehnung geeigneter; ausserdem erregen sie Wehen, welche ihrerseits den Cervix auseinander ziehen.

Die Laminariastifte (Stengel vom Seetang, Laminaria digitata) müssen der Länge nach durchbohrt und mit einem durch den Kanal hindurchgezogenen Faden armirt sein, mit welchem sich der Stift wieder herausziehen lässt (Fig. 16). Die Armirung mit einem Faden, welcher durch ein am unteren Ende befindliches Loch gezogen ist, ist unpraktisch, weil derselbe beim Herausziehen ausreissen und der Stift im Uterus zurückbleiben kann.

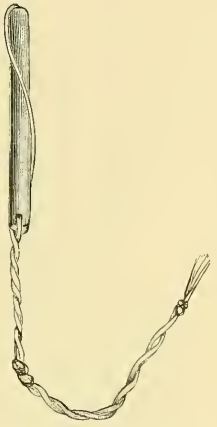

Fig. 16. Laminariastift, mit Seidenfaden armirt. 1/3.

Cas. 2. Noch vor kurzem kam in der Universitäts-Frauenklinik ein solcher Fall zur Beobachtung, wo nach dem Ausreissen des Fadens der Stift hinter dem äusseren Muttermund verschwunden war und nur unter Schwierigkeiten wieder entfernt werden konnte.

Um die Stifte zu desinficiren, legt man sie in eine Lösung von Jodoform in Aether mit überschüssigem Jodoform, in welcher sie bis zum Gebrauch verbleiben; beim Herausnehmen verdunstet der Aether und der Stift belegt sich mit einer dünnen Schicht Jodoform. Muss man eine Dilatation im Hause der Kranken vornehmen, so kann man Laminariastifte in Jodoformäther bequem im verschlossenen Reagensglas mit sich führen.

Das Einlegen der Laminariastifte erfordert zunächst eine sehr sorgfältige Desinfection der äusseren Genitalien und der Vagina; am besten vermeidet man aber einen Eintritt von Organismen in den Cervix, wenn man die Stifte stets im Simonschen Speculum einlegt und dabei die Berührung der Vaginalwände zugleich vermeidet. Man hakt die Portio an und wischt den Cervicalkanal einigemal mit in Sublimatlösung getauchten Playfairschen Sonden aus. Nachdem man die Richtung des Uterus nochmals mit der Sonde

geprüft hat, dilatirt man den Cervix zunächst mit Metalldilatatorien bis zu 6 oder 7 mm; dadurch gewinnt man den Vortheil, stets einen Laminariastift von dieser Dicke einbringen zu können, mit dem man dann sicher die Erweiterung des Cervix für einen Finger erreichen kann. Dann schiebt man den Laminariastift mit einer Kornzange vorsichtig ein, bis er fast an den Fundus anstösst; ein vorheriges Biegen desselben entsprechend der Krümmung des Uterus ist bei stark angezogener Portio vaginalis meistens nicht nothwendig; dann legt man etwas Jodoformgaze davor, um das Herausgleiten des Stiftes zu verhindern.

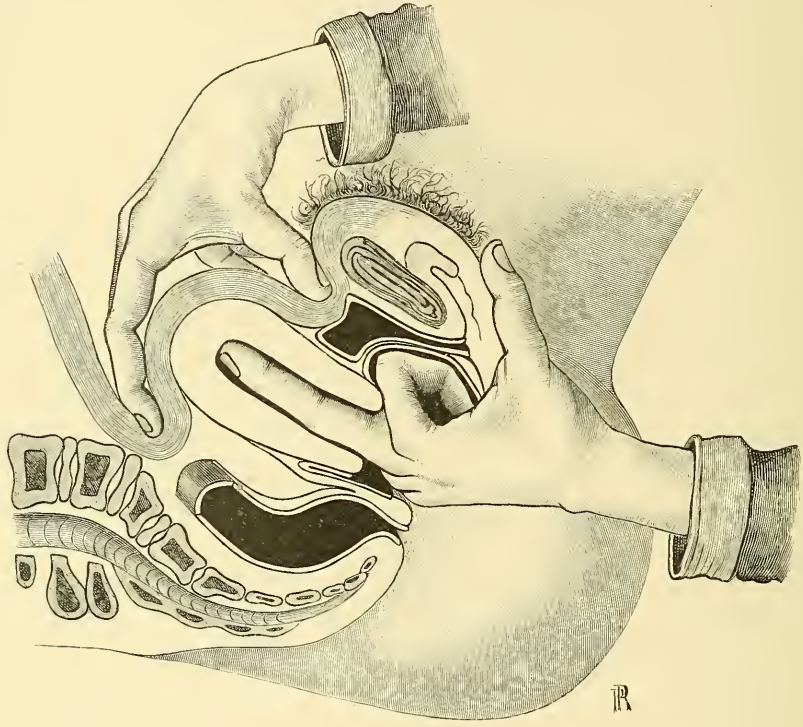

Fig. 17. Handstellung bei der Austastung der Uterushöhle. 1/3.

Nach 24 Stunden entfernt man nach abermaliger Desinfection der Vulva und Vagina den Stift und nimmt die Austastung des Uterus vor. Zu dem Zweck geht man mit zwei Fingern in die Vagina, krümmt den Zeigefinger stark und lässt den Mittelfinger, als den längsten, langsam durch den geöffneten Cervix in die Uterushöhle eingleiten, indem man mit der äusseren Hand den Uterus voll umfasst, ihn leicht retrovertirt und über den palpirenden Finger herüberstülpt (Fig. 17); nur auf diese Weise ist es möglich, dass letzterer bis an den Fundus uteri gelangt. Vor und nach der Austastung spült man den Uterus mit einer desinficirenden Lösung aus und lässt die Kranke dann einige Tage das Bett hüten. Eine ambulatorische Dilatation ist am besten zu unter-

lassen; stärkere Schmerzen machen zuweilen einige Dosen Opium nothwendig. Sorgfältige Temperaturbeobachtung ist nothwendig, um die ersten Anzeichen einer Infection möglichst frühzeitig zu erkennen.

Da die Laminariadilatation einen vermehrten Blutzufluss zum Uterus und Wehen erzeugt und Zerrung in seiner Umgebung verursacht, entstehen sehr leicht Exacerbationen peri- und parametritischer Entzündungen. Aus diesem Grunde vermeide man deshalb den Eingriff bei frischen entzündlichen Erkrankungen in der Umgebung des Uterus, bei Tubenerkrankungen, bei Blutergüssen im Peritoneum und Ligamentum latum. Vor jeder Dilatation untersuche man recht genau die Umgebung des Uterus. Virulente Katarrhe gestatten ebenfalls nicht die Einbringung eines Stiftes; ebenso soll man bei zersetztem Uterusinhalt den Eingriff möglichst vermeiden, kann aber nicht ganz davon absehen, da die Diagnose und Entfernung desselben ohne Dilatation des Cervicalkanals sehr häufig nicht möglich ist; in diesen Fällen ist sorgfältige Desinfection besonders wichtig. Wenn man die eben erwähnten Contraindicationen berücksichtigt und die Dilatation immer nur bei gesunder Umgebung des Uterus vornimmt, so wird sie ihrer Gefahren entkleidet. Man vergesse aber niemals, dass die peinlichste Antisepsis nothwendig ist und dass mehrfach aufeinander folgende Dilatationen zu vermeiden sind. Contraindicationen.

Die mikroskopische Untersuchung.

Das Mikroskop ist ein wichtiges Hilfsmittel für die Diagnostik in der Gynäkologie. Es ist durch die mikroskopische Untersuchung des Gewebes möglich, die Zusammensetzung desselben und hierdurch auch die Veränderungen im Vergleich zum Normalen festzustellen. In Fällen, wo die klinische Untersuchung keine endgültige Entscheidung über die Natur des vorliegenden krankhaften Prozesses gestattet, lässt sich noch durch die direkte, anatomische (histologische) Untersuchung des Gewebes ein Urtheil gewinnen. — Die mikroskopische Untersuchung kann die klinische Diagnose einmal bestätigen, indem sie nur als Controlle dient, oder sie kann den zweifelhaft bleibenden klinischen Befund durch direkten Nachweis der vorliegenden Gewebsveränderung sicher stellen. So können auch Meinungsverschiedenheiten unter den behandelnden Aerzten über den krankhaften Zustand einer und derselben Patientin ausgeglichen werden. Schliesslich können krankhafte Veränderungen, die bei klinischer Untersuchung keinen Anhalt für die Diagnose bieten oder die der direkten klinischen Untersuchung nicht ohne Weiteres zugänglich sind, einzig und allein durch mikroskopische Untersuchung erkannt werden. Es leuchtet ein, von wie hohem Werth für die klinische Diagnose hierdurch die anatomische Untersuchung ist. Wenn z. B. bei einer schon älteren Frau durch fortdauernde, äusserst schwächende Blutungen der Verdacht eines beginnenden Uteruscarcinoms besteht, wenn der Verdacht durch Auskratzung von reichlichen, schwammig erscheinenden Massen bestärkt wird, so kann allein die mikroskopische Unter- Zweck.

suchung entscheiden, ob benigne, ob maligne Degeneration vorliegt, ob die Prognose günstig gestellt werden kann, ob vielleicht nur durch Totalexstirpation noch Rettung möglich ist, oder ob durch Cürettement oder eine andere intrauterine Behandlung schon Heilung erwartet werden kann. — Auch bei Affektionen der Portio ist es oft nur mikroskopisch möglich, sichere Diagnose z. B. auf carcinomatöses Ulcus, im Gegensatz zu dem klinisch nur entzündlich erscheinenden Geschwür, und umgekehrt, zu stellen. —

Aus der Diagnose folgt die Prognose und die Therapie; für den Erfolg eines operativen Eingriffes ist frühzeitige Erkenntniss, die oft nur die mikroskopische Untersuchung ermöglicht, wesentlich. — Die Methode, durch Abwarten des Verlaufes die Diagnose zu stellen, ex juvantibus, ex nocentibus zu urtheilen, war und ist nur ein Nothbehelf bei fehlender mikroskopischer Untersuchung. Durch Abwarten kann ein: zu spät entstehen, ein operativer Eingriff zu rechter Zeit versäumt werden. —

Die Beschaffung des Materials.

Das Material, welches der mikroskopischen Untersuchung dient, wird auf verschiedene Weise gewonnen. Von den Theilen, die zugänglich sind, können Stücke durch Excision entfernt werden; von den über dem Orificium internum gelegenen Partien werden gewöhnlich durch die Cürette Gewebspartien hervorgeholt. Gelegentlich kann der Finger von einem Tumor genügend grosse Gewebstrümmer entfernen, oder es werden spontan ausgestossene Massen untersucht. —

Die Untersuchung des Materials.

Die Untersuchung selbst kann an frischem Material vorgenommen werden, sei es, dass durch Gefrieren und Schneiden genügend feine Schnitte angefertigt werden, sei es, dass durch Zerzupfen der einzelnen Theile die Bestandtheile des Gewebes erkannt werden sollen. — Gefrierschnitte dienen zur möglichst schnellen Diagnosestellung, sind oft für den klinischen Unterricht zum schnellen Nachweis der vorliegenden Veränderungen nothwendig. — Zerzupfen lässt gelegentlich völlig ausreichend für die Diagnose bei Sarkom z. B. die grossen veränderten Bindegewebselemente erkennen; bei kleinzelligen Sarkomen, bei denen die Zellen den lymphatischen Elementen durchaus gleichen, lässt die Methode des Zerzupfens im Stich. — Eine Sarkomzelle ist aber leicht mit einer Deciduazelle zu verwechseln; letztere ist im Zusammenhang mit dem übrigen decidualveränderten Gewebe wohl erkennbar, während isolirte Elemente eine sichere Diagnose kaum ermöglichen. Die Deciduazelle ist als der physiologische Typus der Sarkomzelle zu bezeichnen, d. h. es giebt an dem sarkomatös entarteten Element nichts Specifisches, die physiologisch gebildete Deciduazelle gleicht ihr gelegentlich in hohem Grade. — Die cylindrische Epithelzelle des malignen Adenoms ist nicht von den bei einfacher Endometritis glandularis gewucherten Epithelelementen zu unterscheiden. — Zerzupfte Partikel von mehrfach geschichtetem Plattenepithel werden schwerlich von kleineren Theilen einer carcinomatösen Epithelialwucherung mit Sicherheit zu unterscheiden sein. — Die Isolirungsmethode, das Zerzupfen, ist als eine unsichere Methode für die Diagnostik nicht empfehlenswerth;

nur der Aufbau der Gewebstheile, nicht die einzelnen Elemente lassen die Diagnose, ob benigne, ob maligne Erkrankung, sicher stellen." —

Die Bearbeitung des Materials.

Das zur Untersuchung gewonnene Material wird gehärtet, dann geschnitten. Das Schneiden selbst kann mit dem Messer (Rasirmesser) ohne andere Vorbereitung als Härtung des Gewebes geschehen, sei es frei in der Hand oder mit Zuhilfenahme von einklemmenden Massen (Leber u. a.); oder die in Alkohol gehärteten Gewebspartikel werden mit gleichmässig durchtränkenden und zusammenhaltenden Substanzen imprägnirt und dann frei mit der Hand oder dem Mikrotom in Schnitte, auch in hintereinander fortlaufende, sogenannte Serien zerlegt. Meist sind für diagnostische Zwecke Celloïdineinbettungen denen mit Paraffin vorzuziehen, wenn letzteres auch viel dünnere Schnitte ermöglicht. Bei Paraffinschnitten können, zumal wenn sie etwas dick sind und bei der Herstellung von Dauerpräparaten zu stark gedrückt oder gequetscht werden, Verschiebungen und dadurch Trugbilder (Fehlerquellen) entstehen. — Das Färben der Präparate geschieht, wie üblich: Alauncarmin, Hämalaun, Hämatoxylin, auch Doppelfärbung (Hämalaun Eosin) u. a. —

Untersuchung: Schnittrichtung.

Behufs Diagnostik sind wenn möglich Längsschnitte, deren Ebenen senkrecht auf der Oberfläche stehen, und Querschnitte, die zur Oberfläche paralell laufen, zu machen; wenn eine Oberfläche an den einzelnen Partikeln nicht erkennbar oder wenn eine Oberfläche nicht vorhanden ist, sind zwei Schnittrichtungen, die zweite senkrecht gegen die erste zu wählen. Schiefschnitte sind oft höchst werthvoll, da sich in ihnen Längs- und Querschnittbilder vereinigen. Flachschnitte, d. h. Schnitte, die den zu untersuchenden Theil nur streifen, sind meist nicht zu verwerthen, geben leicht zu Irrthümern Anlass. Bei einem Flachschnitt z. B. von einer Uterusdrüse erhält man nicht das bekannte Bild des Cylinderepithels und eines Lumens, sondern rundliche oder ovale Haufen von polygonalen (sechseckigen) Figuren, die den Querschnitten der Cylinderepithelien entsprechen. — Diese Bilder täuschen dem Ungeübten „solide, epitheliale Zapfen im Gewebe" vor, lassen Verwechslung mit Carcinom zu. Für die mikroskopische Diagnostik ist zur Erlangung eines Uebersichtsbildes die Prüfung mit möglichst schwacher Vergrösserung (10—20 facher Vergrösserung) und nicht zu dünnen Schnitten (15—20 μ) sehr erleichternd. Schwache Vergrösserung ist zur Uebersicht, zur Controlle, zum Aufsuchen bestimmter Stellen, zum Vergleichen der Präparate untereinander wichtig. Bei einiger Uebung sieht man bei Lupenvergrösserung (4—5 fach) oder bei 10—20 facher, oft mehr, als weniger Geübte bei stärkerer Vergrösserung. Bei zu starker Vergrösserung oder bei zu feinen Schnitten (5—6 μ) kann die Deutlichkeit des mikroskopischen Bildes für diagnostische Zwecke leiden. Es ist also, behufs Diagnosenstellung, die Untersuchung mit der schwachen Vergrösserung nicht zu vernachlässigen. Die Leichtigkeit des Erkennens wächst nicht mit der zunehmenden Dünnheit der Schnitte, — kann aber auch durch zu dicke Präparate leiden. —

Fehlerquellen. Bei der mikroskopischen Diagnostik ist zu berücksichtigen, dass die zur Verwendung kommenden excidirten oder eradirten Partikel bisweilen nicht dem eigentlichen wesentlichen Erkrankungsherd entstammen — dass nicht das richtige, für die Erkenntniss wichtige Stück herausgeschnitten oder ausgekratzt ist, — dass ferner bei cürettirten Theilen z. B. nur oberflächlich gelegene, ein andermal nur tiefere zur Untersuchung gelangen. Es kann auch, wenn nur wenige und zu winzige Partikel geschnitten werden, das Mikroskop nicht ein genügendes Bild der wirklich vorliegenden, eigentlich in Betracht kommenden Affectionen geben. Es könnte beispielsweise aus einem Cürettement bei zu geringer Anzahl von Schnitten nur eine benigne Endometritis diagnosticirt werden, während eine nicht untersuchte Stelle Carcinom zeigt. — Da diese Mängel wesentlich in dem Material oder in ungenügender Schnittzahl oder Schnittgrösse liegen, so ergiebt sich die Forderung des möglichst reichlichen Cürettements oder einer genügend grossen Excision, sowie vielfacher, mikroskopischer Schnitte. — Fehlerquellen, die aus unrichtiger Deutung entspringen, z. B. Flachschnitte von Drüsen für Carcinom (vergl. oben) zu halten, können durch Uebung und sorgfältiges Schneiden umgangen werden. — Bei unsicherem Ergebniss, mag dasselbe auf mangelhaftem Material oder unzureichenden Schnitten beruhen, muss später eine Wiederholung der Untersuchung vorgenommen werden. — Es giebt neben Fehlerquellen, die der mikroskopischen Diagnose zur Last gelegt werden, auch

Grenzen. Grenzen, die schwer zu überschreiten sind: es ist z. B. schwer möglich, das entzündlich infiltrirte Gewebe eines specifischen (syphilitischen) Geschwürs der Portio vaginalis von dem eines einfachen zu unterscheiden; bei einem tuberkulösen Geschwür würde freilich der nicht immer leichte Nachweis der Tuberkelbacillen diagnostisch äusserst wichtig sein. — Da bei mikroskopischer Diagnostik in der Gynäkologie gewöhnlich der Mutterboden, dem der zu untersuchende Theil entstammt, bekannt ist, da auch schon die klinische Untersuchung wesentliche Anhaltspunkte giebt, so ist hierdurch die Deutung der mikroskopischen Bilder erheblich erleichtert. Es zeigt sich hier der Vortheil klar, wenn die anatomische Untersuchung Hand in Hand mit der klinischen geht. Der leichthin gemachte, allgemeine Einwurf, dass aus kleinen Stücken nicht sicher diagnosticirt werden kann, ist unbegründet. — Die mikroskopische Untersuchung setzt nur voraus, dass man 1) das normale Gewebe, dass man 2) dessen pathologische Veränderungen kennt: dann lassen sich aus den Veränderungen, die das mikroskopische Bild aufweist, Rückschlüsse ziehen.

Aufbau einer gynäkologischen Diagnose.

Für den Aufbau der Diagnose stehen dem Arzte zwei Wege zur Verfügung: die objektive Untersuchung der Kranken und das Krankenexamen. Der letztere Weg ist der ältere und war früher der einzige; er spielt aber noch heute bei älteren Aerzten eine grössere Rolle und liefert in den Händen aufmerksamer Beobachter und erfahrener Praktiker ausgezeichnete Resultate. In den letzten

Dezennien ist diese Methode der Diagnose durch die direkte Untersuchung der erkrankten Organe in den Hintergrund gedrängt worden. Unsere Untersuchungsmethoden sind in stetiger Fortbildung begriffen und haben in einzelnen Fächern eine derartige Feinheit erreicht, dass sie eine sichere Diagnose ermöglichen, ohne dass das Krankenexamen überhaupt angewendet worden ist. Die Stellung der beiden diagnostischen Methoden zu einander ist in den einzelnen Fächern eine verschiedene und hängt im allgemeinen von der Vollkommenheit der physikalischen Untersuchungsmethoden ab. Ueber die feinsten Untersuchungsmethoden verfügen die Ophthalmologie, die Laryngologie, gewisse Zweige der inneren Medizin, während wieder andere Zweige derselben, wie die Psychiatrie, fast vollständig auf das Krankenexamen angewiesen sind.

Die Gynäkologie gehört zu den Fächern, welche sich sehr feiner Untersuchungsmethoden zu erfreuen hat, und ihre heutige hervorragende Stellung verdankt sie in erster Linie der Ausbildung der combinirten Untersuchung. Dieselbe ermöglicht in der Mehrzahl der Fälle eine einwandsfreie Diagnose ohne Zuhilfenahme des Krankenexamens und soll in dem Aufbau der Diagnose die erste Stelle einnehmen. Das Princip der gynäkologischen Diagnostik ist die Erkennung einer Erkrankung der Genitalorgane aus dem Resultat der combinirten Untersuchung. Dabei hat der Arzt zwei Aufgaben zu erfüllen, die Veränderungen zu fühlen und sie richtig zu deuten. Ersteres ist mehr Sache der Uebung, welche man nur in eigenen Untersuchungskursen sich verschaffen und in der späteren Praxis sich erhalten muss; wer später wenig untersucht, wird bald merken, wie ihm die Uebung und damit der Boden für die gynäkologische Diagnose verloren geht. Die Deutung des Untersuchungsbefundes aber ist eine Sache der Erfahrung und kann nur durch die gelegentliche Controlle desselben richtig erlernt werden. Erst seitdem die Inspection der erkrankten Organe an der Lebenden in Gestalt der Laparotomie uns dies ermöglicht hatte, hat die gynäkologische Diagnostik einen grossen Aufschwung genommen und wächst von Jahr zu Jahr an Feinheit. Jeder gynäkologische Fachmann macht an sich selbst denselben Entwickelungsgang durch wie die gynäkologische Wissenschaft; denn je mehr er operirt, um so besser wird er diagnosticiren. Dem praktischen Arzte ist dieser Weg verschlossen und er würde nie an das Ziel einer sicheren Diagnose kommen, wenn ihm nicht die Erfahrung seiner Lehrer zur Seite stünde. Diese giebt ihm die richtige Deutung seines Palpationsbefundes, und auf ihr fussend kann die tägliche Praxis ihn weiterbilden. Aus diesem Grunde ist ein sorgfältiger Unterricht in der gynäkologischen Diagnostik, am besten in besonderen Untersuchungskursen, durchaus nothwendig; bei demselben und über denselben hinaus im täglichen Leben muss das geschriebene Wort des Lehrers weiterbilden; das ist die innere Berechtigung meines Lehrbuches.

Die Deutung des Untersuchungsbefundes soll einen möglichst deutlich umschriebenen pathologisch-anatomischen Begriff liefern. Der Arzt soll eine charakterisirte Krankheit erkennen und sich nicht mit der Er-

hebung des Befundes oder mit allgemeinen, verschwommenen symptomatischen Begriffen begnügen; nur zu häufig ist der Arzt damit zufrieden, wenn er einen Tumor gefühlt hat, und bemüht sich nicht, durch genauere Untersuchung die Art desselben festzustellen, oder er entlässt seine Kranke mit der Diagnose Fluor, Dysmenorrhoe, Menorrhagie u. s. w.; das sind nur Symptome und keine Krankheiten und einer solchen Diagnose kann auch nur eine symptomatische Behandlung folgen. In meinen Unterrichtskursen habe ich mich stets bemüht, meine Schüler an die Diagnose einer pathologisch-anatomisch scharf umgrenzten Erkrankung zu gewöhnen, und ebenso werde ich in der speciellen Diagnostik verfahren.

Es giebt in der Gynäkologie nur wenige Fälle, wo man die objektive Untersuchung der Diagnose nicht zu Grunde legen kann, d. i. vor allem bei jungen und virginellen, sowie bei übermässig nervösen und reizbaren Personen. In diesen Fällen soll man womöglich ohne innere Untersuchung auskommen, da der psychische, nervöse und gelegentlich auch moralische Schaden hier grösser ist, als der Vortheil einer streng objektiven Diagnose. An die Stelle derselben tritt hier das Krankenexamen; führt dasselbe zu gar keinem Resultat oder deuten die Angaben der Kranken auf ein schweres oder ein örtliches Leiden hin, welches auch örtliche Behandlung verlangt, dann muss man auch hier untersuchen, und zwar am besten in Narkose; sie nimmt der Untersuchung die oben erwähnten Nachtheile und erleichtert sie ausserordentlich.

Symptomatologie.

Die Anamnese. Neben der objektiven Untersuchung beansprucht das Krankenexamen, soweit es sich auf die Symptomatologie bezieht, eine gewisse Bedeutung für die Diagnose. Die Symptome des Leidens sollen für die Diagnose nur dann herangezogen werden, wenn die objektive Untersuchung im Stiche lässt. Darin liegt schon, dass der Arzt, welcher im Untersuchen unsicher ist, immer leichter zu diesem Hilfsmittel greift und sich gelegentlich aus den Symptomen eine Diagnose aufbaut, welche gar keinen objektiven Hintergrund hat, während der geübte Diagnostiker auf die Symptome immer weniger Werth legen wird, je sicherer er sich seiner Untersuchung fühlt. Die Symptome sind aber trotzdem für die Diagnose nicht vollständig zu entbehren, vor allem für die Erkennung jener Krankheiten, welche einen unsicheren oder gar keinen objektiven Palpationsbefund haben, z. B. Endometritis, oder, wenn der objektive Befund nicht eindeutig genug ist, z. B. bei Graviditas extrauterina, oder wenn die Befunde bei verschiedenen Leiden sich sehr ähnlich werden können. Der Nutzen, welchen man hier aus den Symptomen ziehen kann, ist aber nur ein recht geringer wegen der Gleichartigkeit der gynäkologischen Symptome. Die Beschwerden der Kranken bewegen sich fast immer in ein und derselben Richtung; sie klagen über Schmerzen, Blutungen, Ausfluss, neben einigen anderen weniger wichtigen Symptomen. Für den Arzt ist es deshalb nicht leicht, sich aus den Beschwerden ein Bild der Krankheit zu machen. Anders der erfahrene Gynäkologe; derselbe lernt recht bald Unterschiede zu machen, z. B. zwischen den

Kreuzschmerzen, über welche die Frauen bei Retroflexio oder bei Parametritis posterior klagen; er lernt sehr bald den Charakter der verschiedenen Dysmenorrhoeen diagnostisch zu verwerthen; er kann nicht selten aus den Typen der Blutungen die Krankheit erkennen, so dass umgekehrt die Fälle gar nicht selten sind, wo er aus den Angaben der Kranken eine Diagnose stellen kann, ohne sie untersucht zu haben. Der praktische Arzt wird eine solche Erfahrung kaum erlangen und soll vor der Beschreitung dieses Weges dringend gewarnt werden, weil derselbe eine Quelle von Täuschungen ist. Vor allem will ich auch an dieser Stelle schon vor der allzu weitgehenden Verwerthung der Amenorrhoe für die Diagnose der Schwangerschaft warnen.

Eine andere, zweifellos wichtigere Bedeutung haben die Beschwerden der Kranken, wenn es sich darum handelt, sie mit dem durch objective Untersuchung diagnosticirten Genitalleiden in Zusammenhang zu bringen. Man kann die Diagnose erst dann als erschöpfend und vollständig klar bezeichnen, wenn alle Beschwerden sich zwanglos aus dem örtlichen Leiden erklären lassen; finden sie ihre Erklärung nicht in demselben, so muss man annehmen, dass das gynäkologische Leiden nicht das einzige ist oder überhaupt nur einen gleichgültigen Nebenbefund darstellt. Ein Beispiel mag das erläutern: Wenn der Arzt durch die combinirte Untersuchung eine Retroflexio uteri diagnosticirt und die Kranke über Druckschmerzen im Kreuz, Drängen zum Uriniren, verstärkte Regel, andauernde Kopfschmerzen, Druck in der Magengegend, Appetitlosigkeit und psychische Verstimmung klagt, so sind das Symptome, welche man durch die Retroflexio uteri erklären kann; wenn aber andererseits eine Frau mit Retroflexio uteri hiervon nichts klagt, sondern etwa nur über ziehende Schmerzen in der rechten Regio hypogastrica, namentlich beim Stehen oder Liegen auf der linken Seite, verbunden mit Magenbeschwerden, so kann man den Genitalbefund hierfür nicht verantwortlich machen, sondern wird z. B. eine rechtsseitige Wanderniere als Ursache der Beschwerden nachweisen können. Recht häufig kommt es vor, dass in das Symptomenbild eines Unterleibsleidens Erscheinungen anderer Krankheiten, z. B. Leber-, Magen-, Nervenleiden hineinspielen und das Symptomenbild desselben compliciren. Von diesem Standpunkt aus muss man betonen, dass zu einer vollständigen Diagnose die Kenntniss der ganzen Symptomatologie gehört.

Schliesslich ist die genaue Kenntniss der Beschwerden für manche Fälle nothwendig, um die Behandlung daraus herleiten zu können, vor allem, wenn dieselben durch eine radikale Behandlung des Leidens nicht beseitigt werden können.

Neben der Symptomatologie muss das Krankenexamen noch die Aetiologie des Leidens und den bisherigen Verlauf ins Auge fassen. Aetiologie und Verlauf.

Der Praktiker wird im ganzen wenig geneigt sein, diesem Theil der Anamnese viel Beachtung zu schenken, sondern wird sich mit der Diagnose begnügen und daraus die Behandlung herleiten; er betrifft ja wesentlich die wissenschaftliche Seite des Falles, giebt aber ausserdem recht häufig brauchbare Anhalts-

punkte für die Prognose und Behandlung des Leidens. So z. B. ist es nicht gleichgültig, ob eine Retroflexio uteri aus dem eben überstandenen Wochenbett stammt oder schon ein altes Leiden darstellt, ob ein Tubentumor schon mehrfache Peritonitiden gemacht hat oder nicht, ob parametritische Exsudate aus dem Wochenbett stammen oder gonorrhoischer Natur sind; das alles sind nur Erhebungen durch die Anamnese. Dieser Theil des Krankenexamens wird sich darauf erstrecken, zunächst zeitlich den Beginn der Beschwerden festzustellen und eine verständliche Ursache aufzufinden. Letztere bewegen sich für gynäkologische Erkrankungen vor allen Dingen in Wochenbetten, in Schädlichkeiten während der Menstruation, in der geschlechtlichen Infection, gelegentlich auch in Lebensweise, täglicher Arbeit, häuslichem Leben; zuweilen werden nach der Eigenart des Leidens auch ganz andere Gebiete hineingezogen werden müssen. Eine Ausdehnung der Anamnese auf die Verwandten ist fast niemals, auf die Kinderjahre nur selten nothwendig.

Technik der Anamnese.

Aus Obigem geht hervor, dass das Krankenexamen, trotzdem es für die Diagnose nur in beschränkter Weise Bedeutung hat, dennoch keine unwichtige Rolle in der Beurtheilung des Leidens spielt. Ich halte es deshalb nicht für unnöthig, einige Punkte zu berühren, welche den Werth des Krankenexamens sehr zu alteriren im Stande sind. Zunächst ist es ja selbstverständlich, dass die Anamnese eine Reihe von Punkten streifen muss, welche sehr delikater Natur sind. Das weibliche Schamgefühl wird die Kranken meistens hindern, von selbst Punkte zu berühren, welche in das Gebiet des ehelichen Lebens und geschlechtlichen Umgangs gehören; der Arzt kann die Erwähnung derselben nicht immer vermeiden; Schonung des Schamgefühls sei dabei aber dringend empfohlen. Man erwäge überhaupt die Tragweite seiner Fragen, wenn man nicht Misstrauen und psychische Unruhe erzeugen will; es ist unglaublich, was eine unruhige Kranke Alles aus der harmlosesten Frage des Arztes herauslesen kann. Man sei ferner stets auf der Hut vor Täuschungen von seiten der Kranken; absichtlich und unabsichtlich wird man sehr leicht irre geführt. Da unser Gebiet eheliche und uneheliche Sünden aufdecken muss, so wird man in diesem Punkt nicht oft die Wahrheit zu hören bekommen; dabei denke man daran, dass ein unüberlegtes Wort des Arztes z. B. über Ansteckung oder dergl. ein eheliches Glück untergraben kann. Am häufigsten scheitert die Anamnese wohl an dem Wesen der Frau selbst. Die Frau ist oft ein so unstetes, durch allerlei äussere Eindrücke leicht zu beeinflussendes Geschöpf, sie hängt so von Gefühl und Stimmung ab, dass sie nicht häufig im Stande ist, klare Aussagen zu machen. Die ärztliche Untersuchung bringt oft eine derartige Unruhe bei manchen Frauen hervor, dass sie kaum zum Sprechen, geschweige denn zum richtigen Antworten im Stande sind. Klare Ausdrucksweise ist meist überhaupt nicht Sache der Frau, scharfe Selbstbeobachtung zuweilen noch viel weniger; andererseits wieder sind manche Frauen mit einem so erhöhten Maass von Gefühl ausgestattet, dass man sich hüten muss, ihre Sensationen für Krankheitssymptome zu nehmen. Mit diesen Eigenschaften der Frau muss der Arzt rechnen; er

kann dieselben aber in hohem Grade beeinflussen. Ein kurzes barsches Wesen schüchtert die Kranken ein und macht sie aufgeregt; Unruhe und Nervosität des Arztes überträgt sich sofort auf die Kranke, während gleichmässiges und liebenswürdiges Wesen beruhigt; durch energisches Fragen kann man sich alle Antworten verschaffen, wie man sie haben will. Es ist also im ganzen nicht leicht, eine brauchbare Anamnese aufzunehmen. Als sehr vortheilhaft hat es sich mir stets bewiesen, die Frauen nicht viel auszufragen, weil sie zu sehr versucht sind, Antworten zu geben, wie der Arzt sie haben will; am besten lässt man die Kranken ihre Leiden erzählen. Ein erfahrener Praktiker hört aus den Berichten heraus, was er gebraucht; schweift die Kranke ab, so bringt man sie wieder zu dem richtigen Gang zurück. Während der Erzählungen kann man sich ein gutes Urtheil über das Wesen, die Psyche und den Nervenzustand der Kranken bilden. Schliesslich fragt es sich noch, wann man die Anamnese aufnehmen soll. Nach alter Sitte wird erst ein möglichst genaues Krankenexamen aufgenommen und dann erfolgt die Untersuchung. In der Gynäkologie halte ich das nicht für richtig, weil man durch die Symptome zu leicht voreingenommen wird und für die Beurtheilung des Palpationsbefundes an Objectivität verliert; selbst ein nüchterner Beobachter entgeht dieser Klippe nicht immer. Da der objective Befund die Grundlage für die Diagnose schafft, so muss die Untersuchung vorangehen; dabei und danach folgt das Krankenexamen. Nur einige allgemeine orientirende Fragen über den Sitz des Leidens müssen vorangehen, um den Fall als einen gynäkologischen erkennen zu lassen.

Beobachtung der Kranken. Nicht ganz selten wird es dem Praktiker passiren, dass er trotz aller diagnostischen Hilfsmittel und trotz sorgfältig aufgenommener Anamnese nicht zu einer bestimmten Diagnose kommt. Er wird dadurch schon von selbst auf eine weitere Beobachtung hingedrängt und muss sich vorläufig mit einer exspectativen Behandlung begnügen. Die weitere Beobachtung bringt erneute Untersuchungen und damit häufig die gewünschte Klarheit. Wichtiger ist aber, dass in dem Leiden im Laufe der Zeit sich Veränderungen entwickeln können, welche zweifelhafte Befunde aufklären. So z. B. ist es zuweilen recht schwer, die differentielle Diagnose zu stellen zwischen einem Myom und einem intraligamentären Exsudat. Eine Beobachtung von einigen Wochen wird genügen, um in Folge der Resorption Veränderungen in der Gestalt und Form erkennen zu lassen, welche die Diagnose eines Exsudats nicht mehr zweifelhaft machen. Als eine sehr wichtige Einschränkung der Beobachtung der Kranken für diesen Zweck muss man es hinstellen, dass der Kranken durch die Verzögerung in der Diagnose kein Schaden erwächst. Die Beobachtung auf Malignität verdächtiger Erkrankungen, sei es an dem Collum uteri, sei es im Abdomen für diagnostische Zwecke ist nicht zulässig. In der früheren Zeit spielte die Beobachtung, z. B. eines verdächtigen Geschwürs an der Portio, eine wichtige Rolle; man beobachtete so lange, bis der maligne Zerfall festgestellt war; das ist heute ein Kunstfehler, weil der Zeitverlust das Carcinom inoperabel machen kann.

Beobachtung der Kranken.

Wo nur ein Verdacht auf Malignität besteht, muss man mit allen Mitteln zur sofortigen Diagnose zu kommen suchen.

Mit Ausschluss dieser Fälle ergiebt die Beobachtung oft recht günstige diagnostische Resultate. Bei entzündlichen Erkrankungen führt die Resorption zu charakteristischen Veränderungen in der Gestalt und Consistenz: bei zweifelhaften Adnextumoren wird die Beobachtung mit der Zeit die Tube als Kern derselben erkennen lassen. Bei kleinen Ovarialtumoren wird erst das weitere Wachsthum häufig die Entscheidung zwischen Retentionscysten und Neubildungen sichern; bei Extrauterinschwangerschaft wird man oft erst im Laufe von Wochen zur Klarheit kommen, ob der Fruchtsack noch weiter wächst oder ob das Ei schon abgestorben ist; bei zweifelhafter intrauteriner Gravidität sichert die weitere Beobachtung oft erst die Diagnose, und endlich erst bei Gravidität mit todter Frucht ist die weitere Beobachtung des Uterus das einzige Mittel, welches eine einwandsfreie Diagnose giebt. Mit der Beobachtung der Kranken verbindet man zuweilen eine gewisse Behandlung, welche ex iuvantibus zur Diagnose führt, z. B. die resorbirende Behandlung bei Entzündungen, die antiluetische Behandlung bei zweifelhaften Processen an der Vulva.

Berücksichtigung des Allgemeinbefindens.

Berücksichtigung des Allgemeinbefindens. Die gynäkologischen Erkrankungen sind im allgemeinen lokaler Natur und stellen sich als örtliche Reaction dar auf Reize, welche die Genitalien während der Geburt, während der Menstruation, durch Infection u. s. w. treffen. Die Diagnostik hat sich deshalb auch meistens an lokale Veränderungen zu halten. Nicht selten aber entstehen gynäkologische Symptome im Verlauf von Allgemeinerkrankungen und sind nur durch diese und nicht durch ein örtliches Leiden hervorgerufen, z. B. Pruritus bei Diabetes, Menorrhagien bei Herz-, Nieren-, Bluterkrankheiten, Fluor bei Chlorose, Amenorrhoe bei Tuberculose. Der Arzt wird in solchen Fällen häufig wegen des gynäkologischen Leidens consultirt und entdeckt erst aus demselben die Allgemeinkrankheit. Wo sich für ein gynäkologisches Symptom ein örtliches Leiden als Ursache nicht finden lässt, muss nach einer Allgemeinkrankheit gesucht werden.

Weit wichtiger aber noch ist die Berücksichtigung des Allgemeinbefindens für die Feststellung der Folgen, welche das lokale Unterleibsleiden auf entfernte Organe und den ganzen Organismus ausgeübt hat. Dieselben sind beim Weibe so häufig und oft so schwerer Natur, dass der Arzt in jedem Fall die Pflicht hat, den Zustand des ganzen Körpers festzustellen. Man achte auf die allgemeine Anämie, wie sie sich bei Endometriten, blutenden Uteruskrebsen und schweren Katarrhen einstellen; auf die chronischen Intoxicationszustände, wie sie sich als allgemeine Schwäche und Abnahme der Ernährung an Krankheiten anschliessen, welche zur Bildung von Toxinen führen, z. B. Carcinome, Pyosalpinxe, eitrige Exsudate, infectiöse eitrige Katarrhe u. s. w. Am häufigsten steht die Betheiligung entfernterer Organe und des Allgemeinbefindens unter dem Einflusse des Nervensystems. Es ist nicht immer leicht, den Zusammenhang mit den örtlichen Unterleibsleiden festzustellen; auch hier

hilft oft die Diagnose ex iuvantibus. Noch unklarer wird der Zusammenhang mit gynäkologischen Leiden, wenn es sich um die Beurtheilung allgemeiner nervöser Zustände handelt, z. B. Neurasthenie, Hysterie, Psychose. Jedenfalls ist dem Arzte eine grosse Zurückhaltung in dieser Hinsicht anzurathen, weil die Behandlung des gynäkologischen Leidens in der falschen Voraussetzung eines Zusammenhanges mit den Neurosen schweres Unheil stiften kann.

Um nun schliesslich an einem Beispiel zu zeigen, in welcher Weise man die gynäkologische Diagnose aus der Untersuchung und aus dem Krankenexamen stellen soll, möchte ich dem Arzte folgende Methode empfehlen.

Gang der Untersuchung.

Gang der Untersuchung. Eine Frau in den mittleren Jahren erscheint.

Arzt: „Was haben Sie zu klagen?“

Antwort: „Andauernde Kreuz- und Unterleibsschmerzen mit starken Blutungen.“

Diese Symptome machen eine gynäkologische Untersuchung nothwendig. Die Kranke entkleidet sich und legt sich auf den Untersuchungsstuhl; die Untersuchung findet statt. Der Arzt diagnosticirt eine Retroflexio uteri und fragt jetzt: „Seit wann leiden Sie an Kreuzschmerzen?“

Antwort: „Seit drei Wochen.“

„Haben Sie denn früher nicht daran gelitten?“

„Nie; nur immer zur Zeit der Regel, oder wenn ich mich längere Zeit angestrengt hatte, bekam ich Druck im Kreuz.“

„Seit wann haben Sie denn Blutungen?“

„Seit drei Wochen andauernd, sonst nur immer etwas starke Regel, namentlich nach dem Wochenbett.“

Da die Acuität der Blutungen und Schmerzen nicht zu dem Bilde einer Retroflexio passen, untersucht der Arzt weiter und constatirt eine Druckempfindlichkeit in der Umgebung des Uterus und beiderseits neben den Uterushörnern unbestimmbare, weiche, sehr schmerzhafte Tumoren, welche er für Adnextumoren halten zu müssen glaubt; er vermuthet gonorrhoische Tubentumoren und fragt:

„Haben Sie keinen Ausfluss?“

„Ja, aber nicht sehr stark.“

„Seit wann denn?“

„Seit circa zwei Monaten.“

„Haben Sie früher nie daran gelitten?“

„Nein.“

Um einen Katarrh festzustellen, untersucht jetzt der Arzt im Speculum und findet mässige Mengen eitrigen Sekrets im Os internum, wovon er etwas zum Zweck der mikroskopischen Diagnose auf Gonorrhoe abnimmt; seine Vermuthung wird aber schon vorher bestätigt durch die Untersuchung des Introitus; denn hier findet er etwas Sekret in der Urethra und rothe Flecken an den Bartholinischen Drüsen. Die objektive Diagnose lautet:

Retroflexio uteri, Pyosalpinx duplex mit frischer Perimetritis, Gonorrhoe.

Der Arzt stellt jetzt weiter fest, dass die Kranke sich in mässig anämischem Zustande befindet und durch die andauernden Schmerzen recht nervös geworden ist. Die Untersuchung ist fertig.

Um sich über die Bedeutung der Retroflexion in dem Krankheitsbild klar zu werden, fragt jetzt der Arzt weiter und erfährt, dass die Kranke schon seit dem ersten Wochenbett vor acht Jahren nicht mehr ganz gesund sei; sie hätte zuweilen über Druck im Kreuz zu klagen; auch sei ihr Magen nicht ganz gesund; auch Schmerzen im Hinterkopf hätte sie zuweilen; seit dieser Zeit hätte sie auch viel über verdriessliche Stimmung und Reizbarkeit zu klagen; die Regeln seien immer regelmässig gewesen, nur die letzte habe gar nicht wieder aufgehört.

Jetzt liegt der Fall ganz klar: die Kranke hat schon eine Retroflexio aus dem ersten Wochenbett, hat vor ca. zwei Monaten eine gonorrhoische Infection acquirirt, welche bei Gelegenheit der letzten Regel auf die Tuben übergegangen ist und zu einer frischen Perimetritis geführt hat.

Specielle Diagnostik.

Der normale Befund.

Der speciellen Diagnostik der gynäkologischen Erkrankungen schicken wir die Beschreibung des normalen Befundes voraus, weil derselbe eine Grundlage bilden soll für die Beurtheilung des pathologischen Zustandes der weiblichen Genitalorgane: der topographisch-anatomische für die Palpationsdiagnose, der histologische für die mikroskopische Diagnose. Mit ersterem verbinden wir die Beschreibung der Methoden, mittelst welcher er erhoben wird.

Die topographische Anatomie der weiblichen Genitalorgane und der normale Palpationsbefund.

Die äusseren Genitalien (Vulva) bestehen aus den grossen und kleinen Schamlippen, der Clitoris und dem Vestibulum und grenzen sich mit dem Hymen gegen die Vagina ab. Vulva.

Die grossen Schamlippen (Labia pudenda majora) sind zwei dicke Hautfalten, welche an ihrer Innenfläche glatt und an der Aussenfläche mit Pubes bewachsen sind; vorn treten sie in der vorderen Commissur zusammen und gehen allmählich in die Haut des Mons Veneris über, hinten spannt sich zwischen ihnen das Frenulum aus, eine dünne quer verlaufende Hautfalte; hinter derselben beginnt der Damm, welcher bis zum Anus reicht und über denselben sich als Hinterdamm bis zum Kreuzbein fortsetzt. Bei Nulliparen liegen die grossen Labien so nahe aneinander, dass sie nur die kleinen Schamlippen in ihrem vorderen Rande frei lassen, während bei Mehrgebärenden die Vulva in Folge von Rissen an der hinteren Commissur und Erschlaffung der Scheidenwände häufig so weit klafft, dass der Eingang zur Scheide frei liegt.

Die kleinen Schamlippen sind zwei dünne Schleimhautfalten von so verschiedener Länge, dass zuweilen nur ihr vorderer Rand, häufig aber auch grosse Flächen derselben zwischen den grossen Schamlippen hervorragen; ungefähr in der Mitte der grossen Labien gehen sie in die Innenfläche derselben über. Nimmt man die grossen Labien auseinander, so sieht man oben

die Clitoris fast vollständig bedeckt vom Präputium, einer schlaffen, verschieblichen Hautfalte, welche nur gerade die Spitze derselben frei lässt. Aus der unteren Fläche der Clitoris geht das Frenulum hervor, welches sich spaltet, divergirend nach unten verläuft und in die kleinen Labien übergeht; von aussen tritt das Präputium jederseits an die kleine Schamlippe heran, so dass deren oberes Ende aus je einer Hälfte des Frenulum und Präputium entspringt, welche die Clitoris zwischen sich fassen.

Nimmt man die kleinen Labien auseinander, so erblickt man das Vestibulum vaginae oder den Vorhof. Derselbe wird gebildet von der Innenwand der kleinen und dem angrenzenden Theil der grossen Labien, nach vorn von der Clitoris und ihrem getheilten Frenulum; hinten wird das Vestibulum scharf abgegrenzt gegen den Damm durch das quer verlaufende Frenulum; der Theil des Vorhofes, welcher sich hinter dem Frenulum vertieft, heisst Fossa navicularis. In den Vorhof mündet vorn die Urethra, dicht vor dem Eingang zur Scheide; neben ihr findet man zwei kleine flache Vertiefungen und unter dem Orificium urethrae externum einzelne kleine, kaum sichtbare, zuweilen mit dünner Sonde ein Stück weit passirbare Schleimhautgänge (Skenesche Gänge). An der seitlichen Wand des Vestibulum circa 1—$1^1/_2$ cm vor der hinteren Mittellinie nach aussen neben dem Hymen befindet sich jederseits eine sehr feine Oeffnung, der Ausführungsgang der Bartholinschen Drüse, zuweilen mit feiner Sonde sondirbar.

Das Vestibulum ist von der Vagina getrennt durch den Hymen; derselbe ist eine fast ringförmige Schleimhautfalte, welche am Orificium urethrae externum als niedriger Saum beginnt und nach hinten immer höher wird. Die Hymenalöffnung kommt dadurch bei einer Virgo excentrisch nach vorn zu liegen: ihre Grösse richtet sich nach der Höhe des Hymens. Bei der Defloration reisst der Hymen ein (zuweilen wird er nur gedehnt) und zwar gewöhnlich bilateral bis an die Basis, so dass drei Lappen entstehen, ein höherer mittlerer und zwei niedrige seitliche. Bei einer Multipara findet man als Reste dieser Lappen nur einzelne warzenförmige Erhabenheiten, die Caruncula e myrtiformes. Bei intactem Hymen kann man in die Vagina nicht hineinsehen; ist der Hymen aber zerrissen, so liegt der unterste Abschnitt der vorderen Scheidenwand frei, selten die hintere; bei einer Multipara legt sich die Scheidenschleimhaut mit kleinen Wülsten in den Introitus. Durch alte Dammrisse wird der Introitus noch mehr erweitert; der Riss zerstört die vordere Partie des Dammes und das Frenulum, so dass die Fossa navicularis verschwindet, und zieht links oder rechts vom Mittelwulst in die hintere Scheidenwand hinein, so dass die Columna rugarum posterior durch ihre Elasticität nach der anderen Seite verzogen wird; geht er auf beiden Seiten in die Vagina hinein, so findet man jene abgelöst und zipfelförmig herunterhängen.

Hiermit hört der Inspectionsbefund auf. Die Untersuchung der Vagina verlangt die Einführung des Fingers, während die Betrachtung der Scheidenwand im Speculum vorgenommen wird.

Die Vagina verläuft bei leerer Blase und leerem Mastdarm von vorn nach hinten, ungefähr parallel mit und etwas unter dem geraden Durchmesser des Beckenausganges; sie stellt einen muskulösen Schlauch von ca. 6—7 cm Länge und sehr verschiedener Weite dar. Die vordere Wand liegt auf der hinteren, während die seitlichen Wandungen nur kurze Verbindungsstücke beider bilden; dadurch entsteht eine ⊐⊏ Figur im Querschnitt. An der vorderen Wand verläuft in der unteren Hälfte, dicht unter der Symphyse, der Harnröhrenwulst; er flacht sich in der Mitte der vorderen Wand ab und verschwindet allmählich (Columna rugarum anterior). Die hintere Wand hat in der unteren Hälfte ebenfalls einen allerdings flacheren Medianwulst, die Columna rugarum posterior. Von beiden Wülsten verlaufen nach den Seiten Querfalten und Runzeln, welche bei einer Nullipara am höchsten sind, aber auch bei einer Multipara nur selten fehlen, während die Wand in der oberen Hälfte glatt ist. Oben schliesst die Vagina kuppelförmig mit dem Scheidengewölbe ab. Die vordere Wand hängt unten mit der Urethra, oben mit der Blase sehr innig zusammen; die hintere Wand verbindet sich unten fest mit dem Dammgewebe, während das mittlere Drittel sehr lose mit dem Rectum und das obere Drittel ebenfalls locker mit dem Peritoneum des Douglasschen Raumes zusammenhängt; die seitlichen Scheidenwände sind vom Beckenbindegewebe umgeben. Die Vaginalwände sind bei mittlerer Festigkeit ziemlich straff und unverschieblich mit der Unterlage verbunden. Die Füllung der Nachbarorgane hat einen grossen Einfluss auf die Lage der Scheide; die gefüllte Blase drängt die vordere Scheidenwand, der gefüllte Mastdarm die hintere ins Lumen der Vagina vor; oben im Scheidengewölbe steht die Portio vaginalis.

Vagina.

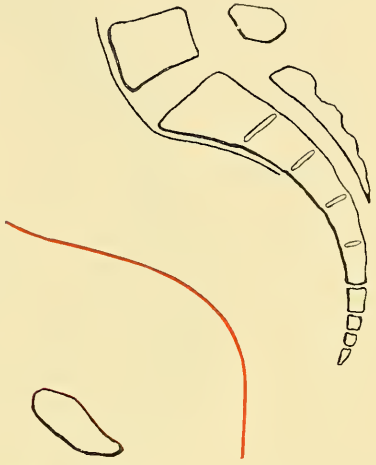

Fig. 18. Sagittalschnitt durch das Becken mit Führungslinie. $^1/_3$.

Die obersten Schichten des Plattenepithels der Vaginalwand befinden sich in mehr oder weniger lebhafter Abstossung, so dass die Scheidenwand stets mit weissen Brocken von Epithelien bedeckt ist.

Die **Portio vaginalis** ist der Theil des Cervix, welcher frei in die Vagina hineinragt; sie steht hinter der Führungslinie*) ca. $1^1/_2$—2 Querfinger vor

Portio vaginalis.

*) Die Führungslinie ist eine Linie, welche durch die Mitte des Beckenkanals geht und parallel verläuft zur vorderen Fläche des Kreuzbeins (Fig. 18). Die Raumbezeichnungen „rechts“ und „links“ gelten immer von der Patientin. Die Bezeichnung „vorn“ und „hinten“ bezieht sich auf eine stehende Kranke; die vordere Fläche der stehenden entspricht also der oberen Fläche bei einer liegenden Kranken.

der Spitze des Kreuzbeins, in der Höhe der Verbindungslinie der beiden Spinae ischii; für gewöhnlich hält sie gerade die Mittellinie, doch sind seitliche Abweichungen bei Schieflage des Corpus uteri nicht selten. Auf der Spitze der Portio vaginalis befindet sich der äussere Muttermund, welcher bei Nulliparen eine feine Querspalte bildet und nach hinten und unten gerichtet ist. Nach Geburten bleiben an beiden Seiten kleine Einrisse zurück, welche das Os externum breiter machen und häufig so weit klaffen lassen, dass man die Fingerspitze in den unteren Theil des Cervicalkanals hineinlegen kann; dadurch theilt sich die Portio vaginalis in zwei Lippen. Der Cervix uteri wird derart von dem Scheidengewölbe umfasst, dass die hintere Lippe ungefähr doppelt so lang als die vordere und dementsprechend der supravaginale Theil des Cervix vorn länger als hinten ist; das vordere Scheidengewölbe erscheint dadurch flach, das hintere höher und gewölbter.

Die gesunde Cervicalschleimhaut sondert stets etwas glorhellen Schleim ab, welcher in inniger Vermischung mit den von der Scheide abgestossenen Plattenepithelien das normale Secret des Genitalapparates bildet.

Uterus. Der **Uterus** hat eine ungefähr birnförmige von vorn nach hinten leicht abgeplattete Gestalt. Unterhalb der Mitte, in der Gegend des Os internum ist er leicht eingeschnürt und verjüngt sich von hier abwärts zum Cervix. Der Theil oberhalb dieser Einschnürung ist das Corpus uteri, und von diesem bezeichnen wir wieder den Abschnitt, welcher zwischen den beiden Tubenabgängen liegt, als Fundus Uteri. Die Grösse des Uterus schwankt innerhalb normaler Grenzen ganz bedeutend; er ist am grössten bei Multiparen im geschlechtsreifen Alter, bei Nulliparen in allen Dimensionen wesentlich kleiner und noch kleiner bei Greisinnen. Die Maasse bei einer geschlechtsreifen Frau sind: Breite zwischen den beiden Tuben ca. 5 cm, Dicke am Corpus ca. 3 cm und Länge vom Fundus bis zum Os externum ca. 9 cm. Die Consistenz des normalen Uterus ist hart und unnachgiebig, so dass er keinen Fingereindruck annimmt; nur in der Gegend des Os internum hat er eine gewisse Weichheit und Biegsamkeit. Der Uterus liegt bei leerer Blase mit dem Corpus auf der oberen Wand derselben, erreicht mit dem Fundus beinahe die hintere Wand der Symphyse und bleibt mit dem höchsten Punkt des Corpus unter der Beckeneingangsebene (Fig. 19). Das Corpus liegt meist vollständig median, seitliche Abweichungen in geringem Maasse kommen aber sehr häufig vor, ohne dass eine Seite bevorzugt ist; in diesem Fall liegt das Corpus nach der einen Seite, die Portio vaginalis dementsprechend nach der anderen. Corpus und Cervix bilden einen flachen Winkel miteinander, welcher meistens ca. $1^1/_2$ R. gross ist; Schwankungen in der Grösse desselben kommen vor und haben nur individuelle Bedeutung. Der normale Uterus ist innerhalb weiter Grenzen beweglich. Durch die Anfüllung der Harnblase wird zunächst das Corpus uteri gehoben und dann der ganze Uterus an die hintere Beckenwand und damit zugleich etwas nach der Seite und oben gedrängt. Die Anfüllung des Mastdarms schiebt den Cervix nach vorn und nach der

anderen Seite, meist also nach rechts; ist die Ampulla recti stark gefüllt, so wird der ganze Uterus nach oben und nach der anderen Seite verlagert. Diese abnormen Lagen gehen mit der Entleerung von Blase und Mastdarm wieder in die vorher beschriebene normale über.

Peritoneal-bekleidung.

Das Corpus uteri ist mit Ausnahme der Seitenkanten vom Peritoneum überzogen; dasselbe tritt vorn von der oberen Wand der Blase in der Höhe des Os internum an den Uterus heran, bildet hier die vordere Umschlagsfalte

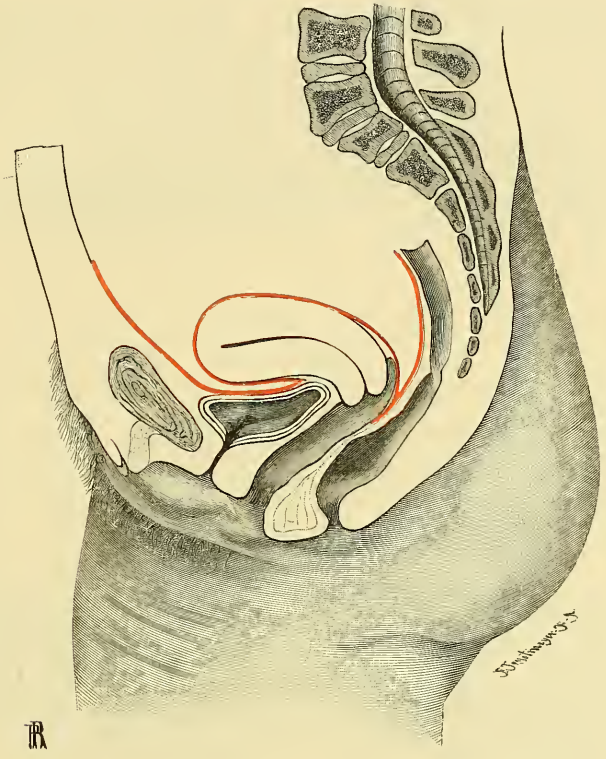

Fig. 19. Normale Lage des Uterus bei mässig gefüllter Blase und leerem Mastdarm. $^1/_3$.

und bekleidet die vordere Fläche des Corpus, den ganzen Fundus und die ganze hintere Wand, senkt sich hier weit tiefer herunter als vorn, bekleidet die hintere Wand der Scheide in ihrem oberen Drittel und biegt in der hinteren Umschlagsfalte auf die hintere Beckenwand um, wo es die vordere Wand des Mastdarms überzieht und in das Peritoneum der hinteren Bauchwand übergeht. Auf diese Weise entsteht vorn zwischen Blase und Uterus die Excavatio vesico-uterina, hinten zwischen Uterus und hinterer Beckenwand resp. Mastdarm die Excavatio recto-uterina oder Douglasscher Raum, dessen tiefster Punkt ungefähr an der Grenze zwischen mittlerem und oberem Drittel der Scheide gelegen ist. Die Excavatio vesico-uterina stellt nur einen Spalt dar, wenn

der Uterus auf der Blase liegt; der unterste Abschnitt des Douglasschen Raumes ist ebenfalls spaltförmig, während derselbe oben meistentheils von Darmschlingen ausgefüllt wird. Das Peritoneum ist mit dem Fundus und dem angrenzenden Theil des Corpus untrennbar fest verwachsen, während es am unteren Theil des Corpus nur locker anliegt und durch Bindegewebe vom Uterus getrennt

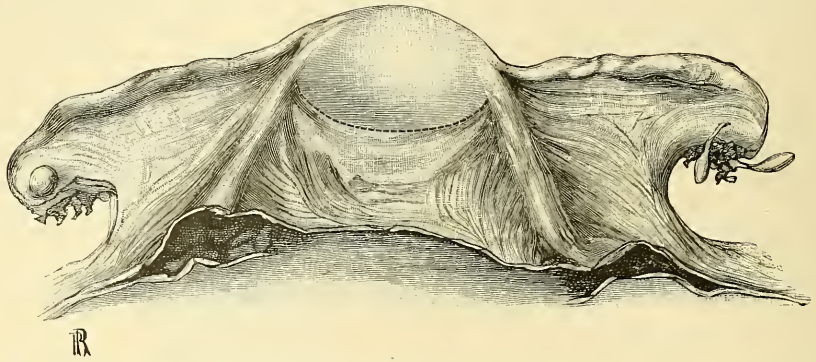

Fig. 20. Uterus mit Peritonealbekleidung und Ligamenten, von vorn gesehen (nach einem Präparat der Kgl. Universitäts-Frauenklinik).

Die punktirte Linie bedeutet die Grenze zwischen fester und lockerer Anheftung des Peritoneum. $^1/_2$.

ist. Die Grenze zwischen dem fest und locker bekleidenden Peritoneum ist vorn ein nach unten flacher Bogen, hinten ein bis auf die Hinterfläche des Cervix

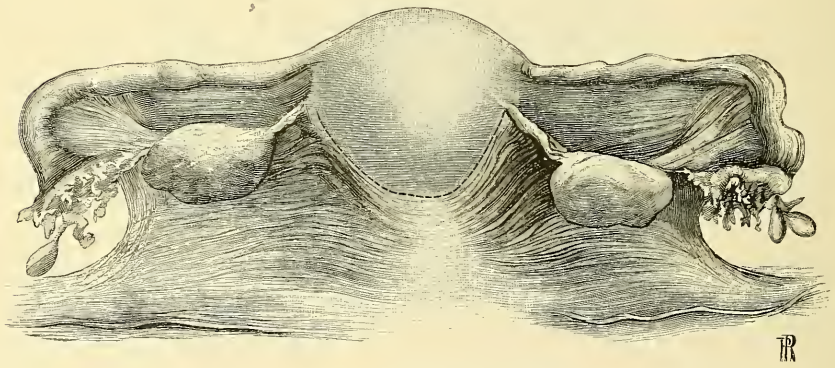

Fig. 21. Dasselbe, von hinten gesehen.

Die punktirte Linie bedeutet die Grenze zwischen fester und lockerer Anheftung des Peritoneum. $^1/_2$.

herunterreichender Sporn (Fig. 20 u. 21). Dies Verhalten des Peritoneum hat in so fern eine grosse Bedeutung, als extraperitoneale Neubildungen, Exsudate Blutergüsse dasselbe abheben und dadurch eine breite Verbindung mit der Uteruswand gewinnen können.

Lig. latum. Die Seitenkanten des Uterus sind nicht vom Peritoneum bekleidet, sondern die beiden Blätter, welche die vordere und hintere Wand desselben bedecken,

heben sich hier ab und bilden das Ligamentum latum; dasselbe stellt also eine Peritonealduplicatur dar. Die beiden Blätter des Lig. latum sind verschieden lang, entsprechend den beiden verschieden hoch gelegenen Umschlagsfalten des Peritoneum. Das vordere Blatt geht nur ungefähr bis zur Höhe des Os internum, schlägt sich dann nach vorn um, zieht zur vorderen Beckenwand und geht ins Peritoneum der vorderen Bauchwand über; das hintere Blatt zieht viel tiefer herunter, geht in die seitliche Auskleidung der Excavatio recto-uterina über und reicht als solche bis zur Spitze des Douglasschen Raumes herab. Der obere Theil des Lig. latum endet seitlich in einem freien Rand, welcher vom Infundibulum tubae am Eierstock vorbei zur Beckenwand zieht und auf dem M. ilio-psoas in das parietale Blatt des Peritoneum übergeht (Fig. 24); dieser freie Rand heisst Ligamentum infundibulo-pelvicum (Fig. 20 und 21). Bei aufrecht stehender Frau liegt das Lig. latum entsprechend dem antevertirten Uterus in seinen medianen Partien horizontal. In dem lateralsten Theil des Lig latum, zwischen dem abdominellen Ende der Tube und dem Eierstock liegt das Parovarium, ein Complex von dünnen Kanälchen, von denen meistens der längste nach oben convex vom Lig. infundibulopelvicum im Bogen zum Eierstock verläuft, während die übrigen, ca. 8—10 an Zahl, von der Innenfläche desselben parallel zum äusseren Theil des Eierstocks ziehen; das Organ ist ein Rest des Wolffschen Körpers.

Lig. rotunda.

Die Lig. rotunda sind zwei fast bleifederdicke muskulöse Stränge, welche beiderseits am fundus uteri dicht vor der Tube entspringen und zwischen den beiden Platten des Lig. latum bogenförmig an die vordere Bauchwand verlaufen (Fig. 20); hier senken sie sich in den inneren Leistenring hinein, durchziehen den Leistenkanal, treten aus dem äusseren Leistenring heraus und zerfasern in dem Unterhautzellgewebe der grossen Schamlippen.

Douglassche Falten.

Die Lig. sacro-uterina (recto-uterina) oder Douglassche Falten sind zwei flache Peritonealfalten, welche sich vom hinteren Blatt des Lig. latum da abheben, wo es in die seitliche Wand des Douglasschen Raumes übergeht; sie ziehen von der Gegend des inneren Muttermundes zur vorderen Kreuzbeinwand, wo sie sich in der Höhe des zweiten bis dritten Kreuzbeinwirbels verlieren; hinter dem Cervix treten sie häufig zu einer Schleife zusammen (Fig. 22 u. 24). In den Falten verläuft straffes Bindegewebe und glatte Muskulatur (M. retractor uteri, Luschka).

Palpation des Uterus.

Palpation des Uterus. Man dreht die in die Vagina eingeführten Finger mit der Volarfläche nach oben, legt sie ins vordere Scheidengewölbe oder — was zur Fixirung eines leicht beweglichen Uterus noch besser ist — den Zeigefinger ins vordere und den dritten Finger an die Portio vaginalis oder ins hintere Scheidengewölbe. Die äussere Hand legt man ca. drei Querfinger oberhalb der Symphyse leicht gekrümmt mit den Fingerspitzen gegen den Nabel gerichtet auf das Abdomen. Bei dieser Handstellung befindet sich der Uterus zwischen der inneren und äusseren Hand (Fig. 2). Während man die inneren Finger jetzt ruhig liegen lässt, drängt die äussere Hand langsam tiefer; dabei

muss man den Uterus, wenn er an seiner normalen Stelle liegt, zwischen die Finger bekommen, anderenfalls müssen dieselben sich gegenseitig fühlen. Der Anfänger bekommt zunächst nur den Eindruck einer harten Resistenz an der Stelle, wo der Uterus liegt; lässt man dann den Finger auf dem Uterus liegen und tastet auf ihm hin und her, nach vorn, nach den beiden Seiten und gegen die Portio vaginalis zu, so erkennt man aus der Gestalt und aus der Verbindung mit der Portio vaginalis den Uterus. Man beachte die Gestalt, die Oberfläche und die Grösse des Uterus und bestimme dann die Consistenz, welche als

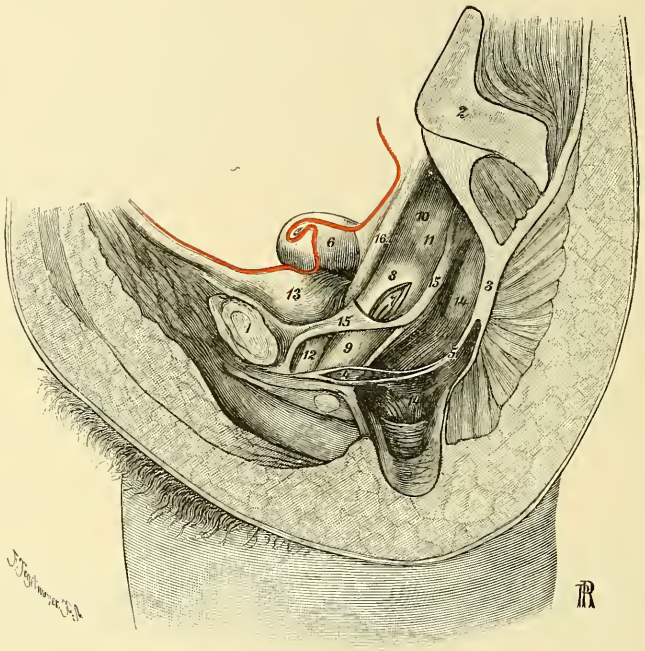

Fig. 22. Situs der Beckenorgane, von der linken Seite gesehen, nach Wegnahme der linken Beckenwand (modificirt nach Waldeyer). $^1/_3$.

1. Symphyse. 2. Art. sacro-iliaca. 3. Lig. tuber. u. u. spinos. sacrum. 4. M. levator ani. 5. M. coccygeus. 6. Uterus. 7. Portio vaginalis im Schlitz des Scheidengewölbes. 8. Fornix vaginae. 9. Vagina. 10. Peritoneum d. Douglasschen Raumes von aussen gesehen. 11. Linke Douglasfalte. 12. Urethra. 13. Vesica. 14. Rectum. 15. Fascia pelvis. 16 Ureter.

normal zu bezeichnen ist, wenn der Uterus so hart und unnachgiebig ist, dass er keinen Fingereindruck annimmt; dann bestimme man die Lage des Uterus und schliesslich untersuche man seine Beweglichkeit. Der Uterus, welcher von normalem Bindegewebe und Peritoneum umgeben ist, ist in allen drei Richtungen des Raums beweglich, d. h. er lässt sich an die Symphyse heranziehen und in die Kreuzbeinaushöhlung drängen, es lässt sich nach der seitlichen Beckenwand verschieben, und er lässt sich mit dem Fundus nach oben bis ca. zur halben Höhe zwischen Nabel und Symphyse heben und wieder so weit nach unten dislociren, dass die Portio vaginalis im Introitus erscheint. Diese Be-

wegungen, welche ohne wesentliche Schmerzen sich ausführen lassen müssen, dienen zugleich zur Prüfung der Elasticität der Ligamente. Die beiden Lig. lata halten den Uterus durch ihre Elasticität in der Mittellinie, die Lig. rotunda halten den Fundus nach vorn und die Lig. sacro-uterina den Cervix nach hinten und oben.

Die **Ovarien** haben eine mandelförmige Gestalt und sind ungefähr 4 cm lang, 2—2½ cm breit, 1—1½ cm dick; ihre Grösse ist durch Reifung der Follikel und durch Bildung der Corpora lutea gewissen Schwankungen unterworfen. Die Ovarien liegen nahe der seitlichen Wand des kleinen Beckens dicht unter der Linea arcuata und erreichen mit dem oberen Pol nicht ganz die Vasa iliaca, mit dem unteren nicht ganz den Beckenboden; sie sind frei schwebend derart aufgehängt, dass ihr grösster Durchmesser parallel der Längsachse des Körpers verläuft, während ihr Hilus nach vorn, der freie convexe Rand nach hinten sieht und die Seitenfläche fast der Beckenwand anliegt. Ovarien.

Das Ovarium ist nach zwei Seiten befestigt; von seinem unteren, uterinen Pol verläuft, zwischen den Platten des Lig. latum gelegen, ein ca. 2—3 cm langes, rundes, festes, fibröses Band, das Lig. ovarii, welches an den Seitenkanten des Uterus dicht unter dem Abgang der Tube inserirt (Fig. 21). An seinem oberen Pol vorbei zieht das Lig. infundibulo-pelvicum zur Beckenwand; der laterale Theil desselben, welcher den Eierstock an der Beckenwand aufhängt, wird auch Lig. suspensorium ovarii genannt. Das Ovarium hat keine peritoneale Bekleidung, sondern hängt an der hinteren Platte des Lig. latum an einer 3—5 mm schmalen Peritonealduplicatur (Mesovarium Fig. 21 u. 23), welches nur die unmittelbar an den Hilus angrenzenden Theile des Eierstocks mit Peritoneum überzieht. Liegt der Uterus sehr schief, so liegt das Ovarium auf der Seite, nach welcher er verlagert ist, etwas weiter nach hinten, während das andere mehr gegen die Mitte des Beckens gezogen wird.

Fig. 23. Ovarium und Lig. latum.

Man palpirt die Ovarien am besten von der Vagina aus. Um das linke Ovarium zu finden, drängt man das linke Scheidengewölbe mit den inneren nach aussen und oben gekrümmten Fingern gegen die Linea arcuata, legt dann die äussere Hand mit leicht gekrümmten Fingern etwas nach innen von derselben auf und drängt die beiden Hände gegeneinander; dabei findet man das Ovarium oft auf den ersten Griff. Man erkennt es als einen längsovalen Körper von der erwähnten Grösse und fester, nicht harter Consistenz. Das Ovarium ist sehr beweglich, so dass es sich schwer mit den Fingern festhalten lässt, sondern leicht entschlüpft; dieses Weggleiten ist eine diagnostisch sehr verwerthbare Eigenschaft. Meistens ist der Eierstock auf stärkeren Druck leicht empfindlich. Fühlt man den Eierstock an der bezeichneten Stelle nicht, so muss die Beckenhälfte abgesucht werden, indem man mit den dicht aufeinander liegenden Fingern in Zügen dieselbe abstreift, von hinten nach vorn, von vorn Palpation der Ovarien.

nach hinten u. s. w. Dabei darf man die Finger nicht öffnen, sonst schlüpft das Ovarium durch, ohne dass man es merkt. Für den geübten Untersucher ist es leicht, den Eierstock zu finden, wenn man vom Uterushorn aus entlang der Tube oder dem Lig. ovarii geht; denn beide führen stets zum Eierstock hin. Die Palpation des rechten Eierstocks nimmt man ebenfalls mit der linken Hand vor, indem man die Handwurzel stark senkt, inwendig die Fingerspitzen hebt und dabei die Hand etwas nach aussen dreht; man sucht dann wesentlich mit den Fingerspitzen. Wenn die Handstellung auch etwas unbequemer ist als bei der Palpation des linken Eierstocks, so kann man denselben doch meistens ohne Schwierigkeit finden, namentlich wenn man sich auf die linke Seite der

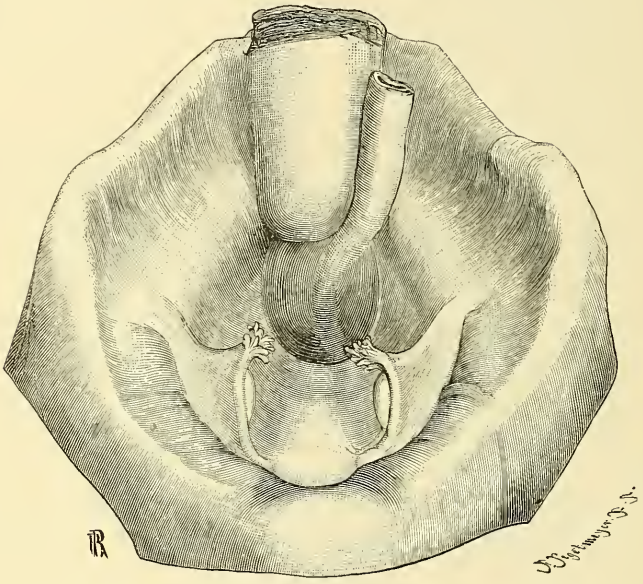

Fig. 24. Normale Lage der weiblichen Genitalorgane (nach einem Präparat der Kgl. Universitäts-Frauenklinik). $^1/_3$.

Kranken setzt oder stellt. Ein Wechsel der Hand wird nur dann nothwendig, wenn die Untersuchung der rechten Adnexe auf diese Weise nicht sicher gelingt. Man beachte bei der Untersuchung der Eierstöcke die Grösse, Gestalt, Oberfläche, Empfindlichkeit und Beweglichkeit. Die Ovarien werden am häufigsten verwechselt mit Kothknollen oder linkerseits mit der leeren Flexura sigmoidea.

Tuben. Die **Tuben** sind dünne, muskulöse Stränge von ca. 10 cm Länge; sie liegen im oberen freien Rande des Lig. latum und sind so vom Peritoneum überzogen, dass nur ein kleiner Theil ihrer unteren Peripherie gegen das Bindegewebe des Lig. latum sieht (Fig. 27). Vom offenen Fimbrienende zieht die Fimbria ovarica auf dem Lig. infundibulo-pelvicum zum Eierstock. Die Tube entspringt am Uterushorn, verläuft zunächst horizontal dicht hinter der

vorderen Beckenwand, steigt dann ein Stück weit vor dem Eierstock in die Höhe, geht über denselben hinweg und senkt sich mit ihrem abdominellen Ende in die seitliche Partie des Douglas, wo das Infundibulum in die Nähe der Articulatio sacro-iliaca zu liegen kommt. Mit der Tube legt sich auch der angrenzende Theil des Lig. latum, die sogenannte Mesosalpinx, über das Ovarium hinweg und deckt es fast vollständig zu (Fig. 24).

Die Palpation der Tuben gelingt nur bei besonders weichen und nachgiebigen Bauchdecken; am leichtesten fühlt man das dickere uterine Ende, während das abdominelle zu weich ist, um gefühlt zu werden. Man sucht die Tuben, indem man mit dicht aufeinander liegenden Fingern senkrecht zum Ver- Palpation der Tuben.

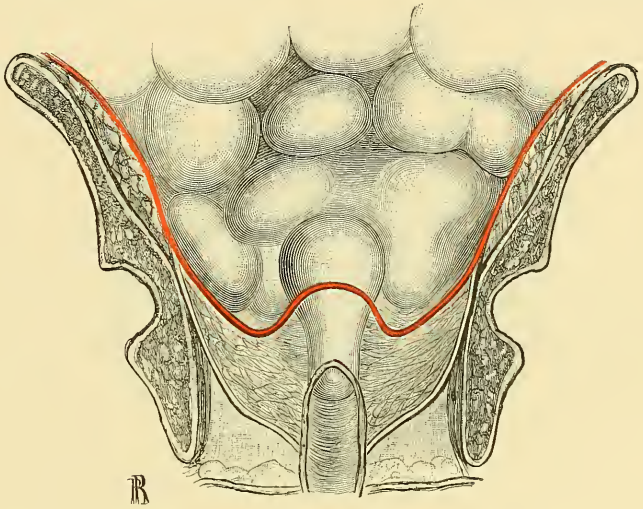

Fig. 25. Frontaldurchschnitt durch das Becken, von hinten gesehen; das hintere Blatt des Lig. latum ist entfernt, um das zwischen Peritoneum und M. levator ani ausgebreitete Parametrium zu zeigen (modificirt nach Spiegelberg). $^1/_3$.

lauf derselben hin und her geht; dabei rollt ein kaum strickstockdicker Strang von weicher Consistenz zwischen denselben durch. Die normalen Tuben sind nicht schmerzhaft. Am leichtesten verwechselt man sie mit dem Lig. ovarii, welches aber kürzer und derber ist.

Das **Parametrium** oder Beckenbindegewebe ist ein Theil des Bindegewebes, welches den ganzen Körper durchzieht, und steht nach allen Seiten mit demselben in continuirlicher Verbindung. Den Grundstock des Beckenbindegewebes bildet ein horizontal ausgebreitetes Lager, welches nach unten durch den Levator ani begrenzt und nach oben vom Peritoneum überkleidet wird (Fig. 25); da letzteres von oben her durch Einsenkungen mehrere Taschen bildet, so ist die obere Begrenzung sehr unregelmässig und die Masse des Bindegewebslagers sehr verschieden dick. Am mächtigsten ist das Parametrium seitwärts vom Cervix bis an die Beckenwand heran und wird hier Basis des Parametrium.

Lig. latum oder Lig. cardinale genannt. Dieser Grundstock des Beckenbindegewebes ist durchbrochen vorn von der Blase und Urethra, in der Mitte durch den Genitalschlauch und hinten durch den Mastdarm, so dass diese Organe vom Bindegewebe eingehüllt werden. In Folge dieser Anordnung findet sich in der Mittellinie am wenigsten Bindegewebe, an der Seitenfläche der Organe bis zur Beckenwand liegen die beiden Hauptmassen, welche in der Mitte, namentlich vor und hinter dem Cervix, durch Züge, welche ihn umgreifen, in Verbindung stehen (Fig. 26). Von diesem Grundstock des Parametrium ziehen nach den verschiedenen Seiten Ausläufer. Nach oben hebt sich aus ihm heraus das Bindegewebe des Lig. latum, welches, allmählich immer schmäler werdend, bis zur Tube zieht (Fig. 27); vorne tritt es in unmittelbare Beziehung zum Cavum praeperitoneale Retzii, umgiebt seitlich die Blase und

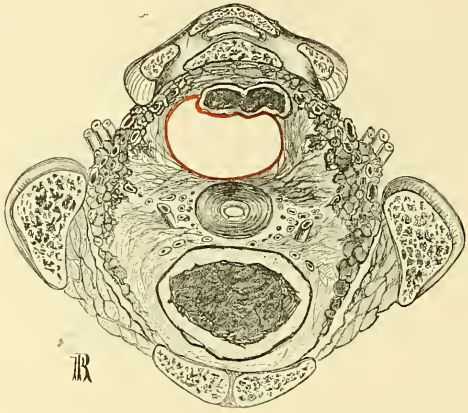

Fig. 26. Horizontalschnitt des Beckens durch die Mitte der Symphyse und durch die Mitte des dritten Kreuzbeinwirbels, um die horizontale Ausbreitung des Beckenbindegewebes zu zeigen (modificirt nach Freund).

Vorne Blase, in der Mitte Cervix, hinten Douglasscher Raum und Mastdarm, seitlich vom Cervix die Ureteren. $^1/_3$.

zieht als retroperitoneales Gewebe an der Bauchwand nach oben. Von dem retrocervicalen Bindegewebe senkt sich ein Bindegewebslager als Septum recto-vaginale zwischen der hinteren Scheidenwand und dem Mastdarm herunter, wo es, allmählich immer dünner werdend, bis zur halben Höhe der hinteren Vaginalwand verläuft. Die mächtigen Massen, welche an der Beckenwand liegen, stehen direct in Verbindung mit dem Bindegewebe auf der Darmbeinschaufel; hinten geht das Parametrium in das retroperitoneale Bindegewebe und durch die Incisura ischiadica in das Bindegewebe unter den Glutaeen über. Vorne verlässt es unter dem Lig. Poupartii das Becken und verläuft in das Bindegewebe des Schenkels.

Palpation des Parametrium.

Das Beckenbindegewebe ist überall so weich, dass es keinen Palpationswiderstand bietet. Wo normales Beckenbindegewebe liegt, fühlen die Finger

BOSTON MEDICAL LIBRARY MAR 13 1918

nichts, sondern berühren sich. Nur an einzelnen Stellen, wo es sich etwas verdickt, z. B. an den Douglasschen Falten, fühlt man Stränge.

Die Harnblase schiebt sich zwischen Scheide und Uterus ein (Fig. 19 und 22). Die untere Wand der Blase ist in inniger Verbindung mit der vorderen Scheidenwand und dem angrenzenden Parametrium. Die hintere verbindet sich mit der vorderen Cervixwand vom Os internum abwärts bis zum Ansatz des Scheidengewölbes; bei stärkerer Füllung der Blase verbreitert sich diese Verbindung mit der vorderen Uteruswand durch Abheben des locker adhärirenden Peritoneum; seitwärts vom Cervix verbindet die Blase sich ebenfalls mit dem Parametrium. Die obere Wand ist mit Peritoneum bedeckt, und die vordere heftet sich durch lockeres Bindegewebe an die hintere Wand der Harnblase.

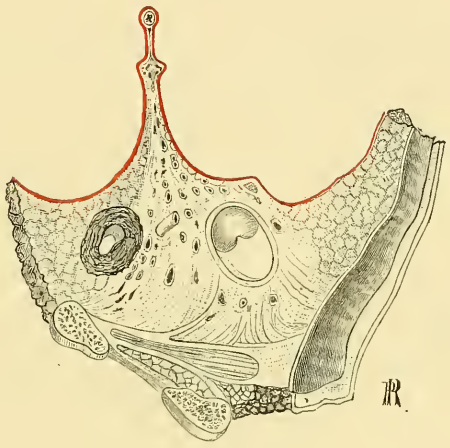

Fig. 27. Sagittalschnitt durch das Becken links neben dem Uterus, um das Aufsteigen des Lig. latum aus dem horizontalen Bindegewebslager zu zeigen (modificirt nach Freund).

Vorne Blase, dahinter Ureter, dahinter Portio vaginalis im seitlich getroffenen Scheidengewölbe. 1/3.

Symphyse und des horizontalen Schambeinastes. Wenn die Blase leer ist, so liegt die obere Wand schüsselförmig vertieft auf der unteren; wenn sie sich füllt, so sammelt sich zunächst der Urin in den seitlichen Theilen der Blase an, dann hebt sich die obere Wand von der unteren ab, bis schliesslich bei stärkerer Füllung die Blase ungefähr runde Gestalt annimmt.

Die Blase ist im leeren Zustand nur als eine weiche Membran zu fühlen; selbst wenn sie mässige Mengen Urin enthält, bleibt sie so schlaff, dass sie noch nicht palpirbar ist. Erst wenn sie grössere Mengen, ca. 300—400 g enthält, fühlt man an der Stelle der Blase die Resistenz eines schlaff cystischen Tumors, welcher nicht immer median, sondern oft seitlich gelegen ist. Die stark ausgedehnte Blase täuscht cystische Tumoren vor, und wenn sie sehr prall gefüllt ist, kann sie wohl auch den Eindruck eines festen Tumors machen. Palpation der Blase.

Ureter. **Der Ureter** tritt dicht hinter der Anheftung des Lig. infundibulo-pelvicum über dem M. ilio-psoas ins kleine Becken und verläuft hinter und unter dem Ovarium vorbei ins Lig. latum hinein (Fig. 22), durchsetzt das Bindegewebe und nähert sich von oben her dem Cervix uteri, welchem er bis auf ca. 1 cm in der Höhe des inneren Muttermundes nahe kommt (Fig. 26); dann zieht er, immer von oben hinten aussen nach unten innen vorne verlaufend an das vordere Scheidengewölbe heran, liegt $1—1^1/_2$ cm demselben dicht auf und senkt sich von hinten her in die Blase ein.

Für die Palpation des Ureters ist nur das kurze Stück brauchbar, welches dem vorderen Scheidengewölbe aufliegt; man fühlt sie in einer Länge von $1^1/_2—2$ cm ungefähr von der Stelle aus, wo die Urethra in die Blase sich einsenkt, im seitlichen Theil des vorderen Scheidengewölbes gegen die Basis des

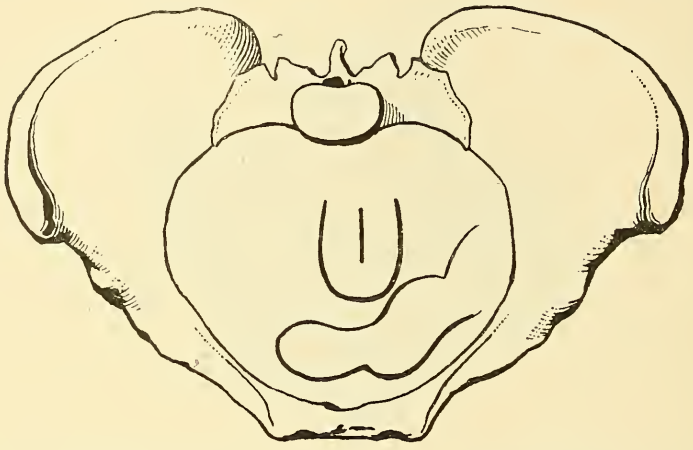

Fig. 28. Flexura sigmoidea mit Koth gefüllt (P.-B. = Palpationsbefund). $^1/_3$.

Lig. latum zu als glatte, leicht verschiebliche Stränge, welche nach oben zu sich verlieren; sie bilden also ein nach hinten offenes Dreieck. Die Palpation ist bei normalem Zustand sehr unsicher, während sie bei verdicktem Uretergewebe leichter gelingt; man kann dieselbe durch Einlegen eines Ureterkatheters sehr erleichtern.

Mastdarm. **Der Mastdarm** tritt von links her vor der Articulatio sacro-iliaca ins kleine Becken hinein und verläuft dann, der Mittellinie sich nähernd, in der vorderen Kreuzbeinaushöhlung. Ungefähr in der Höhe der Linea arcuata verliert der Mastdarm sein Mesenterium und liegt dann vom Peritoneum parietale bedeckt bis zum Boden des Douglasschen Raumes extraperitoneal; von hier bis zum Anus herunter ist er ganz vom Beckenbindegewebe umhüllt (Fig. 22 u. 24).

Man kann den Mastdarm in leerem Zustand vor dem Kreuzbein mehr oder weniger median gelegen als ein verschiebliches Band von Fingerbreite fühlen; ist er gefüllt, so fühlt man im Verlauf desselben weiche, formbare

Massen, welche nach oben zu verschwinden. Führt man die Finger in den Mastdarm ein, so kommt man zunächst in die Ampulle; in leerem Zustand liegen die Wandungen dicht aufeinander und lassen sich weiter oben oft schwer entfalten; ca. 6 cm hoch über dem Anus fühlt man eine halbmondförmige, wesentlich in der vorderen und rechten Wand sitzende Schleimhautfalte, welche das Lumen verengt (Kohlrauschsche Falte).

Links fühlt man in der Höhe des Beckeneingangs und etwas darüber die Flexura sigmoidea, welche je nach der Länge ihres Mesenterium verschieden weit in das Becken hineinragt, gelegentlich sich auch wohl in die Mittellinie vor den Uterus legt. Im leeren Zustand bildet sie einen bandartigen,

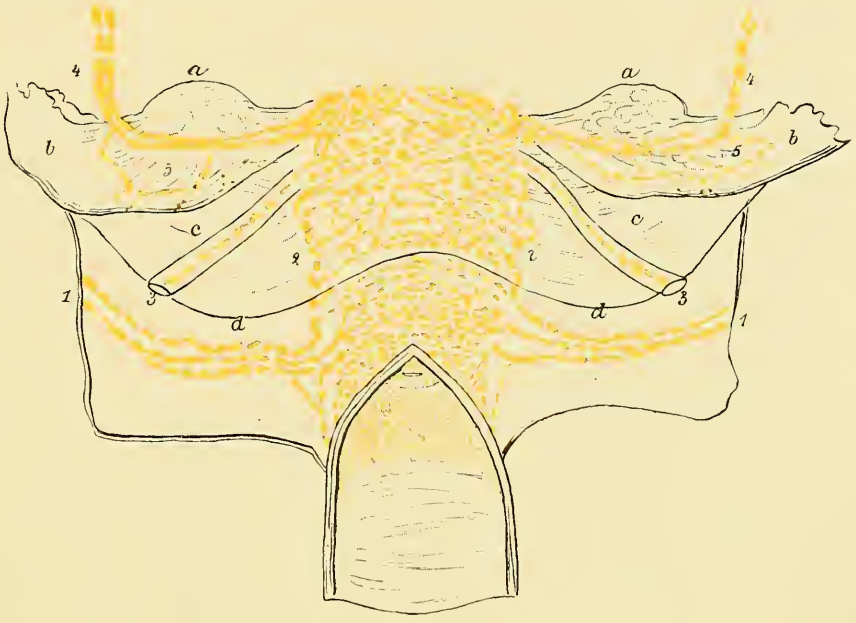

Fig. 29. Verlauf der Lymphgefässe des Scheidengewölbes, der Portio vaginalis, des Cervix und des Corpus uteri (nach Poirier).

a. Ovarium; b. Tube; c. vordere Platte des Lig. latum; d. hintere Platte des Lig. latum. 1. Lymphgefässe des Cervix und des Scheidengewölbes; 2. Lymphgefässanastomose zwischen Corpus und Cervix uteri; 3. Lymphgefäss, welches mit dem Lig. rotundum verläuft; 4. Lymphgefässe des Fundus und Corpus uteri, welche zu den Gland. lumbales verlaufen.

sehr leicht verschieblichen Streifen; ist sie gefüllt, so fühlt man im Verlauf derselben häufig weiche Kothmassen oder harte Scybala, welche das Ovarium oder Tumoren der Adnexe vortäuschen können (Fig. 28).

Knöchernes Becken.

Für die Orientirung ist es wichtig, die **Knochentheile des Beckens** zu kennen, welche man von der Vagina aus palpiren kann. Man fühlt die hintere Wand der Symphyse, den horizontalen und absteigenden Schambeinast; vom aufsteigenden Sitzbeinast fühlt man nur den oberen Theil, während das Tuber ischii und seine Nachbarschaft durch die darauf liegenden Weichtheile nur selten zu tasten sind. Vom absteigenden Sitzbeinast fühlt man sehr leicht

die Spina ischii, welche für die Höhenbestimmung der Portio vaginalis eine besondere Bedeutung hat. Die Linea arcuata lässt sich bei nachgiebiger Scheidenwand, namentlich in Narkose, gut tasten, ebenso der untere Rand der

Fig. 30. Verlauf der Lymphgefässe des Uterus und der Ovarien (nach Poirier).

a. Niere; b. Uterus; c. Ovarium; d. Tube; f. Ureter.
1. Gland. lymphatic. iliacae; 2. Lymphgefässe des Cervix; 3. Lymphgefässe des Corpus; 4. Lymphgefässe des Ovarium; 5. Gland. lymph. lumb. inf.; 6. Gland. lymph. lumb. super.

Incisura ischiadica. Das Promontorium und die oberen Abschnitte des Kreuzbeins sind bei nicht zu weitem Becken zu erreichen, während die hinteren, am weitesten ausgebogenen Theile des Kreuzbeins von vorne seltener zu tasten sind.

Zuweilen fühlt man einzelne **Muskeln im kleinen Becken**, namentlich wenn sie contrahirt sind. Auf der vorderen Wand des Kreuzbeins in der oberen Hälfte hebt sich als schwacher Wulst der M. pyriformis ab. An der vorderen Beckenwand auf dem For. obturatorium ist zuweilen der flach ausgebreitete M. obturator int. zu fühlen und in der Höhe des Beckeneinganges palpirt man deutlich den von innen und oben nach unten und aussen verlaufenden Bauch des M. ilio-psoas. Muskeln im kleinen Becken.

Lymphgefässe und Lymphdrüsen. Die Lymphgefässe der ganzen Vulva und des unteren Drittels der Vagina ziehen zu den Glandulae inguinales; in dieselben senkt sich weiter ein Lymphgefäss ein, welches vom Uterushorn stammend, mit dem Lig. rotundum durch den Leistenkanal verläuft. Die Lymphgefässe des mittleren Drittels der Scheide ziehen isolirt durch das Becken zu den Glandulae iliacae, während diejenigen des oberen Drittels in Verbindung mit denen der Portio vag. und des Cervix in grossen Stämmen durch die Basis des Lig. latum verlaufend, sich ebenfalls in diese Drüsen einsenken (Fig. 29). Die Gland. iliacae, zwei bis drei an der Zahl, liegen in der Theilungsstelle zwischen der Art. hypogastrica und iliaca ext., dicht unter der Linea arcuata hinter der Mitte der seitlichen Beckenwand. Die Lymphgefässe des Corpus und Fundus sammeln sich an der Seitenkante des Uterus zu grösseren Stämmen, anastomisiren mit den Lymphgefässen des Cervix und ziehen am oberen Rand des Lig. latum zusammen mit den Gefässen der Tube und des Eierstocks zum Lig. infundibulo-pelvicum, steigen in demselben auf und senken sich auf der vorderen Fläche der Wirbelsäule in die Gland. lumbales; diese liegen um die Aorta herum in der Höhe des unteren Randes der Niere (Fig. 39). Lymphgefässe und Lymphdrüsen.

Die Palpation der Beckendrüsen gelingt nur selten, so lange sie nicht vergrössert sind. Im geschwollenen Zustande dagegen kann man sie nachweisen, wenn man in tiefster Narkose mit zwei Fingern vom Mastdarm aus gegen die Linea arcuata emporgeht und die äussere Hand an der entsprechenden Stelle eindrückt. Die Palpation der Lumbaldrüsen ist überhaupt nur möglich, wenn sie sehr stark vergrössert sind.

Der normale histologische Befund.

Bei Besprechung der normalen histologischen Zusammensetzung sei hier nur der für die mikroskopische Diagnostik in Frage kommenden Theile der Geschlechtsorgane gedacht: der Vulva, Vagina, der Portio vaginalis, des Cervix, des Uterus und der zugehörigen Schleimhäute.

Die Vulva (Labium maius, minus, Clitoris, Mons Veneris) trägt wie die übrige Haut des weiblichen Körpers ein mehrfach geschichtetes Plattenepithel; in den tiefsten Schichten cylindrische, allmählich mehr kubisch werdende, dann höher mehr rundliche, deutlich gezähnte Epithelien, in den oberen Schichten platte, verhornende Elemente. Die Epithelien haben deutliche Kerne, in den Vulva: histologische Zusammensetzung.

Elementen der oberen verhornenden Schichten verlieren sich dieselben. In der Epidermis finden sich regelmässig angeordnete Papillen mit Gefässen und Nerven. — Am labium maius sind ferner noch stark entwickelte Haare und Talgdrüsen zu beachten, die mehrfach an einem Haarschaft ausmünden, zierliche, acinöse Form zeigen (Fig. 31); sie enthalten geschichtetes, sich abstossendes und allmählich durch Fetttröpfchenaufnahme sich veränderndes Epithel. Ausser den Talgdrüsen sieht man Schweissdrüsen: dieselben dringen mit ihrem schmalen Gang durch die Epidermisschicht, gehen gewunden (korkzieherförmig) tief ins Gewebe, um sich am Ende knäuelförmig aufzurollen; sie tragen einschichtiges cylindrisches Epithel. In dem unter der Epidermis liegenden lockeren Bindegewebe, in dem die Haarbälge, Schweissdrüsen, Blutgefässe, Nerven, auch elastische Fasern eingebettet sind, sehen wir Fettzellenanhäufungen. — In allen Altersstufen finden sich diese Bestandtheile; Abweichungen finden sich während der Jugend (kindliche Beschaffenheit) durch die geringe Haarentwickelung und durch die hiermit zusammenhängende schwächere Talgdrüsenentwickelung; im Alter kommt Verdünnung der Epidermisschicht, Schwund des Unterhautbindegewebes, wie des Fettgewebes hinzu; zugleich sieht man oft sehr erhebliche Pigmentanhäufung in der tiefsten cylindrischen Schicht der Epidermis (Rete Malpighii).

Schief- und Flachschnitte durch die Epithellage.

Für die Diagnose wichtig ist die Kenntniss der verschiedenen Bilder, die die mikroskopischen Schnitte, vor Allem Schief- und Flachschnitte, durch die oberflächlichen und tieferen Schichten der Epithelbedeckung und durch die gelegentlich vorkommenden Epitheleinsenkungen ergeben. Man erhält im bindegewebigen Stroma dabei Abschnitte des mehrfach geschichteten Epithels, rundliche, ovale, Epithelinseln ähnlich; diese Bilder von Oberflächenschnitten dürfen nicht für „solide carcinomatöse Zapfen" gehalten werden. — Ferner sind hier die verschiedenartigen Durchschnittsbilder der Talgdrüsen zu beachten; auch sie können bei mangelnder Uebung zu Verwechselungen mit pathologischen Processen Anlass geben.

Bartholinsche Drüsen.

Es ist an der Vulva noch der Bartholinschen Drüsen (Fig. 32) zu gedenken, die gelegentlich bei Erkrankungen Anlass zu histologischen Untersuchungen geben können; makroskopisch gelappt, ja traubig gestaltet, mikroskopisch von tubulösem Bau mit einschichtigem hohen cylindrischen Epithel versehen, mit mehr basal gelegenem Kern und mit sich nicht gut durch Farbstoffe färbendem Zellenleib. — Ausser den an der Clitoris sich vorfindenden Corpora cavernosa sind besondere Bemerkungen neben dem eben Gesagten nicht zu machen. — An der Innenseite der grossen Schamlippen hört grösstentheils der Haarwuchs auf; an der Grenze

Labium minus und Hymen.

zu den kleinen Labien fallen die Schweissdrüsen fort; die Talgdrüsen fehlen hier bei Neugeborenen oft völlig, bei Erwachsenen sind sie gelegentlich gut entwickelt und reichlich. Das mikroskopische Bild der Labia minora wird durch das Fortfallen der einzelnen Theile ein einfacheres. Der Hymen zeigt, wie wir auch an der Vagina sehen werden, ein mehrschichtiges Plattenepithel mit gut entwickelten Papillen, auf einfachem bindegewebigen Grundstock angeheftet.

Vagina: histologische Zusammensetzung.

An der **Vagina** sind zwei Theile, die die Vaginalwand ausmachen, zu trennen: das mehrfach geschichtete Plattenepithel und die Muskulatur

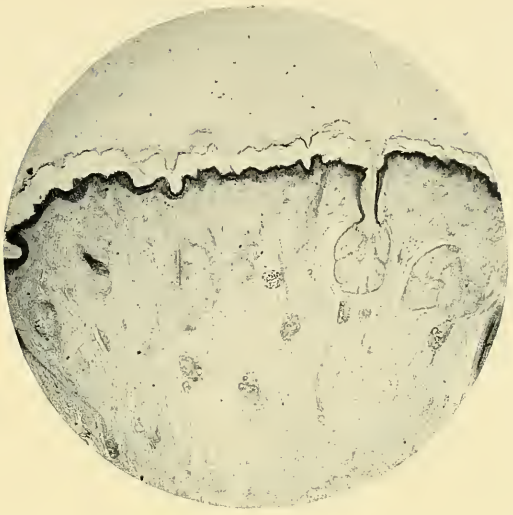

Fig. 31. Vulva neonatae.
In der Cutis Talgdrüsen und Schweissdrüsen. Erstere zeigen acinösen, letztere tubulösen Bau.

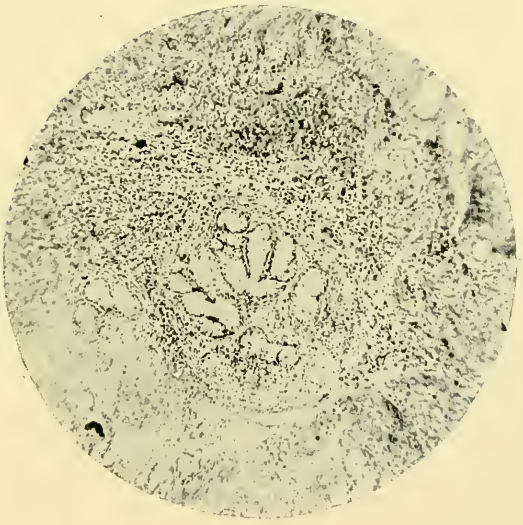

Fig. 32. Schnitt durch das Fett- und Bindegewebe des Labium majus der Erwachsenen mit einem Läppchen der **Glandula Bartholini.**
Drüsenepithel zart cylindrisch, mit basal gelegenem Kern.

Winter, Diagnostik. 2. Aufl. S. 55. 56. S. Hirzel, Leipzig.

der Scheide, An dem Plattenepithel kommt es unter normalen Verhältnissen nicht zur Verhornung der Epithelien der Oberfläche, nur bei Prolaps der Scheide erhält der Epithelüberzug trockene Beschaffenheit, verhornende Epithelschicht. Im Epithellager zeigen sich viele, grosse Papillen. Das Epithel folgt überall den faltenreichen Vorsprüngen (Rugae). Ausnahmsweise finden sich die von v. Preuschen beschriebenen Vaginaldrüsen vor, die cylindrisches, selbst flimmerndes Epithel tragen. Bei Haematokolpos kann gelegentlich statt des dicken, mehrfach geschichteten vaginalen Plattenepithellagers ein dünnes mehrschichtiges oder auch einschichtiges cylindrisches, selbst Cilien tragendes Epithel vorkommen. Die Dicke der vaginalen Epithellage wechselt je nach dem Alter und Individuum: beim Kinde und Neugeborenen findet sich im Verhältniss zu der Grösse ein mächtigeres Epithellager mit grossen Papillen, als im Alter: hier ist das Epithellager dünn, die Papillen kaum nachweisbar oder doch nur gering entwickelt, das Epithellager glatt verlaufend. — Der zweite Bestandtheil, die Muskulatur der Scheide, mehrere Schichten, ist unregelmässig angeordnet, aussen mehr längsverlaufend. Die Muskelzüge, die aus glatten Muskelfasern bestehen, verflechten sich ineinander. Zwischen Muskulatur und Epithelstratum ist eine dünne Schicht strafferen Bindegewebes: ein lockeres verbindet die Scheide mit der Umgebung.

Portio vaginalis und Cervix: histologische Zusammensetzung.

Die **Portio vaginalis** trägt ein mehrfach geschichtetes Epithellager; die tiefstgelegenen Epithelien sind kurzcylindrisch, wie an der Vagina; — im Epithel sind ebenfalls reichliche, schmale, wenn auch weniger hohe Papillen. Das Epithellager sitzt straff, fest auf dem Gewebe der Portio auf.

Am **Cervix** findet sich die Oberfläche mit zartem, cylindrischen Epithel bedeckt. Die Oberfläche ist durch feine Papillen oder durch feine Falten, auch leistenförmige Erhebungen, die auf dem Querschnitt ein Papillenbild zeigen, uneben, wellig. Die Cylinderzellen gruppiren sich auf den Papillen zierlich pallisadenförmig, fächerartig; dem entsprechend ist die Basis der Elemente dünner, der Oberabschnitt breiter. Von der Oberfläche gehen Einsenkungen ins Gewebe des Cervix, die sehr verschiedene Formen annehmen können: grosse Buchten (Krypten), die durch Vorsprünge und Leisten ein fast acinöses Aussehen erhalten, die durch zierlich gestaltete Epithelbekleidung ein schönes, mikroskopisches Bild ergeben. Oder die Einsenkungen sind einfach flaschenförmig, mit engerem Eingang, sich in der Tiefe leicht erweiternd; der Epithelsaum verläuft hier normaler Weise, wie auch in der folgenden Form, fast glatt ohne Erhebungen; die dritte ist die einfache Schlauchform ohne weites Lumen; oft berühren sich fast die gegenüberstehenden Drüsenepithelien. Diese schlauchförmig verlaufenden Drüsen können einfach oder getheilt oder auch sich mehrfach verzweigend, „hirschgeweihartig“, sein; ihre Verlaufsrichtung ist meist von der Oberfläche der Schleimhaut nach oben und aussen. — Das Epithel ist ein hohes, schmales, cylindrisches, an den oberflächlichen Theilen der Mucosa meist etwas kürzer, in der Tiefe höher; mit der Höhe der Epithelien ist auch grössere Schmalheit verbunden; die Begrenzung zwischen den Epithelien erscheint meist

fein punktirt. Die Kerne sind basal, sehr gut färbefähig, während der Zellenleib sich gegen Farbstoffe nicht imbibitionsfähig zeigt (Fig. 33). Der Zellensaum ist dadurch ein fein durchscheinender. — In den verschiedenen Altersstufen verhalten sich die cervicalen Epithelien etwas verschieden; bei Neugeborenen und in frühester Kindheit finden sich die Kerne oft nicht so regelmässig basal liegend, rücken gelegentlich in die Grenze des unteren Dritttheiles. Im geschlechtsreifen Alter findet sich, aber nicht so regelmässig wie an den Uterinepithelien Wimperbesatz (Rich. Wolff): letzterer ist nur an frischen Präparaten und an den oberflächlich gelegenen Zellen nachweisbar. — Die dritte Form, die schlauchförmigen Einsenkungen, finden sich meist nur im geschlechtsreifen Alter. Im Klimakterium ist die Schleimhaut glatter, die Buchten oft verschwunden; Abschnürungen, oft als kleine Cysten, noch vorhanden. — Am Orificium externum beginnt der Canalis cervicalis. Mit dem Orificium externum ist jedoch

Grenze zwischen Portio und Cervix.

nicht die jedesmalige Grenze zwischen Portioepithel und Cervixschleimhaut gegeben: bei Neugeborenen kann die Grenze einmal mit dem Orificium zusammenfallen, oder das Plattenepithel der Portio kann in den Cervilcalcanal hineingehen; drittens kann aber die Grenze zwischen den beiden Epithelarten auch diesseits des Orificiums, auf der Aussenseite der Portio sein (sogen. Erosio congenita). Bei Erwachsenen (Nulliparae) ist die Grenze der Epithelien meist das Orificium, bei Pluriparen rückt (vorausgesetzt, dass krankhafte Processe fehlen) das Plattenepithel in den Can. cervicalis hinein (vergl. die Epidermidalisirung). — Die Grenze zwischen dem mehrfach geschichtetem Plattenepithel der Portio und dem Cylinderepithel des Cervix ist entweder scharf nebeneinander, oder es finden allmählige Uebergänge statt, indem aus dem einschichtigen Cylinderepithel mehrfache, sich allmählich schichtende Epithelien entstehen. — Gelegentlich schiebt sich das mehrfach geschichtete Plattenepithel unter das Cylinderepithel, hebt es gleichsam ab, wie Fig. 128 (bei der Erosionsheilung) zeigt.

Becherzellen.

Es seien noch die Becherzellen der Cervixschleimhaut erwähnt, die bei Neugeborenen oft in sehr reichlichem Maasse vorkommen, bei Erwachsenen sich weniger zeigen. Nach den Untersuchungen hängen sie weniger mit der Production von Schleim, als mit einer Degeneration einzelner Zellen oder auch von grösseren Abschnitten derselben zusammen.

Die **Uteruskörperschleimhaut** zeigt im Vergleich mit der des Cervix eine glatte Oberfläche: sie trägt überall ein einschichtiges Cylinderepithel.

Das Epithel der Uteruskörperschleimhaut.

Das Cylinderepithel (Fig. 34) ist im Verhältniss zu dem hohen des Cervix kürzer, in den Einsenkungen, den Uterindrüsen, zeigt sich dasselbe, wie auch das Epithel in den cervicalen Drüsen, höher, an der Oberfläche kleiner, schmal cylindrisch, aber auch kubisch. Der Kern oval, rundlich oval, nimmt ungefähr die Mitte der Zelle ein, gut imbibitionsfähig gegen Farbstoffe; aber auch das feinkörnige Protoplasma färbt sich gut. Die Kernstellung und die Färbefähigkeit ist im grossen und ganzen ein charakteristisch unterscheidendes Merkmal zwischen cervicalem und corporalen Epithel. — Das Uterinepithel ist in allen Altersstufen ein cylindrisches: vor der Geschlechtsreife unbewimpert;

Färbefähigkeit.

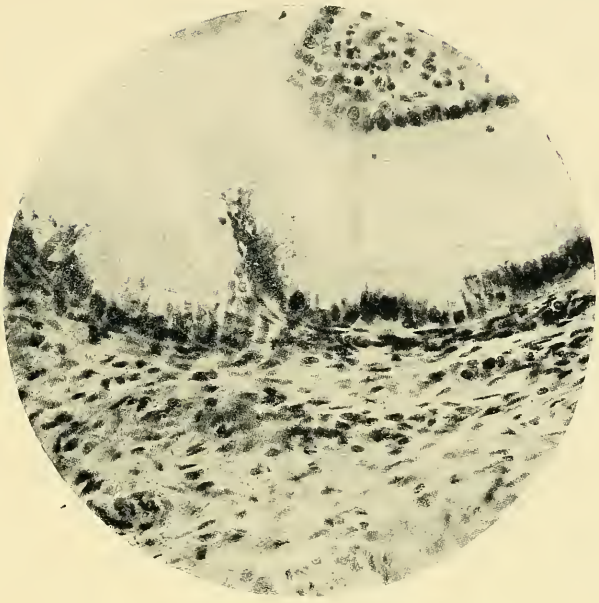

Fig. 33. Epithel der Cervixschleimhaut.
Hohe cylindrische Zellen mit blassem Protoplasma und basal gelegenem Kern.

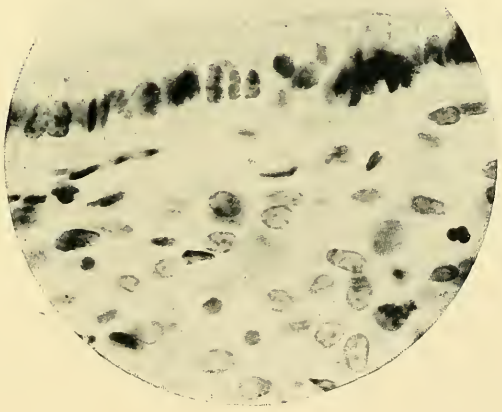

Fig. 34. Epithel der Corpusschleimhaut.
Niedrige cylindrische Zellen mit feinkörnigem, gut färbbaren Protoplasma; der Kern in der Mitte der Zelle gelegen.

Winter, Diagnostik. 2. Aufl. S. 58. 59. S. Hirzel, Leipzig.

Fig. 35. Normales Endometrium der geschlechtsreifen Frau.
Zahl und Verlauf der Drüsen entspricht den normalen Verhältnissen.

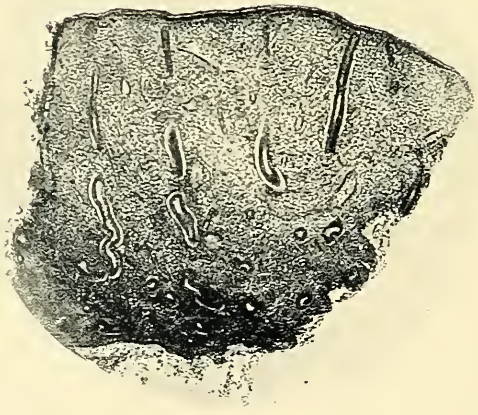

Fig. 36. Normales Endometrium der geschlechtsreifen Frau.
Ausser den Drüsen erblickt man im interglandulären Gewebe Längs- und Querschnitte durch dilatirte Capillargefässe.

in der Pubertät besetzt mit Cilien, die nach M. Hofmeiers Untersuchungen nach aussen hin ihren Wimpersaum schlagen. — Im Klimakterium verliert sich, wenn auch nicht immer gleichmässig — bei manchen Frauen lange noch erhalten — der Wimpersaum. Die cylindrische Gestalt des Epithels wird im Klimakterium kürzer, kubisch, ja etwas unregelmässiger in der Gestalt, rundlich, scheinbar aufgebläht, weniger färbefähig. — Von der Cylinderepitheloberfläche senken sich im geschlechtsreifen Organ zahlreiche, schlauchförmige Drüsen durch die ganze Schleimhaut bis zur Muscularis ein: ihre Anordnung ist eine gleichmässige in Bezug auf Abstand und Gestalt. Die Uterindrüsen haben schmalen, dünnen Eingang, fast berühren sich die gegenüberliegenden Epithelien, in der Tiefe erweitert sich allmählich das Drüsenlumen; die Drüsen endigen an der Muscularis direct oder leicht umgebogen. Variationen hiervon — die aber doch immer noch zum normalen Bilde zu rechnen sind — entstehen durch doppelten Ausführungsgang, durch Theilung der Drüse im Verlauf des Stammes (Fig. 35 u. 36), durch Umbiegen an der Muscularis und Verlaufen des Drüsenschlauches auf kleine Strecken fast paralell derselben oder auch geringes Einsenken zwischen die Muskelbündel. Ferner finden sich im Bereich des Normalen Variationen in der Verlaufsrichtung. Während die Richtung im ganzen überall fast senkrecht und gerade verlaufend zur Muscularis ist, kommt an den Seiten und am Fundus, entsprechend der Umbiegungsstelle der Schleimhaut von der vorderen zur hinteren Uteruswand, zur Ausgleichung der kleineren Oberfläche bei der grösseren Basis eine leicht strahlige Anordnung der Drüsen zu Stande. — Ferner kann auch statt der mehr gerade verlaufenden Drüsen ein seitliches Aus- und Einbiegen, eine Art Schlängelung statthaben. Diese Schlängelungen finden selbst auf grösseren Strecken in derselben Richtung, in derselben Ausdehnung statt, so dass die mikroskopischen Präparate eine zierliches, gleichmässiges Bild ergeben. Neben der Schlängelung, also den seitlichen Aus- und Einbiegungen, kommen auch korkzieherartige Windungen vor (Pendelbewegungs- neben Kreis- oder Schraubenbewegungsfigur). — Während das Epithel in den Drüsen meist glatt wie an der Oberfläche verläuft, beobachtet man an den etwas korkzieherartig gewundenen öfter leicht papilläre Anordnung der Epithelien; das Bild von Papillen wird durch die Schnittführung senkrecht gegen Vorsprünge und Leisten hervorgerufen, leicht sägeförmig auf dem Querschnitt erscheinend. In pathologischen Processen sehen wir diese normal vorkommenden geringen Modificationen excessiv vermehrt. —

Uterindrüsen.

Neben dem Epithel und den Epithelgebilden befindet sich an der Schleimhaut ein Stroma, in dem diese eingebettet liegen; in ihm verlaufen die Gefässe (Fig. 36) und Nerven. Das Stroma ist ein fein netz- oder maschenförmiges Bindegewebe, in dem rundliche, farblosen Blutkörperchen ähnliche Elemente dicht nebeneinander liegen. — Ein Zellenleib ist nicht oder kaum sichtbar: der Kern füllt die Zelle aus. Neben den rundlichen finden sich, besonders in der Nähe der Gefässe oder in den Tiefen der Schleimhaut spindelförmige: auch diese Elemente werden durch den ovalen Kern ganz ausgefüllt. Gelegentlich, und zumal

Stroma.

bei den nicht völlig normalen, leicht ödematösen Präparaten sieht man die Stromaelemente deutlich sternförmig, mit ihren Ausläufen zusammenhängend. Es ist im Stroma eine Intercellularsubstanz (feinfaserig) und eine Cellularsubstanz, Stromazellen, zu unterscheiden. — Die Schleimhaut als ein lymphoides Gewebe wegen der rundlichen, den Lymphkörperchen ähnlichen Stromaelemente zu bezeichnen, ist unnöthig und führt leicht zu falscher Auffassung der Function der Schleimhaut. —

Zu erwähnen ist ferner, dass die Drüsen von feinen, spindelförmigen Bindegewebskörperchen umgeben, gleichsam umsponnen werden, dass ausserdem die Drüsen selbst, an vorsichtig in wässerigem Blutserum hergestellten Macerationspräparaten exquisit deutlich nachweisbar, eine Tunica propria, eine glashelle Membran zeigen. — In den verschiedenen Altersstufen sind die Epithelien, wie schon erwähnt, und das Stroma der Schleimhaut verschieden; während im vorgeschlechtsreifen Alter meist rundliche Stromaelemente vorkommen, so sind nach dem Klimakterium, im Endometrium atrophicum senile — meistens spindelförmige Züge neben theilweisem Schwund der Schleimhaut. Auch die Drüsen verhalten sich verschieden; im Uterus der Neugeborenen findet sich in manchen Schnitten nur Oberflächenepithel, keine epitheliale Einsenkung; gelegentlich sieht man einige kleine, mehr kugelige, oft 2—3 zusammenliegende, manchmal wirklich tubulöse, $^1/_4$ der Schleimhautdicke einnehmende Einbuchtungen, — sehr selten, dann aber schlauchförmig bis zur Muscularis gehende. — Im Gegensatz hierzu steht das oben geschilderte drüsenreiche Bild des geschlechtsreifen Individuums. Im Klimakterium finden sich in Folge Schwundes die Drüsen spärlicher, schmaler, oft anscheinend nicht bis zur Muskulatur gehend. Die Drüsen verlaufen unregelmässig, oft paralell oder schief zur Oberfläche. Mit dem Altersschwund ist auch Verdünnung der Schleimhaut Hand in Hand mit der Verkleinerung des ganzen Organs vor sich gegangen. Die Schleimhaut nach dem Klimakterium erweckt oft den Eindruck eines chronisch interstitiellen (cirrhösen) Processes mit Schwund des Parenchyms. —

Im Anschluss an die Auseinandersetzung der Bestandtheile der Uterinschleimhaut, des Epithels und Stromas, sowie der Modificationen in verschiedenen Altersstufen bedarf es der Schilderung der Beschaffenheit der Schleimhaut während eines physiologischen Processes: der **Menstruation.** Die Uterusschleimhaut bei der Menstruation zeigt enorme Blutfüllung, damit auch eine mehr oder weniger grosse Anschwellung. Das Stroma zeigt sich durchfeuchtet, aufgelockert. Ein weiteres Stadium entsteht durch Haemorrhagien (Diapedesis und Haemorrhagie) ins Gewebe, an die Oberfläche oder in die Drüsen. Die Blutung an der Oberfläche findet frei, aber auch oft zwischen Epithel und Stroma statt; es erheben sich buckelartige Blutergüsse mit Epithel überzogen (Epithelialhaematome Gebhards) (Fig. 37), die gelegentlich platzen, den Inhalt in die Uterushöhle ergiessen. — Es folgt das Stadium der Resorption des ins Gewebe ergossenen, nicht entleerten Blutes: man findet noch einige Zeit nach dem Aufhören der Menses körnigen Blutfarbstoff; nach Resorption der Lymph- sowie serösen Flüssigkeit ist die Schleimhaut wieder ad integrum zurückgekehrt; jedenfalls ersetzen sich die vielleicht gelegentlich bei Haematom-

Mikroskopischer Befund der Menstruation.

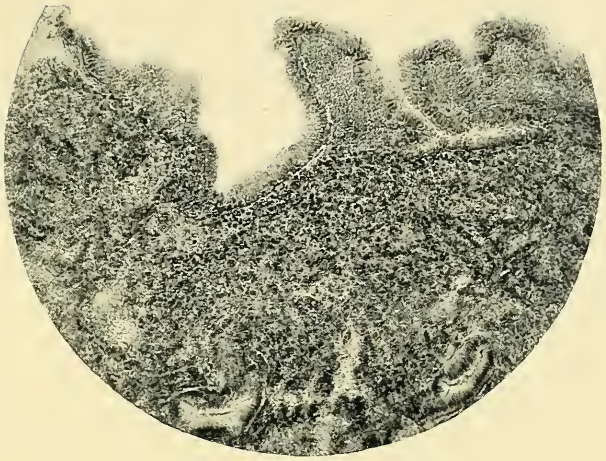

Fig. 37. Menstruirende Uterusschleimhaut.

Das Epithel ist streckenweise durch angesammeltes Blut von seiner Unterlage abgehoben. (Subepitheliales Haematom.)

Fig. 38. Uterusmuskulatur.

Quer- und Längsschnitte durch Bündel glatter Muskelfasern.

bildung verloren gegangenen Epithelien, so weit sie sich nicht wieder anlegen, oder die geringfügigen, durch Blutung abgelösten Gewebspartikelchen bald wieder.

Eine völlige Ausstossung der Schleimhaut oder auch nur eine regelmässige Entfernung von grossen epithelialen oder bindegewebigen Partieen derselben findet nicht statt (vergl. dysmenorrhoische Membranen). Eine weitere Veränderung der Uterusschleimhaut durch den physiologischen Zustand der Schwangerschaft wird besonders besprochen werden. —

Nach Schilderung der normalen Schleimhaut des Uteruskörpers, des Cervix und der epithelialen Bedeckung der Portio bedarf es der Auseinandersetzung über die Bestandtheile der **Uteruswand** selbst, sowie des peritonealen Ueberzuges; auch hier ist die Eintheilung in Körper, Cervix und Portio geboten. — Das Gewebe des Uteruskörpers setzt sich wesentlich aus Muskulatur zusammen: das Stützgerüst verschwindet gegen die reiche Entwickelung der letzteren. Die Muscularis besteht mikroskopisch aus glatten Muskelfasern, spindelförmigen, schmalen Elementen mit einem gleichmässig gestalteten, stäbchenförmigen Kern. Selten ist an den Elementen oder am Kern derselben im nicht schwangeren Zustand, selbst bei stärkerer Vergrösserung, eine feinere Zeichnung wahrzunehmen: die Muskelzellen des graviden Organs zeigen ausser vielfacher Vergrösserung feinkörniges Protoplasma, im Kern ein oder zwei Kernkörperchen. — Die Muskelelemente liegen in Bündeln, Zügen, zusammen: in diesen verlaufen die Elemente regelmässig in derselben Richtung, so dass selbst in verschiedener Schnittrichtung die Muskelfasern des einzelnen Bündels gleichmässig längs oder quer oder schief getroffen werden; die langen, schmalen, spindelförmigen Muskelzellen des Längsschnittes stellen sich auf dem Querschnitt fast wie ein Haufen kleiner rundlicher Zellen dar, — nur fehlen die deutlich scharfen Grenzen letzterer, die etwas stärkere Lichtbrechung des Sarcolemas unterscheidet die quergetroffenen Muskelfasern von den bindegewebigen Elementen; ebenso die oft fehlenden Kerndurchschnitte, da ja nicht sämmtliche Muskelelemente bei einem Querschnitt durch das Bündel stets in der Mitte und damit nicht regelmässig die Kerne getroffen werden (Fig. 38). — Im Schiefschnitte kommen die Uebergänge zwischen dem Längsschnitt und Querschnitt zur Geltung: kurze spindelförmige Figuren mit schmalem Kern.

Zusammensetzung der Muscularis.

Die Anordnung der Muskelfaserbündel, Muskelfaserzüge, zu einander im geschlechtsreif entwickelten Organ selbst erscheint regellos; es lässt sich keine gleichmässige, dadurch vielleicht wichtig erscheinende Schichteneintheilung wie am Darm aufstellen. Es werden freilich am Uterus eine äussere Längs- und innere Ringschicht, dazwischen ein Gewebe von durcheinander sich verflechtenden, sich durchkreuzenden Längs- und Ringschichten beschrieben. Aus der Entwickelungsgeschichte des Uterus lässt sich die Entstehung der Muskulatur aus mehrfachen regelmässigen Schichten (v. Hoffmann), wie sie an der Tube auch später noch erhalten bleiben, nachweisen: am geschlechtsreifen Organ ist die Annahme von regelmässig geordneten äusseren Längs-, inneren Ringschichten und einer zwischen ihnen sich regelmässig durchkreuzenden längs und quer verlaufenden

Gruppirung der Muskelfaserbündel (Muskelfaserzüge.

Muskellage nicht durchführbar. Verschiedene Muskelbündel vereinen sich gruppenweise. In den Muskelbündelgruppen verlaufen die einzelnen Bündel in den verschiedensten Richtungen durcheinander. Die Muskulatur ist aus grösseren und kleineren Muskelbündelgruppen, die sich eng aneinander legen, zusammengesetzt, die Gruppen sind durch Stromagewebe dicht miteinander verbunden. Der Schnitt durch die Körpermuskulatur ergiebt das Bild eines gleichmässig fest ineinander durchfilzten Gewebes, welches hier und da weissliche, oft asbestartig glänzende Züge erkennen lässt, die von meist längs verlaufenden Muskelbündeln herrühren.

Die anscheinend unregelmässig geordnete Uteruskörpermuskulatur kann unter normalen und unter pathologischen Verhältnissen eine gleichmässige Schichtung, eine lamellöse Anordnung, erfahren. Bei Vergrösserung des Uterus durch die wachsende Frucht in der Gravidität oder durch Myome entfaltet sich die gleichsam unentwirrbar erscheinende Muscularis, legt sich gleichmässig in Längslagen, entweder im ganzen Organ oder wesentlich nur um das Myom herum: letzteres wird dadurch ausschälbar (sogenannte Kapselbildung bei Myom).

Muskellamellen.

Die makroskopisch deutlich längsgerichteten Muskellagen (Muskellamellen), den Muskelbündelgruppen entsprechend, sind am normal durch die Gravidität oder pathologisch durch Muskelgeschwülste vergrösserten Uterus untereinander durch schräg abgehende Muskelzüge verbunden. Die einzelnen Muskelbündel selbst, aus denen die Muskellamellen zusammengesetzt sind, verlaufen nicht gleichmässig in derselben Richtung: hier wechseln sich schief und quer verlaufende ab, um auf diese Weise bei Contraction des Uterusgewebes nicht nur eine Zusammenziehung in der Längsrichtung, sondern auch in entgegengesetzten Richtungen zu ermöglichen.

Zusammensetzung des Cervix.

Das Gewebe des Cervix besteht wesentlich aus Bindegewebe. Die Muskulatur des Körpers tritt nur in geringer Menge in die Wand des Cervix, sich zerfasernd und mit dem hier vorhandenem straffen Bindegewebe durchfilzend. In der Nähe des Orificium internum sind an der Peripherie des Cervix aussen, wie auch dicht unter der Schleimhaut noch deutlich nachweisbare Muskelbündel vorhanden; aussen ist noch eine Längsrichtung erhalten. — Mitten in der Wand des Cervix und je näher der Portiooberfläche desto weniger finden wir regelmässige Muskelzüge — meist nur in der Begleitung von Gefässen. — Eine dem Uteruskörper ähnliche Entfaltung der Cervixwand in der Gravidität findet nicht statt; nur in den obersten Partien selbst, aussen und innen sieht man noch eine Andeutung von Schichtung; ebensowenig ist unter pathologischen Verhältnissen bei Myomentwickelung im Cervix entsprechend der geringen Menge Muskulatur eine sogenante Kapselbildung häufig oder regelmässig.

Zusammensetzung der Portio vaginalis.

Die Portio vaginalis besteht, abgesehen von spärlichen Muskelfasern, aus mehr oder weniger straffem Bindegewebe, welches dicht unter dem mehrfach geschichteten Plattenepithel gleichmässig faserig und kernreich, in höheren Schichten derbere, dickere, oft wellig erscheinende Bindegewebsfaserzüge aufweist. In den oberen, dem Epithel nahen Schichten wurden elastische Fasern nachgewiesen (Dührssen).

Die arteriellen Gefässe haben in der Körperschleimhaut meist sehr geringe Muscularis, erscheinen fast nur als Capillaren; nur nach pathologischen Processen sieht man dickwandige, oft rankenförmig gewundene, „cirsoid angeordnete“ Gefässe in ihr. In der Schleimhaut des Cervix und an der Portio, sowie in den Lagen unter dem Plattenepithel haben die Gefässe stärkere muskulöse Wandungen. — Wenn auch gelegentlich — beim Uterus von Neugeborenen oft sehr deutlich — die Capillaren und kleinsten Venen in der Portio durch erhebliche Blutfülle auffallend weit das Bild des „Cavernösen“ hervorrufen, so sind das zufällige Stauungserscheinungen, keine Zeichen von individuell verschieden angelegten (sogenannten cavernösen) Scheidentheilen. Arterien der Uterinschleimhaut.

Lymphgefässe sind im Uterus reichlich verbreitet: in der Schleimhaut in Form von einfachen Spalten, in der Wand mit zartem Endothel bekleidet, vereinigen sie sich zu grösseren Stämmen an den Seiten des Organs (über Lymphgefässe s. pag. 55). Lymphgefässe.

Der Uterus trägt in der grössten Ausdehnung peritonealen Ueberzug: derselbe zeigt endotheliale Bedeckung, wie das Gesammtperitoneum, zeigt sich wesentlich aus bindegewebigen Bestandtheilen zusammengesetzt; in dem Ueberzug sind spärliche, längs verlaufende, in der Nähe der Tuben ringförmig verlaufende glatte Muskelfasern. Zwischen Peritoneum und Muskulatur sind reichliche Blutgefässlager. — Die Muskulatur des Uterus hängt mit dem Peritoneum fest zusammen; im schwangeren Organ sieht man die lamellös angeordneten, „entfalteten“ Muskelzüge, vom Peritoneum entspringen, von oben herab nach unten und innen in die Uteruswand hineinziehen. An den Stellen, wo das Peritoneum fest angeheftet ist, sieht man die Muskellamellen sich dicht nebeneinander an das Peritoneum ansetzen, während man da, wo lockere Verbindung des peritonealen Ueberzugs eintritt, nur wenige, weit voneinander entfernte, sich auch wenig untereinander verbindende Muskellagen findet. Peritoneum des Uterus.

Ueber das makroskopische Verhalten der festen Anheftungsstelle s. pag. 43.

Zu erwähnen sind noch als häufig, nicht constant vorkommende Bildungen am Uterus die Reste der Gartnerschen Gänge; sie stellen Abschnitte von Kanälen dar, die am Uterus seitlich noch in der Muskulatur liegen, sich in der Höhe der Portio etwas nach vorn begeben und cylindrisches Epithel tragen; ein Theil der Scheidencysten wird auf sie zurückgeführt.

Diagnose der normalen Schwangerschaft.

Obgleich die Diagnose der Schwangerschaft eigentlich nicht in das Gebiet der gynäkologischen Diagnostik hineingehört, habe ich mich doch dazu entschlossen, dieselbe hier abzuhandeln, weil einmal die Diagnose derselben, namentlich in den ersten Monaten, genau in derselben Weise, wie die der gynäkologischen Erkrankungen gestellt wird und andererseits der Befund bei einer Reihe der letzteren einer Schwangerschaft so ähnlich werden kann, dass diese in

der Differentialdiagnose überall eine grosse Rolle spielt; ferner ist die Diagnose der normalen Schwangerschaft deshalb für den Arzt ganz besonders wichtig, weil dieser Zustand für die Frau von einschneidender Bedeutung ist, und weil der Arzt in keinem Fall leichter in seiner Diagnose controllirt werden kann als in diesem. „Nunquam fere magis periclitatur fama medici quam ubi agitur de graviditate determinanda," sagt van Swieten in Hinblick auf die Unannehmlichkeiten, welche dem Arzt aus einer falschen Schwangerschaftsdiagnose erwachsen können. Es ist dringend anzurathen, die Diagnose der Schwangerschaft nur dann zu der Frau auszusprechen, wenn sie unumstösslich sicher ist und im anderen Falle lieber noch vier Wochen damit abzuwarten. Vor Ablauf des dritten bis vierten Monats erwarten Frauen kaum die Möglichkeit einer Schwangerschaftsdiagnose, und um diese Zeit ist sie im allgemeinen sicher zu stellen; früher wird sie in den Händen eines nicht sehr geübten Praktikers immer zweifelhaft sein.

Die Diagnose einer Schwangerschaft ist absolut sicher, wenn es gelingt, das Kind im Uterus nachzuweisen. Die ersten Anzeichen von demselben treten aber erst um die Mitte der Schwangerschaft auf, so dass man diese Forderung erst für die zweite Hälfte derselben aufstellen kann. In den ersten vier bis fünf Monaten sind es nur Veränderungen an den mütterlichen Genitalien, welche die Diagnose ermöglichen. Dadurch entsteht ein principieller Unterschied zwischen der Diagnose in der ersten und zweiten Hälfte.

Die **Diagnose auf Schwangerschaft in der ersten Hälfte** beruht auf Veränderungen, welche sich unter dem Einfluss des vermehrten Blutzuflusses und des im Uterus wachsenden Eies vom Moment der Befruchtung an in den Genitalien entwickeln und in Erweiterungen der Blutgefässe und Lymphspalten sowie in hypertrophischen Zuständen der Schleimhäute und der Uterusmuskulatur bestehen. Für den Uterus selbst kommt ausserdem das wachsende Ei in Betracht; dasselbe inserirt sich in der Nähe der Tubenostien und entfernt beide Uteruswandungen von einander, bleibt aber zunächst in seiner Grösse noch sehr bedeutend hinter dem wachsenden Uterus zurück. Erst am Ende des dritten Monats erreicht die Eiperipherie überall die Uteruswand, so dass die Decidua reflexa sich an die Vera anlegt. Von dieser Zeit an halten Uterus und Ei in ihrem Wachsthum gleichen Schritt mit einander und im fünften bis sechsten Monat pflegt die Verklebung der beiden Eihäute stattzufinden.

Die Diagnose der Schwangerschaft soll unter allen Umständen nur durch die objective Untersuchung gestellt werden.

Folgende Veränderungen können wir für dieselbe verwerthen:

Veränderung am Introitus vaginalis.

Am Introitus beobachtet man häufig schon nach einigen Wochen eine leicht bläuliche Verfärbung der Schleimhaut beider Scheidenwände, welche sich am Hymen oft scharf gegen die normal gefärbte Schleimhaut des Vestibulum absetzt. Am ausgeprägtesten ist die blaue Verfärbung an dem Harnröhrenwulst und beiderseits von ihm am Uebergang zur seitlichen Scheidenwand. Die Ver-

färbungen sind individuell und können selbst bei lebendem Ei vollständig fehlen, namentlich bei Primiparen, während sie bei Multiparen im ganzen deutlicher zu sein pflegen. In späteren Monaten nimmt die Farbe an Intensität zu; eine starke Erweiterung der Venen tritt dazu, so dass der Introitus ein so charakteristisch schwarzblaues Aussehen gewinnt, dass ein Blick auf denselben die Diagnose sichert. Nicht selten bleiben unbedeutende Gefässerweiterungen nach der Geburt zurück, so dass wir bei Multiparen auch ohne neue Schwangerschaft einen leicht bläulichen Introitus finden können.

Der blaue Introitus gehört nicht ausnahmslos der Schwangerschaft an, sondern wird auch bei grösseren Tumoren des Uterus und des Eierstocks beobachtet, welche einen sehr grossen Blutreichthum in der Nachbarschaft erzeugen.

Cas. 3. Bei einer älteren Person mit einem schwer zu diagnosticirenden Ovarialtumor von der Gestalt und Consistenz eines graviden Uterus habe ich lange an Schwangerschaft gedacht, weil der Scheideneingang so dunkelblau erschien, wie nur in den letzten Monaten der Gravidität.

Blauverfärbung am Introitus und in der Vagina beobachtet man gelegentlich ferner bei Krankheiten, welche mit Circulationsstörungen in den Unterleibsvenen einhergehen (Lebercirrhose, Herz- und Lungenkrankheiten, behinderte Athmung in der Narkose).

Veränderungen an der Vagina.

Die Schleimhaut der Vagina weist ähnliche, aber weniger ausgeprägte Veränderungen auf; sie sieht livide, oft röthlichblau aus und zeigt in Folge ihrer Turgescenz einen leichten Glanz. Der gesteigerte Stoffwechsel in der Vaginalschleimhaut giebt sich durch reichlich abgestossene Plattenepithelien kund, welche in weisslichen Brocken die Vaginalschleimhaut bedecken. Der Cervix sondert ebenfalls etwas mehr Schleim ab, so dass vermehrtes Secret zu den regelmässigen Erscheinungen der Schwangerschaft gehört. Die Schleimhaut fühlt sich weich, aufgelockert, sammetartig an; im Scheidengewölbe sind pulsirende Gefässe nicht selten, Auch diese Zeichen sind individuell und können auch bei lebendem Ei vollständig fehlen; bei Mehrgebärenden sind sie im Allgemeinen deutlicher. Andererseits kommen sie zweifellos auch ohne Schwangerschaft vor, vor allem bei grossen Tumoren, namentlich Myomen, bei frischen Entzündungen in der Nähe der Vagina, bei Katarrh; ein blaues Aussehen gewinnt die Scheide auch nicht selten bei Haematocele.

Veränderungen an der Portio vaginalis.

An der Portio vaginalis sind die Schleimhautveränderungen am deutlichsten und am frühesten zu beobachten. Die Auflockerung und Blaufärbung der Schleimhaut an derselben ist häufig das erste Zeichen einer Schwangerschaft. Die Schleimhaut ist oft intensiv blau verfärbt und Erosionen sehen tief blauroth aus; sie fühlt sich sehr weich und aufgelockert an, während das darunter liegende Cervixgewebe zunächst noch seine normale Consistenz behält, bis es in späteren Monaten ebenfalls sich an der Auflockerung betheiligt. Alte Einkerbungen und Einrisse kommen in der Schwangerschaft viel deutlicher zum Vorschein, weil sie sich durch ihre narbige Consistenz von der weicheren Umgebung unterscheiden; bei Erstgebärenden rundet sich der äussere

Muttermund ab. Die Succulenz der Portio ist kein sicheres Zeichen für Schwangerschaft, sondern kommt auch sehr deutlich bei chronisch fungöser Endometritis und Metritis und bei frischen Entzündungen in der Umgebung des Uterus vor.

Vergrösserung des Uterus.

Die wichtigsten Veränderungen, welche die Schwangerschaft erzeugt, finden wir am Uterus selbst: es sind seine Grössenzunahme und Succulenz. Die Vergrösserung ist für eine geübte Hand im zweiten Monat schon nach-

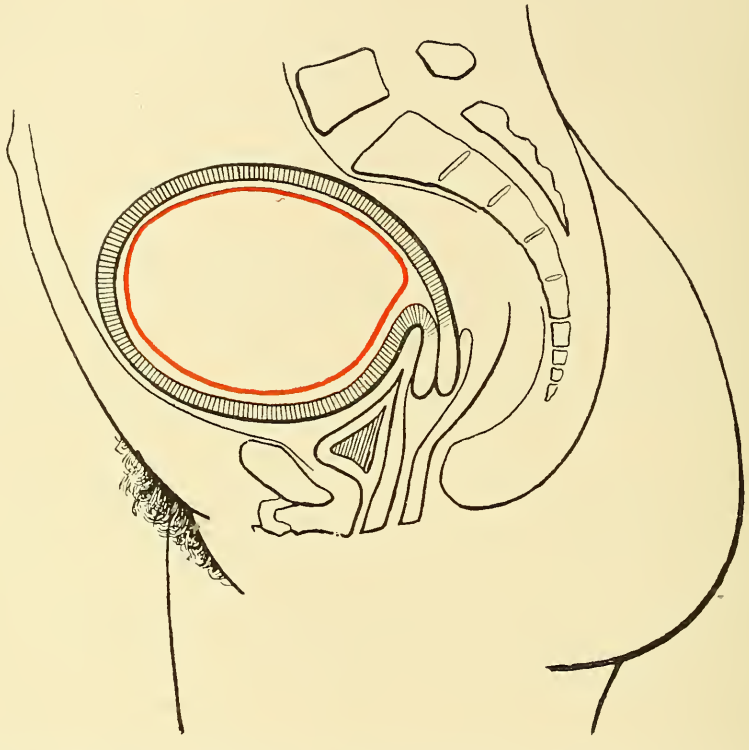

Fig. 39. Uterus gravidus im fünften Monat in starker Anteflexion. P.-B. $^1/_3$.

weisbar, im dritten Monat darf sie aber auch einer weniger geübten Hand nicht mehr entgehen. Die erste Gestaltsveränderung, welche man am schwangeren Uterus nachweisen kann, ist eine ganz geringe Vergrösserung im Breitendurchmesser, welche durch die Dickenzunahme seiner seitlichen Wandung entsteht; deutlicher tritt aber seine Grössenzunahme erst dann hervor, wenn er im sagittalen Durchmesser dicker wird in Folge des Abhebens der beiden Wände voneinander durch das in ihm wachsende Ei. So lange der Uterus im Becken liegt, wird der Nachweis der Vergrösserung nicht schwer sein; wird er aber grösser und hebt sich aus dem Becken heraus, also im vierten und fünften Monate, so stösst die Diagnose der Gravidität deshalb oft auf Schwierigkeiten, weil man

den deutlich fühlbaren Tumor nicht sicher als Uterus erkennen kann. Um diese Zeit pflegt sich nämlich der gravide Uterus stark zu anteflectiren, und da dann die Portio vaginalis weit hinten an der Beckenwand steht, ist der Uebergang derselben in das Corpus oft nicht sicher zu erkennen, namentlich wenn das untere Uterinsegment stark aufgelockert ist (Fig. 39). Man ist dann häufig versucht, den graviden Uterus für einen Tumor zu halten und nach dem Verlauf der Portio anzunehmen, dass der Uterus sich hinter demselben in Retroversion befindet. Vom vorderen Scheidengewölbe aus ist der Knickungswinkel oft absolut nicht nachweisbar; nur wenn man an der Seitenkante der Portio und des Cervix nach oben tastet, kann man den Zusammenhang derselben mit dem Uteruskörper sicherer erkennen.

Auflockerung des Uterus.

Die Auflockerung des Uterus ist individuell verschieden stark. Er ist zuweilen so weich, dass man ihn überhaupt nicht fühlen kann oder dass man nur bei dem leisesten Druck die Grenzen seiner Resistenz gegen die Därme nachweisen kann; wenn man aber in solchen Fällen mit gespreizten Fingern den ganzen Uterus umgreift und durch gleichmässigen Druck von allen Seiten die Spannung in demselben erhöht, so gelingt die Palpation viel besser. Andererseits aber kann bei normaler Gravidität die Auflockerung vollständig fehlen; gewöhnlich sind dann auch die Portio vaginalis und die Vagina weniger blau und succulent. Man erkennt in diesen Fällen den geringsten Grad der Auflockerung des Uterus deutlich, wenn man ihn fest zwischen beide Hände nimmt und leicht drückt; der geringste Grad der Elasticität, eine eben noch nachweisbare Eindrückbarkeit, spricht für Auflockerung, während der ungeschwängerte Uterus hart und unnachgiebig ist. Einen geringen Grad von Auflockerung findet man bei Primiparen und bei Complicationen mit leichten Graden von Metritis. Nicht selten überrascht man den Uterus gravidus bei einer Wehe; er fühlt sich dann hart und gespannt an, während er nach einer Weile unter den Fingern wieder weich wird; dieser Consistenzwechsel ist das sicherste Zeichen für Gravidität. Zuweilen findet man an einem wenig aufgelockerten Uterus gravidus Unregelmässigkeiten in der äusseren Contour, Kanten und Vorsprünge, welche durch partielle Contractionen entstehen: man hält sie häufig für kleine Myome oder Kindstheile.

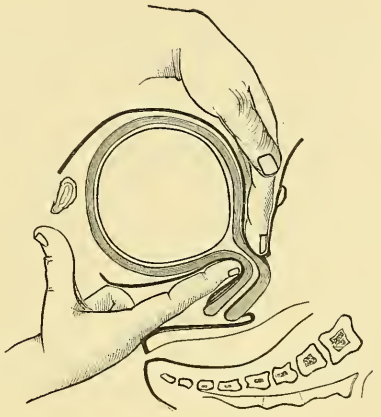

Fig. 40. Handstellung beim Nachweis des Hegarschen Schwangerschaftszeichens (nach Hegar).

Die Auflockerung des Uterus tritt am deutlichsten hervor im unteren Uterinsegment, so lange es durch das Ei noch nicht ausgefüllt ist. Während der obere Theil des Uterus durch das Ei eine vermehrte Spannung erhält und

der Cervix sich durch seine geringe Auflockerung scharf absetzt, ist der zwischen diesen beiden Theilen gelegene Abschnitt des Uterus so dünn und weich, dass man ihn oft gar nicht fühlt; hier liegen eben nur die beiden aufgelockerten Wandungen des Uterus aufeinander. Palpirt man bei normal gelagertem Uterus mit der inneren Hand vom vorderen Scheidengewölbe und legt die äussere dicht über dem inneren Muttermund auf die hintere Fläche des Uterus, so berühren sich die beiden Hände scheinbar (Fig. 40).

Hegars Schwangerschaftszeichen.

Anm. Hegar hat zuerst und am nachdrücklichsten auf die „Compressibilität" des unteren Uterinsegments aufmerksam gemacht und sie für die Diagnose der Schwangerschaft in den ersten Monaten verwerthet; er führt dieselbe zurück auf ein Entweichen des ganzen Eies oder des Fruchtwassers im Ei aus dem unteren Uterinsegment nach oben zu in Folge des Drucks der palpirenden Finger und reiht diese Erscheinung den wahren Schwangerschaftszeichen an, welche nur allein durch das Ei im Uterus erzeugt werden. Wenn es auch zweifellos möglich ist, wie ich mich sicher überzeugt habe, das Ei in den oberen Theil der Uterushöhle zu drängen, so führe ich doch die Compressibilität des unteren Uterinsegments nur zum geringeren Theil auf das Entweichen des Eies nach oben zurück, weil das Ei meines Erachtens im dritten Monat gewöhnlich das untere Segment nicht ganz ausfüllt. Der Hauptgrund dieses wichtigen Phänomens liegt darin, dass in der That hier nur die beiden Uteruswandungen aufeinander liegen und sich natürlich viel dünner und weicher anfühlen als der obere vom Ei ausgefüllte Theil des Corpus und der Cervix. Ich stimme also Hegar vollständig in dem Vorhandensein dieses Zeichens bei, weiche aber in der Erklärung von ihm ab.

Diese Weichheit und Compressibilität des unteren Uterinsegments tritt um so deutlicher hervor, je weicher der Uterus überhaupt ist, fehlt aber auch meistens nicht, wenn die Auflockerung im ganzen gering ist. Den Hauptwerth des Zeichens sehe ich nicht bei der Diagnose der normalen Gravidität, sondern gerade in den Fällen, wo sich sonst besondere Schwierigkeiten ergeben, vor allem bei mangelnder Auflockerung; namentlich bei der Diagnose der Schwangerschaft mit todtem Ei und bei Retention nach Abort hat es mir ausgezeichnete Dienste geleistet, auch bei ganz früher Gravidität findet man hier wohl häufig die ersten Zeichen der Auflockerung.

Für den Arzt ist die Kenntniss dieser besonderen Weichheit am unteren Segment noch deshalb wichtig, weil auf sie die grossen Schwierigkeiten zurückzuführen sind, welche man in der Diagnose der Schwangerschaft bisweilen findet; z. B. die schon vorher erwähnte Anteflexion des graviden Uterus, ebenso die nicht seltenen Verwechselungen mit Extrauterinschwangerschaft namentlich bei seitlich oder nach hinten gelegenem Corpus uteri.

Die Diagnose der Schwangerschaft wird um so sicherer sein, je mehr von den erwähnten Zeichen sich nachweisen lassen. Man begnüge sich nicht mit einem, sondern untersuche der Reihe nach alle erwähnten Organe, messe aber den Veränderungen am Uterus die grösste Bedeutung bei.

Die **Diagnose auf Schwangerschaft in der zweiten Hälfte** beruht auf dem Nachweis des Kindes. Das früheste Zeichen vom Kind, sind Fötalbewegungen, welche man häufig schon gegen Ende des vierten Monats mit dem Stethoskop, als ein leises Kratzen und Knistern, Schaben, auch wohl leichtes Stossen nachweisen kann, namentlich wenn man den Uterus einige Male

energisch drückt. Am Anfang des sechsten Monats werden dann zuerst Herztöne des Kindes wahrnehmbar als leiser Doppelschlag. Um diese Zeit kann man gelegentlich auch wohl einen Kindstheil vom vorderen Scheidengewölbe aus erkennen, entweder den Kopf oder stossende kleine Theile. Vom Ende des siebenten Monats an kann man die Kindstheile fast immer deutlich erkennen, und unter normalen Verhältnissen unterliegt die Diagnose der Schwangerschaft jetzt keinem Zweifel mehr.

Veränderung an den Brüsten.

Gewisse Veränderungen in den Brüsten bilden sich schon in den ersten Monaten der Schwangerschaft aus; sie bestehen in der Anschwellung und Thätigkeit des Drüsenkörpers; derselbe wird hart und entleert auf Druck Colostrum; zugleich schwellen die Montgomeryschen Drüsen, d. s. die im Bereich des Warzenhofes liegenden Talgdrüsen, an und blauschimmernde subcutane Venen treten hervor. Die Schwangeren empfinden dadurch sehr frühzeitig Spannen und Stechen in den Brüsten; bei Nulliparen hat dieses Zeichen eine grössere Bedeutung als bei Multiparen. Seine grösste Einschränkung in der Verwerthung für die Diagnose erfährt es aber dadurch, dass es auch bei grossen Myomen und Ovarialtumoren nicht selten beobachtet wird.

Anamnese.

Bis auf wenige Ausnahmen ist die Diagnose auf Schwangerschaft durch die objective Untersuchung in einwandsfreier Weise zu stellen. Ein viel bequemerer Weg scheint aber in der Anamnese zu liegen. Das Ausbleiben der Menstruation hat für die Diagnose der Schwangerschaft eine derartige Bedeutung, dass jeder Laie dieselbe sofort daraus vermuthet; für den Arzt ist diese Art der Diagnose nicht zulässig. Wenn man es auch als Thatsache hinstellen kann, dass eine Frau, welche bis dahin regelmässig menstruirt war und jetzt plötzlich amenorrhoisch wird, mit grösster Wahrscheinlichkeit schwanger ist, so erfährt diese Thatsache doch von zwei Seiten eine äusserst wichtige Einschränkung. Zunächst können die menstruellen Blutungen aus den verschiedensten localen und allgemeinen Ursachen ausbleiben, und andererseits treten in der Schwangerschaft zuweilen menstruelle und häufiger noch unregelmässige Blutungen auf, welche die Amenorrhoe vollständig verdecken. Die Kranken halten diese Blutungen meistens für eine „Regel“ und geben auf das Befragen nach der letzten Regel diese Schwangerschaftsblutung als die letzte an; für den Arzt, welcher auf anamnestische Angaben baut, entspringt daraus die Fehldiagnose. Unzählig sind die falschen Diagnosen, die ich durch Aerzte habe stellen sehen, welche der Anamnese in der Schwangerschaftsdiagnose eine zu grosse Bedeutung beimessen; sie soll niemals die Grundlage, sondern nur eine Stütze für die aus der objectiven Untersuchung gestellte Diagnose sein. Jedem Arzte rathe ich, wenn es sich um die Schwangerschaftsdiagnose handelt, zuerst zu untersuchen und dann die Anamnese aufzunehmen; anderenfalls wird er zu leicht nach dieser oder jener Seite hin voreingenommen. Andere Angaben aus der Anamnese sind nicht zu verwerthen; eine gewisse Bedeutung beansprucht vielleicht noch häufiges Erbrechen und Uebelkeit bei sonst fehlenden gastrischen Erscheinungen.

Diff.-Diagnose

Differentialdiagnose. Die Differentaldiagnose umfasst ein sehr grosses Gebiet, da es kaum eine Art von Abdominaltumoren giebt, welche nicht mit Schwangerschaft verwechselt werden könnte; in den ersten Monaten spielt sie begreiflicherweise eine grössere Rolle, da um diese Zeit das Kind noch nicht nachweisbar ist.

gegen chron. Metritis.

Die chronische Metritis giebt zu Verwechselungen mit Gravididät deshalb Anlass, weil sich auch bei ihr der Uterus vergrössert und namentlich bei frischen Fällen auch einen gewissen Grad von Weichheit annimmt, um so mehr als die Portio vaginalis succulent und bläulich erscheinen kann; natürlich kommt nur eine Gravidität in den ersten zwei Monaten in Betracht, da der Uterus durch entzündliche Schwellung selten grösser wird.

Bei der chronischen Metritis ist der Uterus mehr platt und weniger dick, nicht elastisch, nimmt keinen Fingereindruck an. An der entzündlichen Verdickung des Gewebes betheiligt sich auch der Cervix und das untere Uterinsegment, so dass das Hegarsche Zeichen fehlt. Vagina und Introitus zeigen keine Veränderung. In zweifelhaften Fällen wird nichts anderes übrig bleiben, als das Wachsthum des Uterus zu beobachten; am besten wartet man immer wenigstens vier Wochen weil zu geringe Grössenunterschiede der Palpation entgehen. Die Anamnese wird häufig die Diagnose sichern müssen, wenn es sich um eine sofortige Entscheidung handelt.

gegen Haematometra.

Die Haematometra spielt, wie ich mich immer wieder überzeugt habe, bei den Aerzten eine grosse Rolle in der Differentialdiagnose, augenscheinlich deshalb, weil sie ebenfalls mit Amenorrhoe einhergeht; in praxi kommt dieser Zustand wegen seiner grossen Seltenheit kaum in Frage. Die Vergrösserung des Uterus bei der Haematometra ist eine gleichmässig runde, während der gravide Uterus am Corpus breiter ist; häufig nimmt der Cervix an der Ausdehnung durch das retinirte Blut Theil, so dass er ballonförmig ausgedehnt in den Uteruskörper übergeht. Der Hauptunterschied aber in den beiden Zuständen liegt in der Consistenz; denn bei der Haematometra wächst der Uterus nur durch seinen Inhalt und ist deshalb prall und wie ein Ballon aufgespritzt, niemals weich und teigig. Die Anamnese ergiebt insofern einen Anhaltspunkt, als bei einem gleich grossen Uterus die Amenorrhoe, welche zur Haematometra geführt hat, stets viel länger gedauert hat als die Schwangerschaftsamenorrhoe.

Nur in den seltenen Fällen, wo von dem retinirten Blut wieder ein Theil resorbirt worden ist, kann eine weiche Consistenz entstehen, ähnlich der Gravidität.

Differentialdiagnosen

gegen Ovarialtumoren s. diese,
gegen Myome s. diese,
gegen Extrauterinschwangerschaft s. pag. 97.

Diagnose der Schwangerschaftsstörungen.

Dieselbe Bedeutung wie die normale Schwangerschaft haben für den gynäkologischen Diagnostiker eine Reihe von Schwangerschaftsstörungen, welche sich durch bestimmte gynäkologische Palpationsbefunde charakterisiren und bei Differentialdiagnosen in der eigentlichen Gynäkologie häufig in Erwägung gezogen werden müssen; auch diese sollen deshalb hier ihre Stelle finden.

Gravidität mit abgestorbener Frucht.

Stirbt die Frucht in der Gravidität ab, so kann sie Wochen und Monate, selbst bis über den Termin der normalen Schwangerschaft im Uterus zurückgehalten werden (Missed labour). Das Aufhören der Kindsbewegungen, das Stehenbleiben des Leibes im Wachsthum bei sicher vermutheter Gravidität, andauernde Blutungen oder gestörtes Wohlbefinden führen die Kranken fast regelmässig zum Arzt, so dass die Diagnose dieses Zustandes praktische Bedeutung hat.

Diagnose in der zweiten Hälfte der Schwangerschaft.

Die Erkennung ist um so leichter, je weiter die Schwangerschaft vorgeschritten ist; namentlich in den letzten Monaten unterliegt sie keinen Schwierigkeiten, wenn man bei wiederholter Untersuchung keine Herztöne hört oder keine Kindsbewegungen nachweisen kann, ohne dass ein Hydramnion daran schuld ist, oder wenn die Kranken angeben, dass die stets deutlich gefühlten Kindsbewegungen plötzlich verschwunden seien und der Leib nicht mehr stärker geworden sei. Wenn die Frucht mehrere Wochen retinirt wird, so werden die Kindstheile und selbst der Kopf so weich, dass sie nicht mehr sicher durch die Uteruswand zu erkennen sind; da dann ausserdem Fötaltöne und Kindsbewegungen, somit alle Zeichen vom Kind, fehlen, so kann die Diagnose auf Schwangerschaft überhaupt unsicher werden und wird um diese Zeit nur noch durch Veränderungen an den Genitalien, vor allem durch die Weichheit des vergrösserten Uterus gestellt werden können.

Diagnose in der ersten Hälfte der Schwangerschaft.

In der ersten Hälfte der Schwangerschaft ist der Fruchttod nur aus gewissen Zeichen an der Mutter zu stellen. Dieselben bestehen zunächst in dem Zurückgehen der Succulenz und Verfärbung der Schleimhaut. Introitus und Vagina erscheinen kaum bläulich, zuweilen leicht geröthet; die Vagina ist gar nicht oder für die entsprechende Zeit der Gravidität auffallend wenig gelockert; noch auffallender ist dieser Rückgang der Erscheinungen an der Portio vaginalis. Der Uterus selbst fühlt sich nicht mehr weich und teigig an, sondern wird härter und behält höchstens einen gewissen Grad der Eindrückbarkeit seiner Wand; in einzelnen Fällen tritt an die Stelle der elastischen Weichheit desselben bei lebender Frucht eine deutliche Fluctuation. Je länger die Frucht todt ist, um so mehr verschwinden alle Zeichen der normalen Schwangerschaft. Da die Succulenz auch bei lebender Frucht individuell sehr verschieden stark sein kann, so dürfen wir in dem Fehlen derselben kein untrügliches Zeichen für den Fruchttod er-

blicken. Sicherer ist das Stehenbleiben des Uterus in seinem Wachsthum und bei länger dauernder Retention des Eies eine mässige Verkleinerung durch Resorption des Fruchtwassers, Mumification der Frucht und Abschwellen der Uteruswand. Durch dieses Stehenbleiben im Wachsthum tritt eine Incongruenz zwischen der Grösse des Uterus und der Zeitrechnung der Schwangerschaft ein, welche natürlich um so grösser wird, je länger das Ei retinirt wird. Dieses scheinbar sehr zuverlässige Zeichen verliert für die Diagnose des Fruchttodes dadurch leider wieder an Bedeutung, dass Frauen nicht selten während einer länger dauernden Amenorrhoe concipiren, z. B. während der Lactation, nach Typhusreconvalescenz u. s. w.; auch dadurch entsteht eine Incongruenz zwischen der Dauer der Amenorrhoe und der Grösse des Uterus, ohne dass wir daraus den Fruchttod diagnosticiren dürfen; je auffallender diese Incongruenz ist, um so eher allerdings spricht sie für eine Conception in der Amenorrhoe. Eine absolute Sicherheit in der Diagnose gewinnt man nur dadurch, dass man selbst das Ausbleiben des Wachsthums am Uterus nachweist; das setzt aber mindestens eine Beobachtung von mehreren Wochen voraus. Jedem Arzt ist deshalb zu rathen, dass er die Diagnose auf den Fruchttod in der ersten Hälfte der Schwangerschaft nicht bei der ersten Untersuchung stellt, sondern durch eine nach einer nicht zu kurz gewählten Pause wiederholte Untersuchung jedes Wachsthum des Uterus selbst ausschliesst. Eine Täuschung in der Beurtheilung der Grösse des Uterus sah ich gelegentlich dadurch entstehen, dass man den Uterus während einer Wehe tastete.

Das Verfahren bei der Diagnose auf Fruchttod möge folgender Fall lehren:

Cas. 4. Fr. R. erscheint am 11. December 1895, weil sie bei bisher angenommener Gravidität kein Stärkerwerden des Leibes bemerkt. Letzte Menstruation um Mitte Juni; im October soll ohne Wehen einige Tage Blut und Schleim abgegangen sein. — Die Untersuchung ergiebt eine sehr aufgelockerte Vagina und Portio vaginalis und einen gut faustgrossen normal gelagerten Uterus von runder Gestalt und weicher Consistenz, besonders deutlicher Auflockerung am unteren Uterinsegment.

Eine Gravidität seit Juni (also fünf Monate) mit lebender Frucht war ausgeschlossen wegen der Kleinheit des Uterus; ein unbemerkter Abgang der Frucht im October während der Blutung mit fast zwei Monate dauernder Retentio placentae war mir unwahrscheinlich wegen der sehr grossen Weichheit der Genitalien. Die Diagnose schwankte zwischen Gravidität mit todter Frucht seit Juni oder einer Gravidität mit lebender Frucht seit circa drei Monaten, welche also dann während einer Amenorrhoe entstanden sein musste. Wegen der auffallenden Weichheit würde ich mich ohne weiteres zu letzter Annahme entschlossen haben, um so mehr, als die Patientin auch nicht über eine einzige Beschwerde zu klagen hatte, wenn nicht die Aussage eines sehr erfahrenen Frauenarztes dem entgegenstand, welcher mit Bestimmtheit schon Ende August die Schwangerschaft ungefähr im zweiten bis dritten Monat diagnosticirt hatte. Auf diese Weise musste die Gravidität mit todter Frucht trotz der auffallenden Succulenz das Wahrscheinlichste bleiben; ich beschloss mit der sicheren Diagnose vier bis fünf Wochen zu warten. Am 13. Januar 1896 erschien die Patientin wieder. Die Succulenz hatte beträchtlich abgenommen und war an der Portio vaginalis vollständig verschwunden. Der Uterus war etwas kleiner geworden und fluctuirte deutlich. Jetzt stellte ich die Diagnose auf Schwangerschaft mit todter Frucht sicher; auch jetzt keine Beschwerden. Am 30. Januar 1896 wird spontan das Ei ausgestossen, welches aus einer stark mumificirten Frucht von 14 cm Länge und der Placenta besteht.

Die Symptomatologie hat neben diesen sicheren Zeichen keine Bedeutung mehr, obwohl gewisse Angaben der Kranken den Verdacht auf Fruchttod erwecken können; dazu gehören fauler und schlechter Geschmack im Munde bei schlechtem Appetit, zunehmende Mattigkeit, schlechtes Befinden, Gefühl eines im Leibe hin und her fallenden Körpers, Frösteln u. s. w. Ein Theil dieser Beschwerden kommt auch bei lebender Frucht vor, namentlich bei länger andauernden Blutungen. Blutungen in der Schwangerschaft sind keineswegs ein Zeichen für Fruchttod, sondern kommen viel häufiger bei lebender Frucht vor, während sie andererseits bei todter Frucht fehlen können. Diagnose des Fruchttodes aus den Symptomen.

Blutungen in der Schwangerschaft.

Blutungen sind, namentlich in der arbeitenden Klasse, die häufigste Störung der Schwangerschaft. Bei der Beurtheilung des Falles ist zunächst die Frage zu beantworten, ob die Blutung in directem Zusammenhang mit der Schwangerschaft steht oder einer Erkrankung entspringt, welche sich als zufällige Complication derselben entwickelt hat, z. B. Carcinom der Vagina, der Portio vaginalis und des Cervix, Schleimpolypen am Cervix, Erosionen, Ulcerationen traumatischer und specifischer Natur. Findet man bei genauer Untersuchung mit dem Finger oder im Speculum eine normale Schleimheit an der Scheide und Portio vaginalis oder sieht man direct das Blut dem Cervix entfliessen, so kann man in dem Corpus uteri die Quelle der Blutung suchen. Damit ist mit grösster Wahrscheinlichkeit der directe Zusammenhang der Blutung mit der Schwangerschaft nachgewiesen, so dass die Diagnose dieses Zustandes überhaupt auf der Hand liegt.

Eine viel schwierigere aber und wichtigere Aufgabe erwächst dem Arzt in der Erforschung der Ursachen dieser Schwangerschaftsstörungen. Dieselben beanspruchen eine grosse praktische Bedeutung, weil sie häufig auf Erkrankungen des Uterus hindeuten, welche, weiter fortwirkend, auch bei späteren Schwangerschaften ähnliche Zustände erzeugen, so dass die Prophylaxe späterer Aborte häufig allein von der richtigen Erkennung der Ursache der vorliegenden Schwangerschaftsblutung abhängt. Die bei weitem häufigste Ursache für länger dauernde Schwangerschaftsblutungen ist die Endometritis. Die Erkennung dieser Ursache unterliegt in der Gravidität grossen Schwierigkeiten, weil die Palpation des Uterus nur den normalen Befund der Schwangerschaft (ev. mit todter Frucht) ergiebt und die intrauterine Untersuchung ausgeschlossen ist; dagegen giebt uns die Anamnese häufig werthvolle Anhaltspunkte in Gestalt von Menstruationsstörungen, wie sie bei Endometritis vorkommen. Allerdings muss erwähnt werden, dass eine vollständig negative Anamnese eine chronische Endometritis nicht ausschliesst; denn es giebt sicher entzündliche Zustände im Endometrium, welche keinerlei Beschwerden verursachen, aber stets einen Abort erzeugen. Die lange Dauer der Schwangerschaftsblutungen, der Abgang von Schleim mit Blut, häufige sich immer wiederholende Wehen, habitueller Abort

Ursachen der Blutungen.

Endometritis.

in den ersten Monaten machen Schleimhauterkrankungen sehr wahrscheinlich. Eine sichere Diagnose auf Endometritis erwächst erst aus der anatomischen Untersuchung des Eies, insbesondere der Decidua. Eine wesentlich geringere Trauma. Bedeutung beansprucht das Trauma als Ursache der Schwangerschaftsblutung, weil es viel seltener zum Abort überhaupt und niemals zum habituellen führt. In den Angaben der Kranken spielt das Trauma stets die Hauptrolle, weil es für sie eine sehr begreifliche Aetiologie ist und wohl in jeder Schwangerschaft gelegentlich erlitten wird; als Arzt muss man daran festhalten, dass ein Trauma bei gesundem Ei seltener zu Blutungen und Abort führt und nur dann als Ursache für dieselben angesehen werden darf, wenn Schmerzen oder Blutungen sich unmittelbar an dasselbe anschliessen, wenn also eine Continuität der pathologischen Erscheinungen mit dem Trauma besteht; bei krankem Ei führen Placenta praevia. Traumen viel häufiger zu Blutungen. Die Placenta praevia ist nicht selten die Ursache von Schwangerschaftsblutungen, ohne dass diese, wenigstens in den ersten Monaten etwas Charakteristisches für dieselben haben; in den letzten Monaten zeichnen sie sich durch plötzliches Auftreten, Abundanz und kurze Dauer aus. Eine Diagnose der Placenta praevia ist nur möglich bei offenem Cervix, während man sie bei starker Auflockerung des Cervix und unteren Uterinsegments und pulsirenden Scheidengefässen wohl vermuthen kann.

Die Erkennung der Ursache einer Schwangerschaftshaemorrhagie verlangt vor allem eine genaue Untersuchung des Eies.

Diagnose des Aborts.

Den Ausgangspunkt für die Diagnose des Aborts bilden meistens Blutungen, welche entweder bei sicher bestehender Schwangerschaft oder ohne Vermuthung einer solchen die ärztliche Hilfe nothwendig machen. Die erste Frage, welche in solchen Fällen zu beantworten ist, lautet:

Ist ein Abort vorhanden? Die Diagnose eines Aborts ist zweifellos vielleichter, wenn es durch frühere Untersuchungen oder durch bestimmte Angaben der Kranken feststeht, dass eine Schwangerschaft vorliegt. Bei einer Schwangeren deuten gewisse Diagnose aus den Symptomen. Erscheinungen nämlich sofort auf einen drohenden Abort hin, vor allem die Blutungen, wenn man allerdings auch betonen muss, dass Schwangere wochen- und monatelang bluten können, ohne dass der Abort sich anschliessen muss. Reichlicher Blutabgang aber oder Abgang von frischem, entweder venösem oder arteriellem Blut spricht immer für frische Eihautablösungen, während bräunliches oder bräunlichgelbes oder mit Schleim vermischtes Blut nicht den unmittelbar drohenden Abort anzeigt. Die Annahme eines Aborts wird noch wahrscheinlicher, wenn bei einer Schwangeren Wehen auftreten. Die schwachen Uteruscontractionen, welche den Abort in den ersten Monaten begleiten, werden von den Frauen, namentlich von Primiparis, allerdings nicht immer als Wehen erkannt, verrathen sich aber dem Arzt durch ihr rhythmisches, „ruckweises“

Auftreten, durch Ziehen im Kreuz, Unterleib und in den Därmen, in Drängen nach unten, auf Blase und Mastdarm, und sich anschliessenden Blutabgang. Allerdings sind auch Wehen nicht immer ein Zeichen des unmittelbar bevorstehenden Aborts, sondern können bei gewissen Störungen, namentlich bei Endometritis lange Zeit bestehen, ohne dass die Schwangerschaft überhaupt unterbrochen wird; paaren sie sich aber mit Blutabgang, so leiten sie meistens den Abort ein.

Diagnose aus den Geburtsveränderungen.

Die combinirte Untersuchung wird am besten Aufschluss geben, ob ein Abort droht. Fühlt man statt des gleichmässig weichen, schwangeren Uterus ein deutliches Härterwerden seiner Wand, so hat man darin zunächst den objectiven Nachweis der Wehen zu erblicken; ist der Abort im Gange, so nimmt der Uterus meist eine gleichmässig harte Consistenz, eine erhöhte Spannung an, welche ihn oft härter erscheinen lässt als ein nicht schwangeres Organ und ihn von dem weichen schwangeren Uterus sehr auffallend unterscheidet. Am werthvollsten sind die Veränderungen am Cervix und am Ei, welche durch die Wehen hervorgerufen sind. Als eine solche Geburtsveränderung ist ein Offenstehen des äusseren Muttermundes und unteren Cervixabschnittes aber nicht aufzufassen, welches ja bei Multiparen zu den häufigsten Erscheinungen gehört. Wenn aber der obere Theil des Cervix oder gar das Os internum geöffnet ist oder den Finger passiren lässt, so spricht das stets dafür, dass Wehen im Begriff sind, das Ei auszustossen oder soeben ausgestossen haben. Die Eröffnung des Cervix bildet bei einer Gravida das untrüglichste Zeichen für einen Abort. Ein vorübergehendes Verschwinden dieser Erscheinungen kann wohl vorkommen, aber dauernd bleibt der Abort dann nicht mehr aus; der in den Uterus eingeführte Finger fühlt dann das Ei dem inneren Muttermund aufliegend oder gar schon in den Cervix eingetreten.

Die Diagnose des Aborts ist bedeutend schwieriger, wenn man nicht sicher weiss, dass eine Gravidität vorliegt. Wir müssen auch in diesen Fällen danach trachten, womöglich die Schwangerschaft nachzuweisen, weil sie sofort den Blutungen die richtige Bedeutung giebt. Das stösst aber auf grosse Schwierigkeiten, weil mit dem Beginn des Aborts die Succulenz der Vagina und Portio vaginalis viel geringer wird, namentlich wenn Blutungen schon längere Zeit bestanden haben; der Uterus selbst ist beim Abort wesentlich kleiner durch den dauernden Spannungszustand der Muskulatur und durch Wehen; ebenso geht seine charakteristische Weichheit verloren. Diese Schwierigkeit in der Diagnose des Aborts tritt besonders im zweiten Monat hervor, weil durch die eben geschilderten Veränderungen der Uterus einem ungeschwängerten Organ fast ähnlich wird, während er im dritten und vierten Monat doch immer noch wesentlich grösser und meist auch weicher bleibt als dieses. Hier leistet das Hegarsche Zeichen gute Dienste.

Die Anamnese lässt uns in diesen Fällen ebenfalls häufig im Stich, da regelmässige und unregelmässige Blutungen in Schwangerschaften, welche mit Abort enden, so früh auftreten können, dass die Schwangerschaftsamenorrhoe

entweder gar nicht mehr nachweisbar ist oder die Menstruation nur einige Tage über die normale Zeit ausgeblieben erscheint; immerhin bleibt die sicher nachgewiesene Amenorrhoe ein wichtiger Fingerzeig für die Diagnose. Die Diagnose des Aborts unterliegt auch unter diesen Umständen keinen Schwierigkeiten, wenn der Cervix geöffnet und das Ei fühlbar ist.

Diagnose aus den Eitheilen.

Die Diagnose des Aborts gestaltet sich am einfachsten aus den Eitheilen, sei es, dass dieselben spontan abgegangen und dem Arzte übergeben, sei es, dass sie bei der Untersuchung ausgestossen werden, sei es, dass man sie im Uterus sicher als solche erkennen kann. Alle abgegangenen Stücke müssen einer sorgfältigen Untersuchung unterzogen werden, da durch das Auffinden eines kleinen Eitheilchens die sonst schwierige Diagnose gesichert werden kann. Ueber die anatomische Untersuchung der Eitheile s. pag. 98. Die Erkennung von Eitheilen ist begreiflicherweise schwerer, wenn man sie nur in utero palpiren kann. Ueber die Befunde, welche man in den verschiedenen Stadien des Aborts im Uterus aufnimmt, s. pag. 77; sie zeichnen sich gegenüber Polypen und malignen Erkrankungen, abgesehen von ihrer eigenartigen Form und Consistenz, stets dadurch aus, dass sie sich leicht von der Uteruswand abschälen lassen. Schwierigkeiten aber in der Deutung des Palpationsbefundes entstehen bei abgestorbener und länger retinirter Frucht, weil die Eier rund und hart sind und deshalb leicht mit submucösen Myomen und Sarkomen zu verwechseln sind; sie zeichnen sich aber vor diesen durch ihre bröckelnde Consistenz und vor allem wieder durch Abschälbarkeit von der Uteruswand aus.

Wenn die Diagnose auf einen Abort sicher gestellt ist, so tritt die Beantwortung einer zweiten Frage an uns heran, welche namentlich für die Behandlung von ausschlaggebender Bedeutung ist.

Diagnose des Stadiums, in welchem sich der Abort befindet.

In welchem Stadium befindet sich der Abort? Der Abort beginnt mit den ersten Geburtsveränderungen, welche nicht mehr zurückgehen, und endet mit der Ausstossung des letzten Eitheils; der Verlauf des Aborts pflegt meistens ein protrahirter zu sein und kann sich über viele Wochen und Monate hinziehen. (Die längste Dauer eines Aborts, welche ich beobachtete, war 32 Wochen.) Da jeden Augenblick während dieser Zeit ärztliche Hilfe verlangt werden kann, so wird der Abort natürlich auch in den verschiedensten Stadien angetroffen. Vom praktischen Standpunkt aus unterscheiden wir die drei Stadien:

den beginnenden Abort,
den unvollständigen Abort (Retention von Eitheilen),
den fertigen Abort.

Am einfachsten und für die Kranke am unschädlichsten gestaltet sich die Diagnose dieser Zustände aus den abgegangenen Eitheilen. Der Arzt lasse sich deshalb bei jedem Abort zunächst dieselben zeigen und suche aus den einzelnen Stücken das Ei in derselben Weise aufzubauen, wie es im Uterus gesessen hat. Sind alle Theile vorhanden, fötale und mütterliche, so ist der Abort vollständig und eine Untersuchung der Kranken nicht mehr nothwendig; selbst

wenn einige Stücke der Decidua vera fehlen, so ist ein Eingehen in den Uterus zu diagnostischen Zwecken nicht nöthig, da sie für den weiteren Verlauf meistens gleichgültig sind. Nur wenn sicher alle Eitheile aufgefangen sind, kann man aus denselben sich ein Urtheil über das Stadium des Aborts bilden. Auf die Mittheilungen der Kranken in Bezug auf diesen Punkt kann man nichts geben, da grössere Eistücke, selbst die ganze Frucht im dritten und vierten Monat unbemerkt abgehen können oder die Angabe, dass „Stücke abgegangen sind", sich sowohl auf Eitheile, als auch auf Blutstücke beziehen kann. Es werden sich im ganzen doch nur selten Aborte auf diese Weise sicher beurtheilen lassen, und die combinirte Untersuchung muss uns auch über das Stadium des Aborts Aufschluss geben.

Diagnose bei offenem Cervix.

Es ist nicht schwer zu unterscheiden, in welchem Stadium sich der Abort befindet, wenn sich der Cervix geöffnet hat und für einen Finger durchgängig ist. Der untersuchende Finger kann im Uterus durch directe Palpation des Eies feststellen, in welchem Stadium sich der Abort befindet. Wenn das Ei noch vollständig intact ist, so fühlt man im zweiten Monat oben im Corpus das polypös aufsitzende, runde Ei, während die ganze übrige Uteruswand glatte Schleimhaut zeigt, oder das Ei ist im Heruntertreten begriffen und liegt ebenfalls als runder Körper auf dem Os internum oder im Cervix. Im dritten Monat fühlt man schon eine sich stellende Blase oder einen fluctuirenden Eisack und darin zuweilen Fötaltöne oder nach Abgang des Wassers die leicht zu erkennende Frucht. Im vierten Monat sind diese Verhältnisse noch leichter zu beurtheilen. Intacte Blutmolen zeichnen sich durch sehr dicke Eihäute aus und machen fast den Eindruck von Placentargewebe. Der Befund bei unvollständigem Abort ist ein anderer. Im zweiten Monat platzt der Eisack, oder das Ei mit seinen Chorionzotten schält sich aus der Decidua heraus; die restirenden Eitheile collabiren, falten sich und bilden einen polypös im Uterus liegenden oder in den Cervix hineinragenden Körper mit sehr unregelmässiger Oberfläche und bröckliger Consistenz. Bleibt nur gelöste Decidua zurück, so hängt dieselbe in flottirenden Fetzen in den Uterus hinein. Kleine Partikel von Chorion und Decidua reflexa bilden nur bröcklige Rauhigkeiten an der Einsertionsstelle. Im dritten und vierten Monat bleibt nach Ausstossung der Frucht häufig die ganze Placenta zurück. Die total adhärente Placenta wird sehr häufig nicht gefühlt, weil ihre fötale, gegen die Uterushöhle gekehrte Fläche sich glatt anfühlt, wie die Uteruswand selbst; bei genauerer Untersuchung fühlt man aber bisweilen grössere Gefässe auf derselben, oder man erkennt, dass die eine Uteruswand durch weiche Auflagerungen verdickt ist. Sobald ein Theil der Placenta gelöst ist, wird die Diagnose leicht; Stücke der Placenta formen sich nach der Uterushöhle, füllen dieselbe aus oder hängen in dem Cervix hinein. Bei beendetem Abort findet man den Cervix meist sehr bald geschlossen; in der Uterushöhle fühlt man überall eine glatte Wand, nur an der Einsertionsstelle einige unbedeutende Rauhigkeiten.

Diagnose bei geschlossenem Cervix.

Wenn der Cervicalkanal geschlossen ist, was bei protrahirten Aborten sehr häufig der Fall ist, so muss man auf die directe Palpation des Eies verzichten; denn eine Dilatation des Cervix nur allein zu diagnostischen Zwecken soll möglichst nur dann vorgenommen werden, wenn man grössere, sofort zu entfernende Massen vermuthet. Wir sind mit der Diagnose des Abortstadiums nur auf den Zustand angewiesen, in welchem sich der Uterus befindet; die Grösse und Gestalt des Uterus sowie der Grad der Auflockerung desselben müssen uns den Anhalt für die Diagnose geben. Dieselbe ist häufig ausserordentlich schwer, und selbst der geübteste Untersucher wird sich nicht selten in der Vorherbestimmung des Inhalts irren. Ein intactes Ei kann man vermuthen, wenn der Uterus in seiner Grösse der Zeitrechnung der Schwangerschaft nach Möglichkeit entspricht und sich weich anfühlt (man denke aber daran, dass bei intactem todten Ei auch diese Zeichen nicht zutreffen). Deutliche Wehen sprechen meistens für ein intactes Ei oder grössere retinirte Massen. Wenn die Frucht oder ein Theil des Eies ausgestossen ist, so zieht sich der Uterus fester zusammen und verliert, namentlich nach längerer oder stärkerer Blutung, seine Succulenz; ebenso geht die Erweichung und Verfärbung an der Portio vaginalis und Scheide langsam zurück. Wir können demnach aus einem Uterus, welcher wesentlich kleiner ist, als der Rechnung entspricht, und dabei zugleich härter ist, die Retention diagnosticiren. Es ist begreiflich, dass die Diagnose auf eine Retention gegenüber dem intacten Ei im zweiten Monat sehr schwer sein muss, da der Unterschied in der Grösse vor und nach der Ausstossung des Eies zu gering ist, und dass die Schwierigkeiten kaum zu überwinden sind, wenn es sich um ein todtes Ei handelt. Die Diagnose wird immer leichter, je später in der Gravidität der Abort erfolgt, da der Uterus nach Ausstossung der Frucht bedeutend kleiner wird und sich abplattet; dabei behält er allerdings sehr lange einen hohen Grad von Succulenz. Wir können einen beendeten Abort annehmen, wenn der Uterus fast zu seiner normalen Grösse zurückgekehrt ist, sich hart anfühlt und nicht mehr blutet.

Diagnose der Art der Retention.

Die Diagnose der Retention soll womöglich noch verfeinert werden durch die Erkennung der Art derselben; denn für die Behandlung des Aborts ist es von grösster Bedeutung, zu wissen, ob der Uterus noch die ganze Placenta oder nur Theile derselben oder des Chorion enthält oder ob nur Decidua mit unbedeutenden Chorionpartikelchen retinirt ist. Auch hierbei kann nur die Grösse des Uterus und der Grad der Weichheit entscheiden. Wenn man sich vor Augen hält, dass die Grösse des Uterus in den früheren Monaten mehr durch die Dicke seiner Wand als durch seinen Inhalt bedingt wird, so wird man es begreifen, dass er bei der Retention geringer Massen recht dick erscheinen kann und dass man andererseits in einem normal grossen Uterus mit dünner Wand ein fast walnussgrosses Ei finden kann. Die Beurtheilung des Inhalts aus dem Grad der Weichheit unterliegt denselben Schwierigkeiten, weil sie von der individuell verschiedenen Blutfülle abhängt; dieselbe kann nur bei Deciduaretention sehr hochgradig sein und andererseits bei Retention grösserer

Massen, namentlich wenn die Kranken längere Zeit geblutet haben, vollständig fehlen. Die Beurtheilung, ob nur Decidua oder auch grössere Stücke fötaler Eitheile retinirt sind, ist ausserordentlich schwer und wird ebenso oft verfehlt wie getroffen; man kann sich nur dabei von dem allgemeinen Satz leiten lassen: Je grösser und weicher der Uterus, um so eher enthält er fötale Eitheile. Im dritten und vierten Monat handelt es sich am häufigsten um Retention der ganzen Placenta. Dabei bleibt der Uterus gross und sehr weich, so dass er wohl mit dem graviden Uterus eine gewisse Aehnlichkeit hat, nur seine Gestalt ist platter. Wenn die Placenta längere Zeit retinirt ist, so wird der Uterus kleiner, härter, bis er schliesslich nach monatelanger Retention nicht mehr auffallend vergrössert zu sein braucht.

Retention der ganzen Placenta.

Die Sonde hat für die Diagnose der Abortretention nur eine sehr beschränkte Bedeutung, weil man polypöse, weiche Eimassen nicht mit voller Sicherheit fühlen kann und weil sie bei der Retention grösserer Massen häufig schwere Blutungen macht; man hüte sich aus diesem Grunde vor der Sondirung eines vergrösserten und weichen Uterus. Dagegen ist sie ein ausgezeichnetes Hilfsmittel, um retinirte Deciduapartikelchen oder kleine Chorionstückchen zu erkennen, und findet deshalb am häufigsten ihre Anwendung bei der Diagnose des Aborts im zweiten Monat. Weist sie am Fundus sehr starke Rauhigkeiten nach und tritt lebhafter Blutabgang ein, so kann man einen Abort vermuthen, auch wenn der Uterus nicht vergrössert und weich ist.

Diagnose mit der Sonde.

Zur Vervollständigung der Diagnose eines Aborts muss die Untersuchung auch darauf gerichtet werden, ob der Abort frisch ist oder sich im Zustand putrider Zersetzung befindet; namentlich bei potrahirtem Abort unterlasse man nicht, die Temperatur zu messen oder durch den Geruch die Fäulniss nachzuweisen.

Diagnose des putriden Abortes.

Die Diagnose des Aborts soll damit abschliessen, dass man durch genaue makroskopische und ev. auch mikroskopische Untersuchung der Frucht, der Placenta und vor allem der Eihäute die Ursachen des Aborts nachzuweisen sucht, namentlich wenn man aus der Anamnese oder aus wiederholten Aborten eine Erkrankung der letzteren vermuthen muss.

Diagnose der Graviditas extrauterina.

Definition: Unter Gravid. extrauterina fassen wir alle Zustände von Einbettung des befruchteten Eies ausserhalb der Uterushöhle zusammen. Die Implantation kann stattfinden im ganzen Verlauf der Tube vom Ostium uterinum an bis zum Infundibulum (wahrscheinlich auch auf der Fimbria ovarica), ferner im Ovarium, im normalen sowohl als auch in dem mit einer dilatirten Tube in directer Verbindung stehenden. Die primäre Einbettung des Eies auf dem Peritoneum ist nicht sicher nachgewiesen und ist jedenfalls ausserordentlich selten. Nach dem Ort der Implantation unterscheiden wir:

Definition.

Eintheilung.

Gr. tubo-uterina s. interstitialis,
Gr. tubaria (isthmica, ampullaris, Fimbrienschwangerschaft),
Gr. tubo-ovarialis.
Gr. ovarialis,
Gr. abdominalis (dieselbe unterscheiden wir in die primäre, wenn dass Ei sich primär auf dem Peritoneum einbettet, und die secundäre, wenn das primär in der Tube oder dem Eierstock eingebettete Ei dieses Organ verlässt und auf dem Peritoneum weiterwächst).

Vom klinischen Standpunkt aus müssen wir die Schwangerschaft im rudimentären Horn des Uterus der Extrauterinschwangerschaft zurechnen, weil sie dieselben Erscheinungen macht und sich diagnostisch von ihr meistens nicht trennen lässt.

Diese Differenzirung der Extrauterinschwangerschaft beruht auf anatomischen Untersuchungen, ist aber klinisch nur in den allerseltensten Fällen durchzuführen; wir fassen deshalb alle Arten vom diagnostischen Standpunkt zusammen. Die Gr. tubaria ist bei weitem die häufigste und ist als Repräsentant der Extrauterinschwangerschaft hinzustellen; wir werden uns deshalb im wesentlichen mit der Diagnose dieser Art zu befassen haben, und nur im Anhang werde ich einige Anhaltspunkte geben, welche bei günstigen Fällen auch zur Diagnose der selteneren Arten führen können.

Die Diagnose der Extrauterinschwangerschaft gestaltet sich ebenso wie die Diagnose der intrauterinen Gravidität sehr verschieden, je nachdem wir das Kind nachweisen können oder nicht; ich halte deshalb auch hier eine Trennung der Diagnose in der ersten und zweiten Hälfte der Gravidität für nothwendig.

Diagnose in der ersten Hälfte der Schwangerschaft.

Die **Diagnose in der ersten Hälfte der Schwangerschaft** beruht auf gewissen Veränderungen, welche sich in den Genitalien der Mutter entwickeln. Die überwiegend grosse Zahl der Extrauterinschwangerschaften kommt dem Arzte nur dann zu Gesicht, wenn Störungen im Verlaufe derselben eingetreten sind, während die ungestört sich weiter entwickelnde nur dann beobachtet wird, wenn es sich um die Diagnose einer Schwangerschaft überhaupt oder um irgend ein andersartiges Leiden der Kranken handelt. Der Arzt wird deshalb nur äusserst selten zur Diagnose einer ungestört sich entwickelnden Extrauterinschwangerschaft Gelegenheit haben; sie wird immer Sache eines glücklichen Zufalls sein, während die Diagnose einer gestörten Extrauteringravidiät von grosser Häufigkeit und praktischer Bedeutung ist.

Ungestörte Extrauteringravidität.

Die Diagnose der ungestörten Extrauteringravidität wird begreiflicherweise immer nur in den ersten Monaten möglich sein, da Störungen verschiedener Art sehr früh einzutreten pflegen; sie beruht auf dem Nachweis einer kugeligen oder spindelförmigen Auftreibung der Tube, welche sich meist scharf, oft sogar abgeknickt, gegen den gesunden, nicht veränderten Theil der Tube absetzt. Der Fruchtsack entspricht in seiner Grösse der Grösse des Eies, da die dünne Tubenwand das Volumen nicht vermehrt. Der Fruchtsack fühlt

sich weich und teigig an, zeigt aber keine eigentliche Spannung und keine wirkliche Fluctuation; er hat keine pralle Consistenz, sondern ist nachgiebig und unterscheidet sich dadurch wesentlich von Ovarialtumoren und Hydrosalpingen. Der Fruchtsack hat eine gute Beweglichkeit, so lange er nicht durch Adhäsionen mit der Nachbarschaft verwachsen ist; durch dieselben verliert er bald seine charakteristische Gestalt. In selteneren Fällen entwickelt sich der Fruchtsack nicht gestielt, sondern wächst zwischen die beiden Blätter des Lig. latum; dadurch wird sein Zusammenhang mit der Tube viel unklarer, seine Gestalt wird runder und seine Wand durch die Antheilnahme des Lig. latum an der Schwangerschaftshypertrophie dicker.

Fehldiagnosen bei Extrauteringravidität mit lebender Frucht sind nicht selten, weil Tumoren in den Adnexen sehr häufig für extrauterine Fruchtsäcke gehalten werden, namentlich wenn Auflockerungen am Uterus und anamnestische Angaben die Diagnose auf Schwangerschaft zu unterstützen scheinen. In mehreren Fällen stellten wir die Diagnose bei Frauen, welche intrauterin schwanger oder aus anderen Ursachen amenorrhoisch waren, auf Extrauterinschwangerschaft, weil sich Tumoren in den Adnexen fanden, welche einem Fruchtsack ähnliche Befunde boten; seltener wird es vorkommen, dass derselbe übersehen oder für etwas Anderes gehalten wird.

Gestörte Extrauterinschwangerschaft.

Der Arzt wird die Extrauterinschwangerschaft der ersten Monate am häufigsten zu sehen bekommen, wenn Störungen im Verlauf derselben eintreten, sei es, dass peritonitische Reizungen dazu kommen, sei es, dass Ruptur des Fruchtsackes oder Ausstossung des Eies aus der Tube sich vorbereiten oder eingetreten sind. Die ärztliche Hilfe wird in diesen Fällen verlangt wegen plötzlich eingetretenen Collapses, wegen plötzlich auftretender oder zeitweise sich wiederholender Unterleibskrämpfe, wegen andauernder Blutungen oder wegen geringfügiger peritonitischer Beschwerden oder Druckerscheinungen, und diese werden deshalb den Ausgangspunkt für die Diagnose abgeben. Wir trennen folgende diagnostisch ganz verschiedenen Zustände:

Freie innere Blutung in die Bauchhöhle.

1. Die freie innere Blutung. Der Allgemeineindruck dieser Kranken ist ein derartiger, dass an einer schweren Blutung nicht zu zweifeln ist; Blässe, schwacher kleiner Puls, in den schwersten Fällen Gähnen und Schweiss lassen sofort daran denken. Da Blutung nach aussen fehlt oder sehr gering ist, so ist der Verdacht auf innere Blutung gerechtfertigt; abdominelle Symptome: Brechreiz, Aufstossen, vor allem starke Schmerzen lenken sofort die Aufmerksamkeit auf das Abdomen. Die objective Untersuchung desselben ergiebt eine schwache Auftreibung, starke Druckempfindlichkeit, vor allem in einer Regio hypogastrica. Wenn der Blutverlust ein bis zwei Liter übersteigt, so kann man das freie Blut meistens durch Percussion in den beiden Lendengegenden nachweisen, und die Resistenz ist in dieser Gegend vermehrt. Während so die Diagnose auf die innere Blutung meistens keinem Zweifel unterliegt, ist es schwerer, die Quelle derselben nachzuweisen. Häufig lenkt eine Dämpfung und vermehrte Resistenz sowie Druckempfindlichkeit in einer Regio hypogastrica

die Aufmerksamkeit auf die Genitalien hin. Die innere Untersuchung, welche bei keiner Frau in diesem Zustand zu unterlassen ist, ergiebt häufig eine weiche, nachgiebige Resistenz im Douglas mit geringer Anteposition des Uterus oder eine vermehrte Resistenz in der Gegend der Adnexe. Die Diagnose einer geplatzten Extrauterinschwangerschaft beruht dabei immer nur auf Wahrscheinlichkeit, da die Untersuchung der Adnexe in diesem Zustand nicht möglich oder die Veränderungen so unbedeutend sind, dass sie nicht nachgewiesen werden können. In vielen Fällen leitet das Ausbleiben der Regel auf den richtigen Weg; da aber Unregelmässigkeiten in der Periode nicht selten sind und da die Tubargravidität platzen kann, ehe die Regel ausgeblieben ist, so wird man diese Stütze der Diagnose häufig entbehren müssen. Immerhin bleibt bei

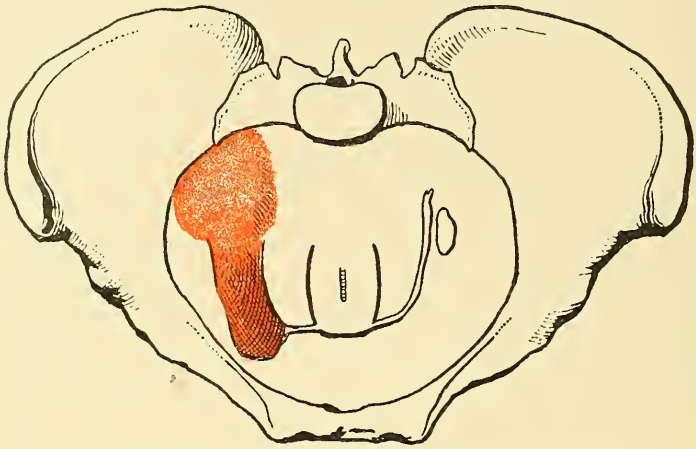

Fig. 41. Anfüllung der Tube mit Blut und Haematocele peritubaria bei Tubarschwangerschaft. P.-B. $^1/_3$.

Der uterine Tubenabschnitt ist frei, dann folgt der durch Blut ausgedehnte Theil, und um das abdominelle Ende herum liegt ein kleiner Bluterguss.

sicher nachgewiesener innerer Blutung die Tubargravidität die wahrscheinlichste Annahme. Der Abgang einer Decidua (s. pag. 88) tritt gewöhnlich erst einige Tage nach der Katastrophe ein und ist deshalb für die Diagnose nicht zu verwerthen.

Differentialdiagnose: Am leichtesten kann das Bild einer geplatzten Tubenschwangerschaft mit freier innerer Blutung verwechselt werden mit Perforationsperitonitis. Auch hierbei acuter Anfang, peritonitische Erscheinungen, Nachweis von Flüssigkeit im Abdomen und Douglasschen Raum; die Kranken sind aber weniger anaemisch, sondern bläulich livid, machen weniger den Eindruck einer Blutenden als den einer Peritonitischen und zeigen stärkere entzündliche Symptome.

Abgekapselte Blutung.

2. Abgekapselte Blutung. Häufiger als zur freien Blutung führt die Ruptur oder der Tubenabort zu Blutungen in den Fruchtsack, in die Um-

gebung der Tube oder in den Douglasschen Raum; durch Gerinnung des Blutes entstehen Tumoren, deren genaue Palpation bei der Diagnose eine Hauptrolle spielt. Das Bild wird ein verschiedenes sein, je nach der Stelle, wo das Blut sich ansammelt.

Kommt es nur zu Blutungen in die Tube hinein, so ist die Palpation des auf diese Weise veränderten Fruchtsackes wesentlich leichter als bei der ungestörten Gravidität. Die Tube wird durch das Blut ausgedehnt und

Blutungen in die Tube.

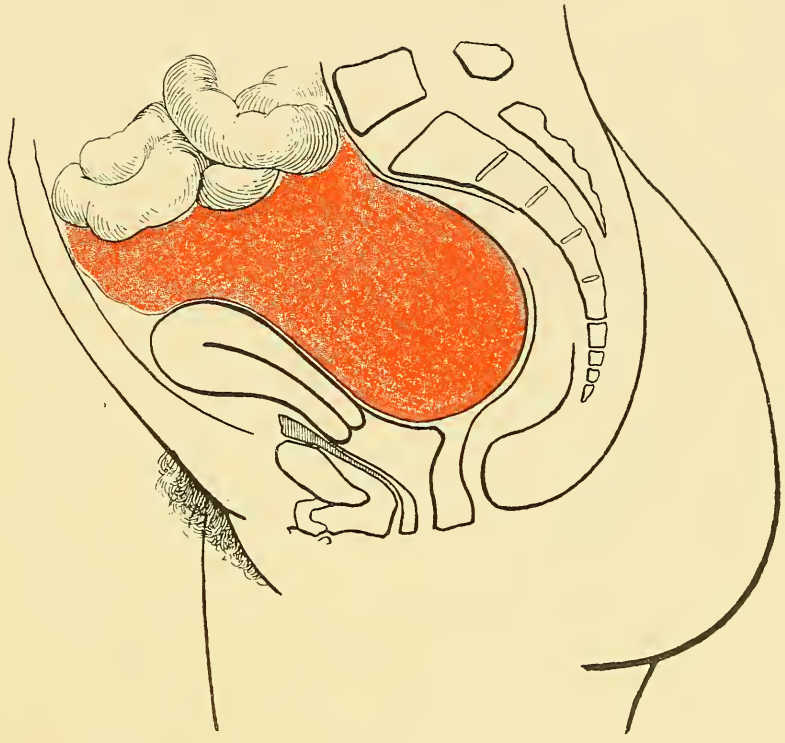

Fig. 42. Haematocele retrouterina bei geplatzter linksseitiger Tubenschwangerschaft. P.-B. $^1/_3$.

Der Bluterguss reicht über den Uterus bis an die vordere Bauchwand heran und hat oben durch die bedeckenden Darmschlingen eine sehr unregelmässige Begrenzung.

lässt Schlängelung und Gestalt deutlich erkennen. Der uterine Theil der Tube ist häufig frei von Blut und zeigt seine normale Dicke und Weichheit und setzt sich scharf gegen den mit Blut gefüllten Theil derselben ab (Fig. 41). Die Consistenz der Tube ist sehr hart nnd fest und dabei auf Druck fast schmerzlos. Verwachsungen fehlen häufig, so dass diese Tubentumoren eine gewisse Beweglichkeit haben.

Meistens treten zu den tubaren Blutungen Haemorrhagien in die Bauchhöhle dazu und führen zu Combinationen von intra- und extratubaren Blut-

Haematocele retrouterina.

tumoren. Sammelt sich das ausgeflossene Blut im Douglasschen Raum an, so entsteht die Haematocele retrouterina. Dieselbe stellt einen Tumor dar, welcher meistens den ganzen Douglas ausfüllt und das hintere Scheidengewölbe abwärts drängt; der Uterus wird anteponirt, aber nur bei sehr grossen Tumoren elevirt. Die Grösse des Tumors hängt von der Menge des ergossenen Blutes ab und bedingt wieder ihrerseits den Grad der Verschiebungen der Nachbarorgane. Handelt es sich um excessive Blutungen, so sammelt sich

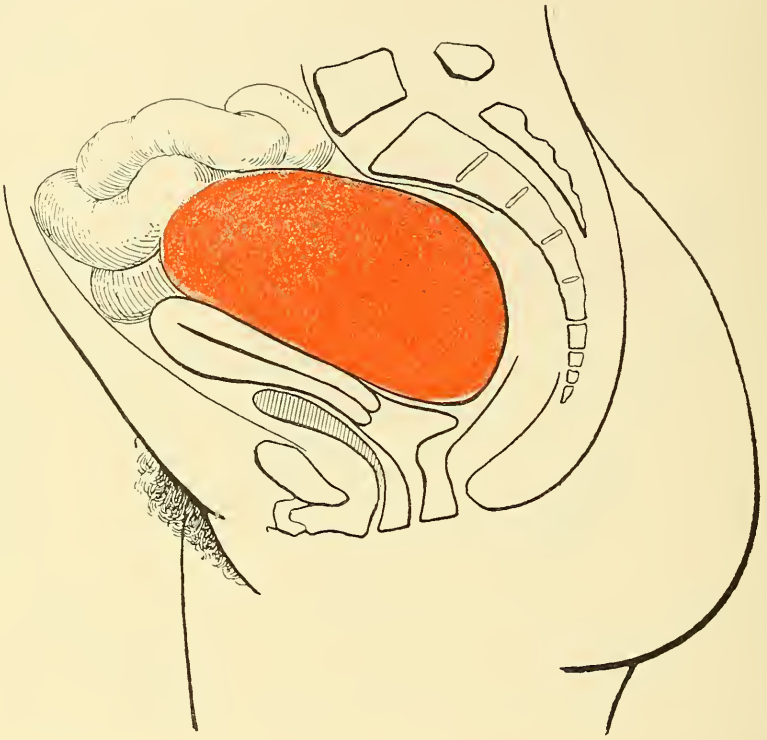

Fig. 43. Haematocele retrouterina, ca. 5 Monate alt, nach geplatzter Tubenschwangerschaft. P.-B. $^1/_3$.

Die obere Contour der Haematocele ist durch Abkapselung scharf begrenzt.

das Blut auch oberhalb des Uterus an, erreicht die vordere Bauchwand und führt zu grossen, in breiter Verbindung mit derselben stehenden Tumoren (Fig. 42). Der Mastdarm wird nach links und hinten gedrängt und spaltförmig verengert, niemals aber bei rein intraperitonealen Haematocelen schleifenförmig umgriffen. Das Dach der Haematocele wird durch Darmschlingen gebildet, welche vielfach miteinander verkleben und die obere Contour, namentlich einer frischen Haematocele, sehr unregelmässig machen; bei älteren Blutergüssen gehen die entzündlichen Erscheinungen zurück, und die obere Contour kann dadurch scharf und bestimmt werden wie bei einem Ovarialtumor (Fig. 43). Die Ver-

bindung des Blutergusses mit den Nachbarorganen muss selbstverständlich eine sehr innige werden, da das Blut sich unmittelbar an dieselben anlegt und an ihnen gerinnt; am auffälligsten ist die feste Verbindung mit der hinteren Uteruswand, während die seitliche Beckenwand namentlich bei kleineren Haematocelen nicht immer erreicht wird, so dass die palpirenden Finger zwischen ihr und dem Tumor eindringen können; daraus resultirt eine mässige Beweglichkeit solcher Tumoren mitsammt dem Uterus, welche in der Diagnose leicht irre führen kann. Einen wichtigen Factor in der Beurtheilung eines intraperitonealen Blutergusses spielt die Consistenz. Frische Haematocelen sind meistens weich und schlaff cystisch, können aber auch schon nach einigen Stunden sehr prall werden; jedenfalls ist Fluctuation meistens nachweisbar. Bald gerinnt das Blut und erzeugt eine festweiche Consistenz, welche recht oft Wechsel zwischen flüssigen und resistenteren Partieen erkennen lässt. Bei weiterer Eindickung des Blutes und bei Resorption der flüssigen Bestandtheile tritt die harte Resistenz der reactiven Zone immer deutlicher hervor, und damit geht das charakteristische Gefühl einer Haematocele verloren. Pathognomonisch geradezu für Haematocele ist der schnelle Uebergang aus der cystischen in die feste Consistenz; nur ausnahmsweise bleibt das Blut monatelang flüssig und erzeugt die Consistenz eines gleichmässig cystischen Tumors. Die Topographie der Haematocele wird unregelmässiger durch seitliche Lage des Blutergusses, wenn ein Theil des Douglasschen Raumes vorher verödet war oder die Blutung in den seitlichen Theilen desselben zur Abkapselung geführt hatte. Der Tumor liegt lateral an der hinteren Fläche des Uterus, drängt nur einen Theil des Douglasschen Raumes nach unten vor und schiebt den Uterus nach der anderen Seite.

Differentialdiagnose der Haematocele retrouterina. Die Haematocele retrouterina wird im allgemeinen zu Verwechselungen Anlass geben müssen mit allen Tumoren, welche sich retrouterin legen können, und wegen ihrer meistens ausgesprochenen cystischen Consistenz vor allem mit solchen, welche ebenfalls Flüssigkeit enthalten; es kommen in Betracht Tumoren des Ovarium, der Tube und seröse oder eiterige Peritonealexsudate (über die Unterschiede siehe die Differentialdiagnose der betreffenden Erkrankungen). Weit häufiger aber sind in der täglichen Praxis Verwechselungen mit Retroflexio uteri gravidi, nicht allein wegen des ähnlichen Befundes, sondern auch wegen gleichlautender Anamnese (Amenorrhoe, Blutungen, wehenartige Schmerzen). Die Differentialdiagnose dieser beiden Zustände hat in der Gynäkologie eine traurige Berühmtheit erlangt, weil sie in vielen Fällen Ursache zu tödtlichen Katastrophen geworden ist; wird, wie es unendlich häufig geschehen ist, die Haematocele retrouterina für eine Retroflexio uteri gravidi gehalten, so folgen zur Behebung der vermeintlichen Lageveränderung Aufrichtungsversuche, welche die Abkapselung der Haematocele sprengen und zu tödtlichen Nachblutungen führen können; ich möchte dem Arzte deshalb zu ganz besonderer Aufmerksamkeit in diesem Punkte rathen. Theoretisch ist der Unterschied zwischen beiden Zuständen sehr klar;

Differentialdiagnose der Haematocele retrouterina.

er beruht darauf, dass man bei der Haematocele retrouterina vor dem Tumor immer den ganzen Uterus, bei Retroflexio uteri gravidi nur den Cervix, und diesen in directem Uebergang in den Tumor nachweisen muss; nach diesem Zeichen muss man immer zunächst sehen und wird in charakteristischen Fällen oft mit einem Griff die richtige Diagnose stellen können; ausserordentlich häufig entstehen aber dadurch Schwierigkeiten, dass der Uterus zu nahe dem Bluterguss aufliegt, um von ihm sich abgrenzen zu lassen, oder dass der Cervix bei einer gewissen Länge für den ganzen Uterus gehalten wird, abgesehen von den Fällen, wo äussere Schwierigkeiten (dicke Bauchdecken u. s. w.) die genauere Palpation nicht zulassen. Dann müssen andere Zeichen helfen: zuweilen giebt einen Anhalt die Richtung des Cervix, welche bei Retroflexio eines nicht allzu grossen Uterus gravidus mehr von unten und vorn nach hinten und oben verläuft, während bei Anteposition des Uterus durch Haematocele retrouterina der äussere Muttermund meist gerade nach unten sieht; nur bei Resorption ändert der Cervix hier seine Stellung durch allmählich eintretende Retroversion des Uterus. In anderen Fällen gelingt es sicher, die Haematocele retrouterina zu diagnosticiren, wenn man die Tuben dicht hinter den Bauchdecken, eine meistens in verdicktem Zustand, erkennen kann. Auch der retrouterine Tumor lässt oft ganz sichere Unterschiede erkennen; der gravide Uterus ist nach allen Seiten gleichmässig rund, oft auch leicht beweglich, während der Bluterguss oben (namentlich in frischen Fällen) eine ganz unregelmässige Contour zeigt, aber auch im Becken durch unregelmässige Ausfüllung des Douglas oder Verwachsungen mit dem Becken unregelmässige Begrenzung zeigt; für die Erkennung dieser Zustände dient vor allem die Untersuchung per rectum. Die Consistenz des graviden Uterus ist viel gleichmässiger und ändert sich nicht so schnell wie bei der Haematocele retrouterina. — In letzter Linie kann auch Anamnese und Symptomenbild hinzugezogen werden: fehlt jede Störung und ist das Befinden ein normales, so ist eine Haematocele retrouterina sehr wahrscheinlich, während andererseits langdauernde Blutungen, namentlich wenn sie schon nach kurzer Amenorrhoe auftreten, oder schwere, sich zeitweilig wiederholende Unterleibskrämpfe die letztere sehr wahrscheinlich machen.

Haematocele peritubaria.

Viel häufiger führen die Blutungen aus der Tube zu Tumoren in der unmittelbaren Nachbarschaft der Tube, namentlich in der Umgebung des abdominellen Endes derselben; es entsteht die Haematocele peritubaria. Die Lage dieser Bluttumoren ist eine sehr verschiedene und richtet sich im allgemeinen nach der Lage des Tubentrichters; meistens liegen sie seitlich und hinten am Uterus, senken sich wohl auch etwas seitlich neben demselben herunter; häufig liegt der Tumor aber auch in der Höhe des Beckeneingangs, sogar auch oberhalb desselben. Bei retrovertirtem Uterus liegt der Tubentrichter in der vorderen Beckenhälfte, und so entstehen Bluttumoren vor dem Uterus. Die Grösse der Haematoc. peritub. richtet sich nach der Menge des ergossenen Blutes. Die Gestalt derselben ist im Anfang immer eine ver-

schwommene, ganz unregelmässig begrenzte, mit Ausläufern nach den verschiedensten Seiten, so dass ganz eigenartige Formen entstehen, wie man sie bei anderen Zuständen nur sehr selten sieht; nach längerem Bestand aber, namentlich wenn Organisation der peripheren Schicht eintritt, wird der Tumor runder, distincter, wie ein Ovarialtumor. Die Verbindung der Haematocele mit den Nachbarorganen, sei es Uterus, Mastdarm oder Beckenwand, ist meist eine so innige, dass sie die Organe breit umgreift; sie ist deshalb auch anfangs unbeweglich, kann aber allmählich, namentlich wenn die Verbindung mit dem Becken verschwindet, zusammen mit Uterus und Tube eine grosse Beweglichkeit erhalten. Die Consistenz einer Haematoc. peritub. ist anfangs weich und nachgiebig, später werden sie fest, aber nie sonderlich hart; auch bei ihnen

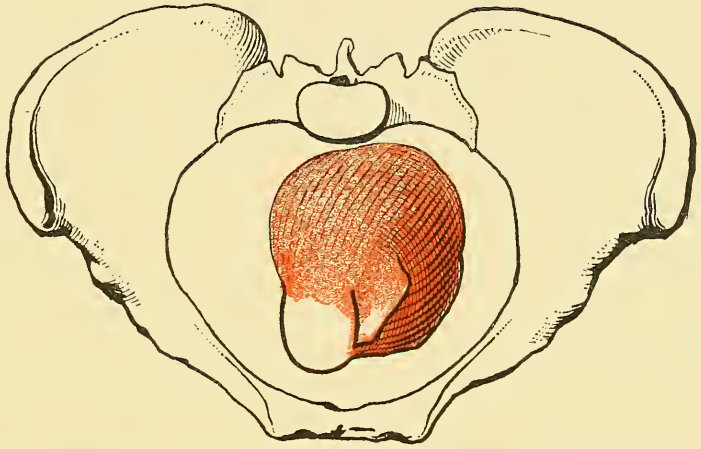

Fig. 44. Haematocele peritubaria und Blutungen in die Tube bei Tubenschwangerschaft. P.-B. $^1/_3$.

Der uterine Tubenabschnitt wenig verdickt; an ihn schliesst sich der mit Blut vollgestopfte Abschnitt der Tube an, welcher aussen in eine grosse Haematocele eintaucht, welche sich um den Tubentrichter herum gebildet hat.

kann man oft das schnelle Uebergehen aus der cystischen in die feste Consistenz beobachten; gelegentlich bleibt das Blut wohl auch längere Zeit flüssig, und so entstehen aus alten Haematocelen mit organisirter Rindenschicht Tumoren, welche selbst makroskopisch anatomisch zuweilen von Ovarialcysten nicht zu unterscheiden sind.

Am häufigsten combiniren sich Blutungen in die Tube und ausserhalb derselben, so dass ein Palpationsbefund entsteht, welcher die durch Blut ausgedehnte, sehr harte, geschlängelte Tube von dem halb geronnenen Bluterguss abgrenzen lässt; namentlich bei der Haematoc. peritub. findet man seitlich und hinten gelegene weiche Tumoren mit den oben beschriebenen Eigenschaften, in welchen die mit Blut ausgedehnte Tube eintaucht (Fig. 44). Da die Blutungen aus der Tube heraus oft in Absätzen, durch Wochen ge-

trennt, stattfinden, so kann man zuweilen Abschnitte an dem Bluterguss unterscheiden, welche entsprechend dem mehr oder weniger alten Blut verschieden hart sind.

Intraligamentäre Haematocele.

Haematome im Lig. latum sind bei Tubenschwangerschaft viel seltener, weil die meisten Tubenschwangerschaften mit Tubenabort enden: Es sind intraligamentäre Tumoren mit allen Eigenschaften des Blutergusses, ohne dass man meistens die veränderte Tube davon absetzen kann.

Die objective Untersuchung aller dieser Tumoren geht zunächst dahin, einen Bluterguss nachzuweisen; damit gewinnen wir die Wahrscheinlichkeit, dass Tubarschwangerschaft demselben zu Grunde liegt, weil andere Ursachen für intraperitoneale Haematocelen sehr selten sind. In einer Reihe von Fällen wird diese Annahme sicherer, wenn wir die durch Blut ausgedehnte Tube in den Bluterguss übergehen fühlen. Immerhin wird die Zahl dieser Fälle, welche wir allein aus der objectiven Untersuchung des Tumors als Extrauterinschwangerschaft erkennen können, nicht allzu gross sein, sondern für die Mehrzahl, wo wir zwar einen Bluterguss sicher nachweisen können oder wo der Tumor nicht einmal die Eigenschaft eines solchen mit Sicherheit erkennen lässt, wird die Diagnose der Tubarschwangerschaft unsicher. Dazu kommt noch, dass wir bei allen auf Tubarschwangerschaft verdächtigen Fällen äusserst vorsichtig untersuchen müssen, um den Tumor nicht zu zersprengen.

Objective Schwangerschaftszeichen an den Genitalien.

Für die Diagnose kommen dann zwei weitere Zeichen in Betracht, welche für Schwangerschaft sprechen, das sind Schwangerschaftsveränderungen in den Genitalien (s. pag. 64 ff.) und der Abgang der Decidua. Die Auflockerung der Scheide, der Portio vaginalis und des Uterus sowie seine Grössenzunahme sind aber Veränderungen, welche bei Tubargravidität bei weitem nicht mit der Regelmässigkeit vorkommen, wie wir sie bei intrauteriner Gravidität zu finden pflegen; namentlich bei früh unterbrochener Schwangerschaft oder bei todter Frucht fehlt häufig jede Succulenz und jede Vergrösserung des Uterus, während sie bei lebender Frucht allerdings eine grössere Rolle spielen. Da ausserdem Succulenz an der Portio, Blauverfärbung der Schleimhaut, selbst pulsirende Scheidenarterien bei allen möglichen anderen Zuständen vorkommen, so muss man auf die Verwendung aller dieser Zeichen in den ersten Monaten der Tubenschwangerschaft meistens verzichten. Veränderungen an den Brüsten treten ebenso regelmässig ein wie bei intrauter. Gravidität und können wohl gelegentlich zur Stütze der Diagnose herangezogen werden.

Abgang einer Decidua.

Eine viel bedeutendere Rolle spielt in der Diagnose der Tubenschwangerschaft der Abgang einer Decidua. Das Endometrium wandelt sich unter dem Einfluss der Schwangerschaftsfluxion sicher in eine Decidua um und wird in wenigstens zwei Dritteln aller Fälle ausgestossen; der Abgang erfolgt gewöhnlich unter starken wehenartigen Schmerzen, am häufigsten in Gestalt von zwei Membranen, welche den beiden Uteruswänden entsprechen, seltener in einzelnen Stücken. Der Arzt erhält die Decidua nicht häufig zur Untersuchung, sondern muss sich auf die Angaben der Kranken verlassen, welche aber meistens

genau auf die Beschreibung fleischartiger Massen lauten. Die Erkennung einer Haut als Decidua unterliegt keiner Schwierigkeit; nur die Frage, ob es sich um die Decidua einer Tubarschwangerschaft, eines Aborts oder einer Menstruation handelt, ist nicht immer leicht zu beantworten. Einen Abort kann man sicher ausschliessen, wenn in beiden Hälften der Haut kein Ei oder keine Lücke für dasselbe wahrnehmbar ist; die Decidua menstrualis ist dünner und wird meistens in Stücken ausgestossen; die Decidua bei Tubarschwangerschaft ist am dicksten; in vielen Fällen wird nur das Mikroskop den Zweifel entscheiden (s. mikroskopische Diagnose der aus dem Uterus ausgestossenen Häute). Der Abgang einer Decidua spricht mit Sicherheit für Extrauterinschwangerschaft, wenn Abort und Dysmenorrhoea membranacea ausgeschlossen werden können; umgekehrt spricht das sicher beobachtete Ausbleiben eines Hautabganges nicht gegen Tubarschwangerschaft, da sie im Uterus verbleiben und sich zum normalen Endometrium zurückbilden kann. Der Abgang einer Decidua tritt niemals bei einer ungestört sich weiterentwickelnden Tubarschwangerschaft ein, sondern nur im Anschluss an den Fruchttod, an Ruptur der Tube, tubaren Abort oder Blutungen in die Tube. Da aber nicht jeder Ruptur und jeder Blutung der Fruchttod zu folgen braucht, so ist der Abgang der Decidua keineswegs als ein sicheres Zeichen desselben zu bezeichnen; er deutet aber stets auf Störungen hin. Der Abgang erfolgt meist einige Stunden oder Tage nach dem Eintritt der Störung unter andauernden Blutungen.

Probeausschabung bei Graviditas extrauterina.

Die regelmässige Ausbildung einer Decidua bei Extrauterinschwangerschaft hat man sich für die Diagnose derselben zu Nutze zu machen versucht. Eine Reihe von Autoren, namentlich Wyder, schlug vor, einige Stücke der Uterusschleimhaut auszukratzen und durch mikroskopische Untersuchung die Decidua nachzuweisen. Dieses Verfahren muss aber als unzulässig bezeichnet werden, weil durch die Auskratzung Ruptur des Fruchtsacks oder Verjauchung des Blutergusses nicht selten vorgekommen ist und zum Exitus letalis geführt hat. Andererseits aber sind die mikroskopischen Befunde meistens zu zweifelhaft, um verwerthet zu werden, weil die Deciduaelemente nicht gleichmässig in der ganzen Schleimhaut vertheilt sind und weil sehr bald nach dem Fruchttod Rückbildungsvorgänge in denselben einzutreten pflegen.

Diagnose aus den Symptomen.

Auch diese Schwangerschaftsveränderungen genügen nicht immer, um einen fraglichen Tumor als das Product einer Extrauterinschwangerschaft hinzustellen, sondern recht häufig müssen wir die Symptomatologie und die Angaben der Kranken für die Diagnose heranziehen. Schwangerschaftsamenorrhoe ist fast regelmässig vorhanden, nur in einer beschränkten Zahl von Fällen pflegt sie gänzlich zu fehlen; meistens ist die Menstruation doch wenigstens einige Tage ausgeblieben, bis die ersten Störungen auftreten. Es kann aber auch schon am Tage der erwarteten Menstruation und auch schon vor demselben die Ruptur eintreten; recht häufig kehrt die Menstruation bei Extrauterinschwangerschaft zur richtigen Zeit wieder, zeichnet sich dann allerdings durch den geringen Blutabgang aus. Sobald Störungen auftreten, stellen

sich ebenfalls Blutungen von verschieden langer Dauer ein, welche die Zeit der Amenorrhoe verdecken. Man bekommt deshalb häufig keine brauchbaren Angaben; aber jede Amenorrhoe, selbst von einigen Tagen, erregt den Verdacht auf Gravidität. Die Angaben der Kranken über eine kurze Amenorrhoe mit nachfolgenden dauernden Blutungen lenken die Diagnose begreiflicherweise auf einen Abort hin, namentlich wenn sich der Abgang von „Fleischstücken" (Decidua) damit verbindet: wenn dann die objective Untersuchung nicht genau ausgeführt wird, so wird der extrauterine Fruchtsack oder die kleine Haematocele peritubaria übersehen und der Abort diagnosticirt; ein sehr folgenschwerer Irrthum, weil wegen der vermeintlichen Retention von Eitheilen die Auskratzung des Uterus folgt, welche bei bestehender Extrauterinschwangerschaft die oben geschilderten schlimmen Zustände mit Exitus letalis zur Folge haben kann. Es kann nicht dringend genug empfohlen werden, die Diagnose auf Abort in diesem Falle erst dann zu stellen, wenn die bimanuelle Untersuchung sicher das Fehlen eines extrauterinen Fruchtsackes ergeben hat. Subjective Graviditätssymptome sind bei Graviditas extrauterina viel seltener und spielen in der Diagnose keine Rolle.

Ihren eigentlichen Charakter empfängt die Anamnese aber erst, wenn Störungen im Verlauf dazu kommen, sei es Tubenabort, Ruptur des Fruchtsackes oder Absterben der Frucht. Diese Symptome bestehen in ganz plötzlich auftretenden Unterleibskrämpfen, meistens ohne, zuweilen auch nach vorhergegangenem Trauma (Untersuchung, Heben, Tanzen u. s. w). Die Kranken beschreiben dieselben als plötzlich einsetzende, schneidende Schmerzen im Unterleib, im Mastdarm mit Ohnmächten, Schwindel, Erbrechen, Blässe; sie sind meist nur von kurzer Dauer, treten nach kürzerer oder längerer Zeit in ähnlicher Weise aber wieder auf, so dass gewöhnlich mehrere Attacken zu erkennen sind, bis der Process abläuft. Als Ursache der Schmerzen müssen wir die Blutungen ansehen, welche in das Lumen der Tube oder in die Bauchhöhle hinein erfolgen. Als zweites Symptom der gestörten Graviditas extrauterina treten Blutungen nach aussen auf, welche sehr lange bis zu mehreren Monaten unaufhörlich andauern können; sie sind mässig stark, oft mit Schleim untermischt, selten mit Stücken einhergehend und schliessen sich an die oben beschriebenen Krämpfe, zuweilen auch an die einzelnen Attacken an. In den ersten Tagen der Blutung pflegt die Decidua abzugehen. Da die Anamnese für die Diagnose dadurch eine grosse Bedeutung gewinnt, will ich nicht unterlassen, einige Typen anzuführen:

Cas. 5. Frau S., 41 Jahre, verheirathet seit dem 21. Jahr, siebenmal geboren, kein Abort, letzter Partus vor sieben Jahren, stets gesund im Unterleib, letzte Regel am 24. December 1893. Am 27. Januar 1894 tüchtig getanzt, zu Hause plötzlich starke Schmerzen, Reissen im Mastdarm, Schwindel und Uebelkeit, keine Ohnmacht, Schmerzen dauern $^1/_4$ bis $^1/_2$ Stunde, wiederholen sich aber nicht. Mit dem Unterleibskrampf tritt zugleich Blutung ein, dauert schon sieben Wochen, Hautabgang nicht bemerkt. Diagnose: Haematocele peritubaria mit Blutungen in die Tube.

Cas. 6. Fräulein N., 19 Jahre, erste Regel mit 14 Jahren, regelmässig, vierwöchentlich, immer stark mit Leibschmerzen. Letzte Regel am 1. August 1894. Am 1. September geringer Blutabgang, am 10. September stärkere Blutung, dauert fünf Tage, hört dann auf, tritt nach einem Bad aber wieder ein und dauert jetzt sechs Wochen an. Nach dem Bad treten mit dem Blut zu gleicher Zeit plötzlich Leibschmerzen, Krämpfe im Unterleib, Ohnmachten, Schwindel, Uebelkeit ein. Nach vierzehn Tagen zweite Attacke genau in derselben Weise. Deciduaabgang nicht bemerkt. Diagnose: Haematocele retrouterina mit Blutungen in die Tube.

Cas. 7. Frau W., 24 Jahr, verheirathet seit vier Jahren, einmal ausgetragen geboren vor drei Jahren, seitdem krank, letzte Regel am 4. December. Mitte Januar starker Leibkrampf von $^1/_4$stündlicher Dauer ohne Blutung. Anfang Februar abermals starker Leibkrampf von $^1/_4$stündlicher Dauer, welcher sich an demselben Tage noch einigemal wiederholt. Mit dem zweiten Leibkrampf treten Blutungen ein, welche bis jetzt sieben Wochen dauern; acht Tage nach Beginn der Blutung gehen fleischige Stücke ohne Schmerzen ab. Pat. hat sich für gravida gehalten wegen abnormer Gelüste. Diagnose: Haematocele retrouterina.

Diagnose des Fruchttodes.

Für die Prognose und Behandlung der Extrauterinschwangerschaft ist es von ausschlaggebender Bedeutung, ob die Frucht noch am Leben ist oder nicht. So lange keinerlei Störungen im Verlauf der Schwangerschaft eintreten, kann man eine lebende Frucht vermuthen, namentlich wenn der Fruchtsack die oben beschriebene gleichmässig weiche Spannung hat. Viel schwieriger ist die Frage zu beantworten, wenn Störungen auftreten, welche wohl eine Unterbrechung des normalen Verlaufs bedeuten, welche aber nicht nothwendig vom Fruchttod gefolgt zu sein brauchen. Der objective Befund soll auch hier für die Unterscheidung möglichst herangezogen werden. Schwere innere Blutungen, grosse retrouterine Haematocelen deuten immer den Fruchttod an. (Man denke aber daran, dass letztere mit einem wachsenden Fruchtsack verwechselt werden können, namentlich bei gleichmässig cystischer Consistenz und bei Uebereinstimmung der Grösse derselben mit der Zeitrechnung der Schwangerschaft.) Selbst ein Wachsen des fraglichen Tumors darf man nicht für die Diagnose der lebenden Frucht heranziehen, da Nachblutungen in die Haematocele dasselbe verursacht haben können. Ist der Uterus sehr weich und vergrössert, ist die Portio vaginalis und die Vagina blau und aufgelockert, so ist eine lebende Frucht wahrscheinlich, aber nicht sicher. Pulsirende Scheidenarterien kommen bei lebender und todter Frucht vor; das Aufhören aber dieser sicher beobachteteten Erscheinung spricht mit grösster Wahrscheinlichkeit für Absterben der Frucht. Eine todte Frucht ist wahrscheinlich, wenn starke Blutungen in die Tube erfolgt sind. Der Abgang der Decidua ist, wie oben erwähnt, kein sicheres Zeichen für den Fruchttod. Eine gewisse Bedeutung beansprucht eine Veränderung an den Brüsten, d. i. das puerperale Anschwellen derselben und Aussickern von Milch, welches einige Tage nach dem Fruchttod aufzutreten pflegt; bei der Unsicherheit aller Schwangerschaftsveränderungen an den Brüsten ist aber auch hierbei Vorsicht geboten. Wo alle Zeichen für die Diagnose im Stich lassen, bleibt nichts weiter übrig, als durch fortgesetzte Beobachtung ein weiteres gleichmässiges Wachsthum oder eine Verkleinerung des Fruchtsacks nachzuweisen. Mit der Verwerthung der oben erwähnten Symptome, welche

wohl stets Störungen anzeigen, für die Diagnose des Fruchttodes muss man sehr vorsichtig sein, da sie denselben sämtlich nicht sicher anzeigen. Krampfanfälle, Ohnmachten kommen auch bei weiterlebender Frucht vor. Am meisten Werth möchte ich auf lang andauernde uterine Blutungen legen, welche ich bei lebender Frucht niemals beobachtet habe; andererseits können sie aber bei todter Frucht fehlen.

Um die Schwierigkeiten der Diagnose auf das Leben der Frucht zu zeigen, führe ich folgende Fälle an:

Cas. 8. Frau S. Uterus vergrössert und weich, liegt sinistro-anteponirt. Vagina etwas aufgelockert, leicht bläulich. Rechts hinter dem Uterus, in der Höhe des Beckeneingangs liegt ein gut faustgrosser Tumor, in welchen die Tube übergeht. Dieselbe ist in ihrer äusseren Hälfte verdickt, während das uterine Ende ziemlich normal zu sein scheint. Die Consisenz ist prall cystisch, am unteren Pol etwas härter; Pulsiren der Scheidenarterien. Anamnese: Letzte Menstruation Januar 1894. Am 26. März traten mässige Blutungen auf, welche mit Unterbrechungen bis jetzt andauern. Kein Deciduaabgang, keine Krämpfe, keine Ohnmachten; Uebelkeiten dauern auch jetzt noch an. Vom Hausarzt ist bis in die letzte Zeit ein gleichmässiges Wachsthum beobachtet. Die Laparatomie ergab keine lebende Frucht, sondern eine Haematocele peritubaria, in welche die durch Blut ausgedehnte Tube einmündet.

Cas. 9. Frau H. Introitus leicht bläulich, Vagina und Port. vag. etwas succulent, Uterus gross, nicht weich. Links und hinten von ihm ein faustgrosser, runder Tumor, welcher mit der linken Seitenkante und Hinterfläche des Uterus breit verwachsen ist. Consistenz ist deutlich fluctuirend, mässig gespannt, keine Blutgerinnsel in demselben fühlbar. Die Anamnese ergab, dass die letzte Regel am 18. December 1893 eingetreten war. Seitdem mehrfache unregelmässige Blutungen von kurzer Dauer, mehrfache Ohnmachten, aber keine deutlichen Krämpfe. Die Diagnose wurde auf Tubargravidität mit lebender Frucht gestellt, weil der Fruchtsack in seiner Grösse der Zeit der Schwangerschaft entspricht, weil er eine mässig elastische Spannung hat und rund ist, weil der Uterus 9 cm lang ist und die Vagina hochgradige Auflockerung zeigt. Die Laparatomie ergab eine Haematocele.

Diagnose in der zweiten Hälfte.

Die **Diagnose auf Extrauterinschwangerschaft in der zweiten Hälfte** ist zweifellos viel leichter zu stellen; ihr Grundsatz liegt darin, das Kind ausserhalb des Uterus nachzuweisen. Man beginne stets damit, das Kind aufzusuchen; da dasselbe meistens im Fruchtsack liegt, so hängt die Deutlichkeit, mit welcher wir die Kindstheile erkennen können, von der Dicke der Wand desselben ab; mitunter erkennt man sie sehr deutlich durch die dünnen Wandungen des Fruchtsacks; am allerleichtesten wohl, wenn das Kind aus dem Fruchtsack ausgetreten und frei in der Bauchhöhle unmittelbar hinter den Bauchdecken liegt. Schwerer ist das Kind zu erkennen, wenn es im intraligamentären Fruchtsack liegt, aber auch hier ist es meist noch deutlicher als bei intrauteriner Gravidität zu tasten; besonders leicht sind Kindstheile zu erkennen, welche im Douglasschen Raum liegen; Nähte, Fontanellen, sowie Knittern der Kopfknochen sind oft mit grosser Deutlichkeit zu erkennen. Der Nachweis des Kindes wird durch den Tod und die demselben folgenden Veränderungen sehr erschwert. Zunächst werden die Kindstheile so weich, dass sie schwer durchfühlbar sind; treten dann später Verkalkungen in den äusseren Schichten des Kindes oder in den Eihäuten ein

(Lithopaedion und Lithokelyphopaedion), so ist der Nachweis eines Tumors natürlich leichter, aber die Erkennung eines Kindes ist nur in den seltensten Fällen noch möglich; treten Verjauchungen im Fruchtsack mit Perforation in Nachbarorgane ein, so macht sich das Kind durch abgehende Knochentheile bemerkbar, welche durch die Blase, Darm, Nabel, Bauchdecken eliminirt werden. Neben der Palpation des Kindes sind natürlich Fötaltöne und Fötalbewegungen ebenfalls verwerthbar; letztere zeichnen sich durch grosse Deutlichkeit und Schmerzhaftigkeit aus. Am schwersten dürfte es sein, das Kind bei intraligamentärer Entwickelung des Fruchtsackes und vor längerer Zeit eingetretenem Tode nachzuweisen. Vielleicht wird es bei weiterer Vervollkommnung der Technik gelingen, mit Hilfe der Röntgenstrahlen das Kind nachzuweisen.

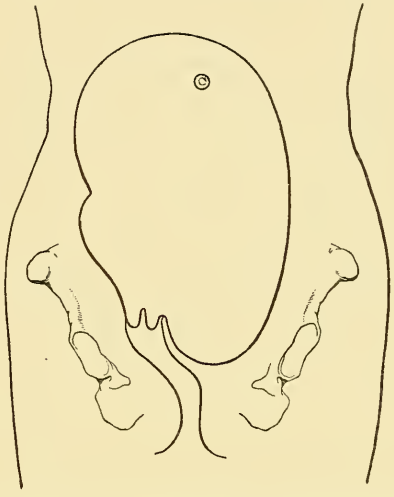

Fig. 45. Linksseitige intraligamentäre Tubenschwangerschaft im zehnten Monat.

Cystischer Tumor. Portio vaginalis rechts an der Beckenwand; Fundus uteri an der rechten Kante des Tumors abzusetzen; links neben dem Cervix liegt auf dem Scheidengewölbe der Kopf; Nähte und Pergamentknittern deutlich. P.-B. $^1/_6$.

Wenn ein Kind sicher nachgewiesen ist, so ist dann weiter zu entscheiden, ob es im Uterus liegt oder neben demselben; man muss neben dem Kinde oder neben dem Fruchtsack den Uterus abzutasten suchen: das wird im allgemeinen von der Lage des Fruchtsacks zum Uterus abhängen. Ist der Fruchtsack gestielt und ist der uterine Theil der Tube frei geblieben, so kann man den Uterus meist leicht abgrenzen, selbst wenn der Fruchtsack durch Adhäsionen mit ihm verwachsen ist: Schwierigkeiten entstehen aber bei intraligamentärer Entwickelung des Fruchtsackes, weil derselbe dann zwischen den Platten so weit an den Uterus heranwachsen und gelegentlich sich auch wohl in die Muskulatur der Uteruswand derartig hineindrängen kann, dass ebenso wie bei jedem anderen intraligamentären Tumor die Abgrenzung des

Uterus unsicher wird (Fig. 45). Die Abtastung des Uterus wird weiter von seiner Lage zum Fruchtsack abhängen. Bei gestielter Entwickelung findet man ihn zuweilen vorn hinter den Bauchdecken und kann dann den Zusammenhang mit dem Fruchtsacke gut erkennen (Fig. 46); am häufigsten liegt er aber retrovertirt und ist dann noch vom Mastdarm aus gut abgrenzbar. Bei intraligamentärer Entwickelung liegt der Uterus meist seitlich und vorne und ist durch das Wachsthum des Fruchtsackes aus dem Becken herausgehoben. Eine genaue Untersuchung in Narkose ist für die topographische Feststellung dieser Verhältnisse durchaus nothwendig; man hüte sich aber, zu energisch zu untersuchen oder den Uterus mit der Kugelzange zu dislociren, da sonst Rupturen des Fruchtsackes eintreten könnten. Der Gebrauch der Sonde zur Auffindung

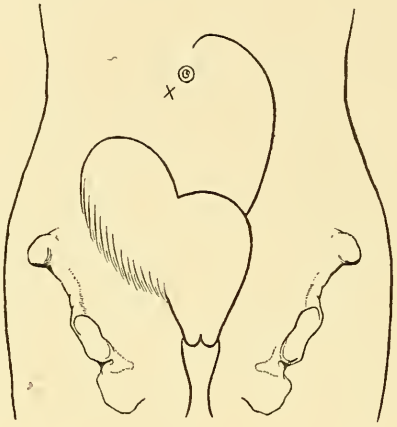

Fig. 46. Rechtsseitige gestielte Tubenschwangerschaft im zehnten Monat mit lebendem Kinde. P.-B. $^1/_6$.

Uterus liegt anteponirt, gross und weich; an seine rechte Kante schliesst sich eine deutlich abgrenzbare Resistenz an (Placenta), welche nach unten diffus wird. Links ist der Rücken des Kindes sehr deutlich; X ist die Stelle der kleinen Theile.

des Uterus ist ebenfalls möglichst zu unterlassen. Zuweilen kann man wohl im Fruchtsack die Placenta als eine umschriebene feste Resistenz nachweisen (Fig. 46).

Eine weitere Stütze erhält die Diagnose der Extrauterinschwangerschaft, namentlich anderen Tumoren gegenüber, durch die Schwangerschaftsveränderung am Uterus. Derselbe ist in der zweiten Hälfte der Gravidität ausnahmslos deutlich in allen Durchmessern vergrössert, bei intraligamentärer Entwickelung ausserdem oft stark in die Länge gezogen, seine Consistenz ist bei lebendem Kinde sehr weich; ferner ist die Vagina blau und succulent. Nach dem Tode des Kindes gehen diese Erscheinungen zurück, lassen sich aber meistens noch lange Zeit nachher nachweisen. In den Brüsten entwickeln sich dieselben Zustände, wie bei uteriner Schwangerschaft: nach dem Tode des Kindes treten die puerperalen Veränderungen in denselben auf.

Für die Fälle, wo der Palpationsbefund für eine sichere Diagnose nicht ausreicht, können wir aus der Anamnese und Symptomatologie noch einige Punkte für dieselbe verwerthen. Die Angabe der Amenorrhoe ist auch hier unsicher, weil sie durch wiedergekehrte Menstruationen und unregelmässige Blutungen häufig verdeckt wird; in den meisten Fällen ist sie aber für kürzere Zeit wenigstens nachweisbar. Dafür treten die Kindsbewegungen als neues Moment hinzu, welche durch ihre grosse Energie und starke Schmerzhaftigkeit sogar schon den Verdacht auf extrauterine Lage des Kindes erwecken können. Die subjectiven Graviditätssymptome sind zu unsicher und fehlen oft ganz. Ist das Kind längere Zeit abgestorben, so treten die Menstruationen wieder ein, und als einzige anamnestische Angabe bei solchen weiterbestehenden Extrauterinschwangerschaften hört man dann, dass vor längere Zeit eine Schwangerschaft bestanden habe oder vermuthet sei, welche nicht zur Geburt geführt habe.

Cas. 10. Frau B., 37 Jahr. Erste Regel mit 12 Jahren, immer regelmässig, schmerzhaft. Verheirathet mit 16 Jahren, danach Zeichen einer gonorrhoischen Infection. Nach zweijähriger Ehe 1877 Abort im dritten Monat, danach steril. Im September 1885 blieben die Menses aus, nach fünf Monaten traten Kindsbewegungen ein, welche stets sehr starke Schmerzen verursacht haben; im achten Monat hörten dieselben plötzlich auf; im neunten Monat ging unter Schmerzen und etwas Blut ein schwammartiges Gebilde ab (Decidua?). In der ganzen Gravidität Schmerzen, aber keine Peritoniten, keine Blutungen, keine Krampfanfälle. Bald darauf begannen wieder die Menses, welche seitdem regelmässig alle drei bis vier Wochen auftreten. — Der Tumor, welchen Pat. selbst im Unterleibe fühlte, soll sich in den ersten fünf Jahren wesentlich verkleinert haben, seitdem stationär geblieben sein. Pat. klagt über Schmerzen in der Nabelgegend und vermehrten Urindrang.

St. praes. Unterbauchgegend ist vorgewölbt durch einen flachen Tumor, dessen obere Grenze der Nabel und dessen seitliche Grenzen handbreit von der Mittellinie liegen; Beweglichkeit in allen Richtungen sehr beschränkt. Consistenz ist sehr hart, an einigen Stellen steinhart. Port. vag. in der Führungslinie: Uterus liegt in Retroversion hinter dem Tumor, 7 cm lang, der Tumor ist vom vorderen Scheidengewölbe aus fühlbar; er endet hier mit einem winkligen Vorsprung von sehr harter Consistenz. Uterus ist in der Narkose durch Zug mit der Kugelzange gut an dem Tumor beweglich; Verbindung zwischen beiden ist nirgends nachweisbar. Ein Versuch mit Röntgenstrahlen misslingt.

Der objective Befund liess keinen Gedanken an Extrauterinschwangerschaft aufkommen, da der Tumor von einem Kinde nichts mehr erkennen liess, dagegen war die Anamnese geradezu beweisend; ohne dieselbe wäre die Diagnose nicht möglich gewesen, sondern wahrscheinlich auf ein subseröses Fibroid gestellt worden; in dem Kleinerwerden des Tumors konnte man wohl eine Bestätigung für die Annahme der Lithopaedionbildung erblicken.

Die Laparatomie bestätigte die Diagnose; an dem exstirpirten Tumor, welcher frei in Netzadhäsionen lag, liessen sich auch jetzt noch schwer, aber doch sicher Kindstheile erkennen; der nach unten gekehrte spitze Vorsprung war die verkalkte Placenta.

Wichtiger für die Diagnose, namentlich gegenüber der intrauterinen Gravidität, sind die Störungen im Verlauf derselben, welche in unregelmässigen, meist kurz dauernden Blutungen, Attacken von Unterleibskrämpfen oder mehr oder weniger schweren Peritoniten bestehen; es gehört zur grössten Seltenheit, dass die Extrauterinschwangerschaft die zweite Hälfte erreicht, ohne solche Störungen verursacht zu haben. Die Diagnose des Fruchttodes ist naturgemäss

viel leichter als in der ersten Hälfte; er beruht wie bei der intrauterinen Gravidität darauf, dass man keine Herztöne hört, dass die Fötaltheile unsicher palpirbar werden, der Leib nicht weiter wächst, die Brüste abnehmen; auch die Angabe der Kranken, dass die Kindsbewegungen plötzlich aufgehört haben — oft mit einem Schüttelfroste —, deuten auf den Fruchttod hin.

Seltenere Formen der Graviditas extrauterina. Im ganzen wird man sich mit der allgemeinen Diagnose der Extrauterinschwangerschaft begnügen müssen und wegen der Häufigkeit immer eine Tubarschwangerschaft annehmen können. Nur unter besonders günstigen Verhältnissen gelingt es, eine andere Art derselben an der Lebenden zu diagnosticiren; am leichtesten noch in den ersten Monaten der Schwangerschaft, ehe der Fruchtsack durch allgemeine Verwachsungen seine charakteristische Topographie verloren hat.

Graviditas ovarialis.

Die Graviditas ovarialis wird man vermuthen können, wenn bei sicher nachgewiesener Schwangerschaft der Fruchtsack den Befund eines Ovarialtumors darbietet, d. h. wenn das Lig. ovarii auf denselben übergeht und die Tube sich in ihrem ganzen Verlauf von demselben abgrenzen lässt.

Graviditas interstitialis.

Die Graviditas interstitialis wird man vermuthen können, wenn der Fruchtsack in breiter Verbindung mit dem Uterushorn sich befindet und wenn es gelingt, das Lig. rotundum nach aussen von demselben zu palpiren.

Gravidität im rudimentären Nebenhorn.

Die Gravidität im rudimentären Nebenhorn bietet sehr verschiedene Palpationsbefunde, je nachdem das Ei sich im lateralen Theil desselben oder in der Nähe des Uterus entwickelt hat. Im ersten Fall wird der Tumor sich sehr deutlich vom Uterus abgrenzen lassen und im ganzen den Befund eines langgestielten Ovarialtumors darbieten, dessen Consistenz weicher oder härter ist, je nachdem das Kind lebend oder todt ist. Hat das Ei sich im uterinen Theil des rudimentären Horns implantirt, so verhält der Fruchtsack sich ähnlich wie ein subseröses Myom: die Schwangerschaftsamenorrhoe ist für die Diagnose deshalb meistens nothwendig. Das Lig. rotundum wird immer nach aussen von dem Fruchtsack gefunden werden. Um die Schwierigkeiten der Diagnose einer solchen Schwangerschaft zu zeigen, führe ich folgenden Fall an:

Cas. 11. Bei Frau W. findet sich ein schwach mannskopfgrosser Tumor, rund, sehr hart und fest, welcher in Narkose einen mässigen Grad von Beweglichkeit zeigt; der Uterus lässt sich links davon abgrenzen, 7 cm lang; die linken Adnexe normal, die rechten nicht zu fühlen. Keine Auflockerung und Verfärbung der Vagina. Nach dem objectiven Befund musste die Diagnose auf einen rechtsseitigen Ovarialtumor (Dermoid) gestellt werden; die Anamnese war aber für eine Extrauterinschwangerschaft geradezu beweisend. Es handelt sich um eine junge Frau von 28 Jahren, welche seit $1^1/_2$ Jahr verheirathet war und am 10. April 1894 ihre letzte Menstruation hatte. Am 11. Februar 1895 gingen zwei Fleischstücke ab, länglich, platt, 4—5 cm lang. Danach vier Wochen lang Abgang von blutigem Schleim, dann wieder Anemorrhoe bis jetzt (Anfang Mai). Am 17. September deutlich Kindsbewegungen, welche drei Wochen dauerten. Schwellungen der Brüste und Abgang von Milch nach dem vermeintlichen Tode der Frucht. Seit Januar soll der Leib kleiner geworden sein. Diese Anamnese liess mit aller Bestimmtheit eine Schwangerschaft annehmen, welche man nach dem objectiven Befund mit Wahrscheinlichkeit als eine im lateralsten Theil der Tube entwickelte hinstellen konnte,

wenn auch die Festigkeit und Beweglichkeit des Fruchtsacks damit nicht stimmte. Die Laparatomie ergab einen fast mannskopfgrossen Fruchtsack im lateralsten Theil des rechten Nebenhorns, von dessen äusserer Fläche die rechten Adnexe und das Lig. rot. abgingen. Die Verbindung des Fruchtsacks mit dem ausgebildeten Uterus war dünn, muskulös, ohne Höhle. Die Frucht befand sich im Zustand der Maceration.

Differentialdiagnose der Extrauterinschwangerschaft. Die Extrauterinschwangerschaft kann mit allen neben dem Uterus gelegenen Genitaltumoren verwechselt werden, am häufigsten mit Retentionstumoren der Tube und Ovarialtumoren (über die Unterschiede s. diese). Differentialdiagnose.

Eine besondere Bedeutung beansprucht die Differentialdiagnose gegen die intrauterine Gravidität. Es handelt sich in diesen Fällen um Graviditäten, welche durch die Anamnese und objective Zeichen ausser allem Zweifel sind, wo aber besondere Verhältnisse die Entscheidung schwer machen, ob es sich um eine intrauterine oder extrauterine Entwickelung der Frucht handelt. Eine Aehnlichkeit der Befunde kann natürlich nur dann bestehen, wenn das Ei sich in unmittelbarer Nähe des Uterus einbettet oder durch intraligamentäre Entwickelung an den Uterus herangewachsen ist. Häufiger passirt es, dass eine intrauterine Schwangerschaft für eine extrauterine gehalten wird, als umgekehrt. Ein Verdacht auf Extrauteringravidität entsteht häufig schon im zweiten oder dritten Monat, wenn die Portio vaginalis nicht in die Mitte, sondern excentrisch in den fraglichen Tumor übergeht, weil man dann leicht den Theil desselben, welcher die Fortsetzung der Portio vaginalis darstellt, für den Uterus und den übrigen Theil für einen eng anliegenden extrauterinen Fruchtsack hält; erleichtert wird dieser Irrthum, wenn Unterschiede in der Consistenz bestehen, namentlich wenn ersterer Abschnitt härter ist oder wenn durch Torsionen oder Flexionen das Corpus uteri stark abgeknickt neben dem Cervix liegt. Man schützt sich vor diesem Irrthum durch den Ausgleich einer etwa bestehenden Lageveränderung, um besser den Uebergang der Portio in das Corpus verfolgen zu können, oder man sucht durch Emporgehen an der Seitenfläche des Cervix den Zusammenhang desselben mit dem Corpus uteri festzustellen oder andererseits durch wiederholte Untersuchungen und Beobachtung des Consistenzwechsels, durch Palpiren der Ligg. rotunda und Ovarien, deren Abgang von den beiden Seiten des Tumors sicher für einen Uterus gravidus spricht. Im vierten bis sechsten Monat entstehen für die Beurtheilung dieser Frage neue Schwierigkeiten durch die starke Erweichung des unteren Uterinsegments; in Folge derselben kann das gravide Corpus uteri sich gegen den Cervix abknicken und sich seitlich oder hinter ihn legen. Man hält dann den Cervix, dessen oberes Ende man durch die weiche Uteruswand hindurchtasten kann, namentlich wenn er verlängert und hart ist, für den ganzen Uterus und das daneben liegende Corpus für den extrauterinen Fruchtsack. Dieser Irrthum ist ausserordentlich häufig und ist schon recht oft erst während der Laparatomie, welche zur Exstirpation der vermeintlichen Extrauterinschwangerschaft unternommen wurde, erkannt worden. Man kann sich am sichersten vor

dieser Verwechselung durch Untersuchung in Chloroformnarkose schützen; dabei lagert man das Corpus in die Mittellinie und kann dann sicherer, namentlich wenn man an den Seitenkanten in die Höhe tastet, den Uebergang der Portio erkennen. Ein gutes Mittel ist es ferner, wenn man die beiden untersuchenden Finger stark spreizt, die Portio zwischen die beiden Finger nimmt und von oben her einen Kindestheil, am besten das Köpfchen, zwischen dieselben drängt; dann kann man meist leicht entscheiden, ob es im unteren Uterinsegment liegt oder daneben. Das Aufsuchen der Ligg. rotunda und der Ovarien sichert auch hier häufig die Diagnose. Die Anamnese kann sehr werthvollen Aufschluss geben, insofern als ein ungestörter Verlauf der Gravidität bis in diese Zeit für den intrauterinen Sitz, die oben erwähnten Störungen für den extrauterinen sprechen. In den späteren Monaten wird die Verwechselung seltener, weil es immer sicherer gelingt, den Uterus von dem Fruchtsack abzugrenzen; nur bei intraligamentärer Entwickelung kann die Verbindung beider eine so innige sein, dass man den Uterus nicht mehr absetzen kann. In besonders glücklichen Fällen kann man durch den Verlauf der Ligg. rotunda die Diagnose stellen: sonst wird es schliesslich darauf hinauskommen, nachzuweisen, ob der Uterus leer ist. Ein vorsichtiger Gebrauch der Sonde, namentlich bei abgestorbener Frucht, ist erlaubt: sie wird den Uterus bei intraligamentärer Gravidität wohl als verlängert, aber doch leer erkennen lassen. Die Schwierigkeiten der Diagnose zeigt folgender Fall:

Cas. 12. Frau W. glaubt seit dem September 1887 schwanger zu sein. Im October 1888 fand man das Abdomen von einer Form und Ausdehnung, wie in den letzten Monaten einer Schwangerschaft. Der im Abdomen gut abgrenzbare Tumor zeigte ungefähr die Form des graviden Uterus, war von gleichmässig glatter Oberfläche und reichte bis über den Nabel nach oben. Bei der Vaginaluntersuchung fand sich, dass der Tumor bis in den Beckeneingang hineinragte, und hier war der Schädel deutlich zu fühlen. Der Cervix uteri stand im hinteren linken Quadranten und liess sich nur eine kleine Strecke abgrenzen. Die Anamnese ergab Amenorrhoe seit September 1887 und im Verlauf der Schwangerschaft mehrfach unregelmässige Blutungen, zweimal schwere Peritonitis, keinen Deciduaabgang und Aufhören der Kindsbewegungen im Juni 1888 unter Schüttelfrösten und abermaliger Peritonitis. Die Diagnose schwankte zwischen Missed labour und Extrauterinschwangerschaft mit intraligamenter Entwickelung; die Anamnese sprach für letztere, der Befund für erstere. Es wurde versucht, die Leerheit des Uterus nachzuweisen. Mit der Sonde gelang es nicht sicher; sie ergab 10,5 cm Länge; deshalb wurde der Cervix mit Laminaria dilatirt, und trotzdem gelang es auch jetzt nur, mit dem Finger bis zum Orificium internum hinaufzureichen: aber man konnte jetzt sicher erkennen, dass der Cervix ganz getrennt neben dem Fruchtsack verlief. Die Laparatomie ergab eine intraligamentäre, rechtsseitige Tubenschwangerschaft.

Die anatomische Diagnose der Schwangerschaft.

Die Diagnose der Schwangerschaft lässt sich aus dem klinischen Befund, aber auch aus anatomischen, makroskopischen und mikroskopischen Präparaten stellen. Es handelt sich hierbei einmal um die Erkenntniss der Schwangerschaftsproducte, um kindliche Theile, und zweitens

um die durch die Schwangerschaft veränderten Gewebe, um materne Theile. Aus jedem für sich oder aus beiden zusammen lässt sich die Diagnose stellen.

Was die **makroskopische** Untersuchung der Schwangerschaftsproducte anlangt, so wird ein in toto abgegangenes Ovulum durch die das Ei umgebenden Zotten, durch den in demselben liegenden, durchscheinenden Embryo oder den Resten desselben, wenn nach Absterben und Resorption nur Theile, oft nur Nabelschnurreste zurückgeblieben sind, erkannt werden. In den ersten 1—$1^1/_2$ Monaten geht das Ei meist frei, ohne umgebende Hüllen ab; hier und da haften vielleicht an den Zottenspitzen kleine Partikel von der Decidua serotina, mit der die Zotten verklebt waren. An den aus dem Uterus ausgestossenen Ovulis der späteren Monate (vom dritten Monat an) sind neben den kindlichen Theilen (den Zotten, den Eihüllen: Chorion, Amnion, und dem Embryo oder den Resten desselben selbst) mütterliche Theile, die das Ovulum überziehende Decidua reflexa, die Decidua serotina, oft auch die gelöste Vera nachweisbar. Makroskopisch erscheint die Decidua reflexa, d. h. der das Ovulum überziehende Theil der Uterusschleimhaut gewöhnlich glatt, je nach dem längere oder kürzere Zeit vorher erfolgten Absterben der Frucht blutig, gelblichweiss verfärbt (Fett, Fibrin); hier und da grosse flache Grübchen, den erweiterten und veränderten Oeffnungen der Uterusdrüsen entsprechend. Die glatte, das Ei überziehende Schleimhaut der Reflexa geht an der Umschlagsstelle auf die ebenfalls glatte Vera über. Die Decidua vera zeigt an der, dem Ovulum, d. h. der Uterinhöhle zugewandten Seite (der Innenseite der Vera) seichte Furchungen und deutlich die Uterindrüsenöffnungen; letztere sind fein, stecknadelspitzengross, oder je nach der nicht überall gleichmässigen Dehnung der Uterusschleimhaut ausgezogen, erweitert. Das Aussehen der Vera ist oft siebförmig (membrana cribrosa). Die der Uteruswand zugekehrte Seite der Vera (die Aussenseite) ist zottig durch die hervorragenden abgelösten, von der Uteruswand abgerissenen Schleimhautpartikel. — Die Decidua vera kann das ausgestossene, von der Reflexa umschlossene Ei wie ein Mantel völlig umgeben, so dass man an demselben die Abrissstelle der Vera am orif. int. nachweisen kann — oder es können nur kleinere Partikel der Vera an der Umschlagstelle zur Reflexa am Ei haften. Die Decidua serotina ist am ausgestossenen Ei zusammengedrückt und etwas ausgezogen, stellt das sogenannte „Spitzende" des Abortes dar. — Die bei völlig erhaltenem Ei makroskopisch leichter erkennbaren Theile erhalten ein anderes Aussehen, wenn der Inhalt des Ovulums vor der eigentlichen Ausstossung entleert war. Man erhält dann Blutcoagula gemischt mit Zotten, Eihautresten, Deciduapartikeln, die sogenannten Molen, Blutmolen. Die Diagnose wird makroskopisch durch den Nachweis eines dieser Theile gesichert, zugleich hierdurch der Abort von ausgestossenen Schleimpolypen oder Myomen unterschieden. — Ferner lässt sich die makroskopische Diagnose der Schwangerschaft aus abgegangenen Häuten, die durch ihre zottige Aussenseite, ihre siebförmig erscheinende Innenseite als Decidua (vera) erkannt werden, feststellen; an welchem Ort freilich die Gravidität statthatte, lässt sich an der abgegangenen

Makroskopische Untersuchung: kindliche Theile (Zotten).

mütterliche Theile:

Reflexa.

Vera.

Serotina.

Decidua nicht sicher sagen, da auch bei Graviditas extrauterina, z. B. bei Graviditas tubaria, eine Decidua ausgestossen werden kann. — Ebenso lassen sich makroskopisch abgerissene und abgestossene (oder entfernte) Zottenpartieen durch den Nachweis der Zotten direct verwerthen.

Die makroskopische Diagnose der Gravidität wird also aus kindlichen Theilen — Zotten, Eihäuten, dem Embryo oder dessen Resten — oder aus den durch die Gravidität bedingten mütterlichen Gewebsveränderungen (vor allem aus der Decidua) gestellt werden. —

Es giebt Bildungen der Uterinschleimhaut und der Muskulatur, die durch ihr zottiges Aussehen den Placentarzotten gleichen, so dass doch ein Irrthum bei der makroksopischen Betrachtung unterlaufen kann. — Zerrissene, nekrotische Myome, Schleimhautpolypen, die allmählich durch Uteruscontraction unter Blutungen ausgestossen werden, Blutgerinnsel täuschen gelegentlich makroskopisch Schwangerschaftsproducte oder Schwangerschaftsveränderungen vor. Eine Differentialdiagnose kann makroskopisch allein nicht immer sicher gestellt werden. Hier tritt die mikroskopische Untersuchung entscheidend ein: sie ergiebt den Beweis für eine bestehende oder vorangegangene Gravidität oder für pathologische Affectionen. —

Mikroskopische Untersuchung:

Die **mikroskopische** Untersuchung hat ebenso wie die makroskopische das Erkennen der Schwangerschaftsproducte, der kindlichen Theile, wie die durch die Schwangerschaft erzeugten Gewebsveränderungen im mütterlichen Organismus in Betracht zu ziehen. Es handelt sich in letzterem Fall wesentlich, wenn nicht ausschliesslich um den Nachweis der Veränderungen der Uterusschleimhaut. — Was die kindlichen Theile anlangt, so sind es vor allem die Chorionzotten, die zur mikroskopischen Diagnose verwandt werden: betrachten wir sie in erster Linie. Die Chorionzotten tragen die Gefässe des Kindes, sie zeigen im mikroskopischen Präparat ein bindegewebiges Stroma, dessen Zellen rundlich oder spindelförmig, auch sternförmig, mit Ausläufern untereinander in Verbindung stehen. Die Zwischensubstanz ist mucinhaltig (Schleimgewebe). Das Stroma ist ähnlich dem des Nabelstranges. In diesem Gewebe liegen die Gefässe; an den grösseren Zottenästen sind die Arterien deutlich durch die muskulösen Wandungen von den Venen zu unterscheiden; an den kleineren Verzweigungen der Zotten sind die Gefässe als Capillaren nur von Endothel umgeben, bilden feine Gefässschlingen. Oft treten die Capillaren dicht an den epithelialen Ueberzug der Zotten, ihn leicht vorstülpend. — An den grösseren Stämmen der Zotten (bei älteren Früchten) nimmt das Schleimgewebe hier und da auch das Aussehen des streifigen Bindegewebes an. — Die Zotten tragen einen zweifachen Epithelsaum: einen direct dem Zottengewebe aufliegenden, oft scheinbar nicht an der Oberfläche, sondern gleichsam ins Stroma etwas hineingedrückt, aus grossen, mit rundlichem Kern versehenen Zellen bestehend. Dieses stellt das Ektoderm. den ursprünglichen Uebergang der Zotten, dar, ist also kindlichen Ursprungs (Langshans' Zellenschicht). Diese Schicht ist an Zotten, die Eiern aus den ersten

Kindliche Theile: Chorionzotten.

Chorionepithel.

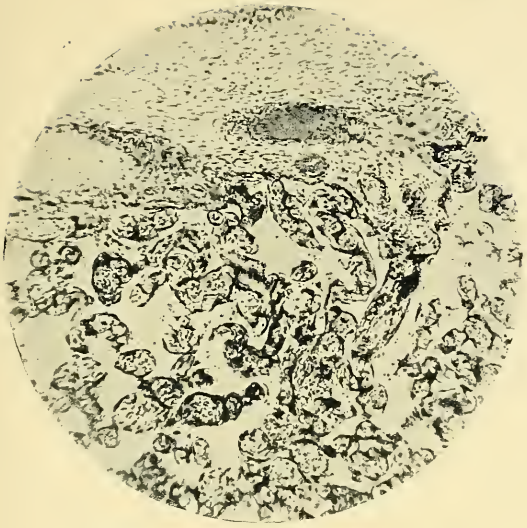

Fig. 47. Placenta am Ende der Gravidität.

Oben Schlussplatte des Chorion mit grossen kindlichen Gefässen. Darunter längs- und quergetroffene Chorionzotten, zwischen welchen der mit mütterlichem Blut gefüllte intervillöse Raum liegt.

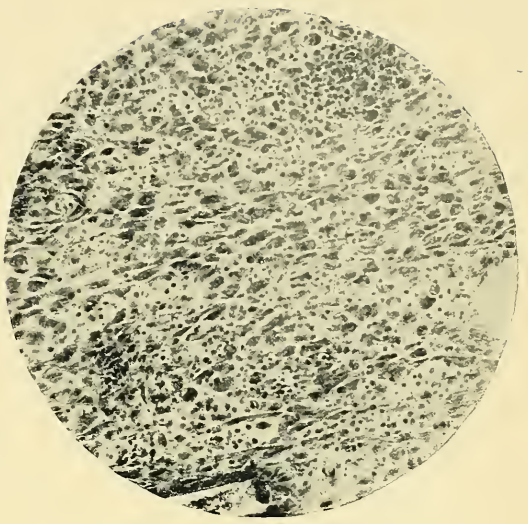

Fig. 48. Decidua.

Grosse, hier meist spindelförmige Zellen mit feinkörnigem Protoplasma. Rechts oben und links unten Rundzelleninfiltrationen.

Fig. 49. Drüsen der Decidua im 2.—3. Monat der Gravidität.

Epithel niedrig-cylindrisch. In das Lumen springen Leisten des Stroma vor, auf welchen das Epithel aufsitzt.

Wochen der Schwangerschaft entstammen, deutlich, an ausgetragenen Placenten kaum oder nicht mehr nachweisbar. Der zweite Epithelsaum ist der gewöhnlich „Chorionzottenepithel" benannte; er stellt die Protoplasmamasse dar, die, ohne Zellgrenzen zu zeigen, als sogenanntes Syncytium, die Zotte überzieht, eng dem Ectoderm anliegt. In ihm sind viele rundliche, ovale, sich gut färbende Kerne. Das Protoplasma ist feinkörnig, feinstreifig, zeigt feine kleine Vacuolen. Das Syncytium entsteht nach der Anschauung einiger Autoren aus dem Uterinepithel, würde hiernach also mütterlichen Ursprungs sein; dasselbe überzieht die Zotten und bedeckt auch zum Theil die serotinale Oberfläche. — In den ersten Monaten der Gravidität, in denen die Zotten klein, plump erscheinen, ist das Syncytium ein dicker Ueberzug, zeigt namentlich an den Enden der Zotten (den Zottenspitzen) einmal haubenartige Verdickungen mit vielen Kernen, zweitens sich polypös ansetzende, mit dickem oder dünnem Stiel versehene „Epithelfortsätze". In ihnen sind zahlreiche Kerne, auch Vacuolen. Es treten bei sich mehr und mehr verdünnendem Stiel Ernährungsstörungen in diesen Fortsätzen auf, selbst Abschnürungen. — Diese Epithelfortsätze hören allmählich in den späteren Monaten (vom sechsten an) auf, so dass ihr Vorkommen diagnostisch für die Zeit der Schwangerschaft verwerthet werden kann. In den letzten Monaten der Gravidität, in denen keine Epithelfortsätze mehr vorhanden sind, ist meist das Syncytium dünner, zumal über vorspringenden Gefässschlingen an den Enden der Zotten wie dünner Endothelsaum aussehend.

Das mikroskopische Bild der Zottenstructur ist diagnostisch zu verwerthen: ihr Vorkommen spricht für die Gravidität, da Zotten als kindliche Theile ohne dieselbe unmöglich sind. —

Abweichungen des eben geschilderten Bildes können eintreten, wenn Zotten lange in Blutgerinnseln, in Decidualmassen eingebettet liegen, wenn Fibrin dieselben umgiebt, wenn die Organisation des letzteren beginnt. Dann löst sich das Syncytium auf, verschwindet; kleine, sich stark färbende Schollen sind anfänglich noch wahrnehmbar, später nicht mehr. — Ferner treten öfter Verkalkungen im Gewebe oder an den Gefässen der Zotten auf. — Neben diesen regressiven Vorgängen sind noch die progressiven Processe, die entzündlichen Wucherungen zu erwähnen, die Zottenveränderungen bei sogenannten Blasenmolen. Unter starker ungleichmässiger Wucherung des Zottengewebes, insbesondere der Vermehrung der mucinhaltigen Theile treten neben Verlängerung der ganzen Zotten unregelmässige Abschnürungen ein, so dass oft blasenförmige Bildungen dicht neben einander nur durch feine Stränge verbunden liegen. Unter Vergrösserung der Blasen tritt im Innern derselben Verflüssigung ein. Dabei findet eine eigenthümliche, stellenweise erhebliche Verdickung des epithelialen Ueberzuges statt, beruhend auf Wucherung des Ektoderms und des Syncytiums. —

Pathologische Veränderungen der Chorionzotten: Blasenmole.

Selten werden mikroskopisch die Eihäute, Chorion und Amnion — bei letzterem ist das kurze kubische Epithel beachtenswerth — für die Schwangerschaftsdiagnose in Frage kommen. Gelegentlich, namentlich bei Extrauterin-

gravidität und Eiterungen werden auch fötale ausgestossene Körpertheile (Knochen, Knorpel) diagnostisch verwerthet.

Wie von den kindlichen Theilen wesentlich nur die Chorionzotten bei der mikroskopischen Diagnose der Gravidität in Betracht kommen, so von den mütterlichen Gewebsveränderungen nur die Decidua, und zwar wesentlich die Deciduazellen. —

Mütterliche Theile: Decidua.

Bei Beginn der Gravidität und unter ihrer Einwirkung verändert sich die Uterusschleimhaut sehr schnell in die Decidua. Die Veränderung betrifft die beiden Bestandtheile, die an der Uterusmucosa zu unterscheiden sind: die epithelialen Theile (Oberflächenepithel und Drüsen) und das Stroma. Letzteres liefert die Deciduazelle. — Die Gravidität verändert am Epithel wesentlich die Gestalt: das hochcylindrische Epithel mit dem central sitzenden Kern wird kurz, kubisch, etwas unregelmässig gestaltet, ist dann weniger färbefähig (Fig. 49). Die Stromazellen, die in der normalen Schleimhaut einen die Zelle ganz ausfüllenden Kern besitzen, nur kleine runde oder auch spindelförmige Elemente darstellen, werden gross, rundlich, oval, spindelförmig; der Kern erreicht die vielfache Grösse des ursprünglichen, die Zelle erhält einen grossen feinkörnigen Zellenleib. Die Stromazelle wird zur Deciduazelle, gleichmässig angeordnet liegt Zelle an Zelle in der Schleimhaut. Eine Anordnung der Deciduazellen nach Schichten findet nicht statt, wenn auch gelegentlich einmal mehr grosszellige, ein andermal mehr kleinzellige oder spindelförmige Elemente zusammenliegen (Fig. 48).

Die Blutgefässe in der normalen Schleimhaut gering entwickelt, an mikroskopischen Präparaten oft gar nicht nachweisbar, werden in der Decidua vera weit und sind stark mit Blut gefüllt, wie kaum bei einer anderen Affection; die Deciduazellen bilden bei dem dünnen Endothel oft scheinbar die Wand der Gefässe.

Differentialdiagnose.

Wenn auch die kleine Rundzelle des Stroma durch die Einwirkung der Gravidität in die Deciduazelle umgewandelt, die Deciduazelle zur mikroskopischen Diagnose der Schwangerschaft verwerthet wird, so ist doch differential-diagnostisch hervorzuheben, dass die einzelne Deciduazelle nichts Charakteristisches darbietet, dass sie isolirt nicht als solche sicher erkannt werden kann. Bei Endometritis, besonders Endom. glandularis, bei Endometritis bei Myom, findet auch gelegentlich eine Vergrössung der Stromazellen statt: der Zellenleib hebt sich deutlich vom Kern ab, es entsteht eine Veränderung, die auf der einen Seite zu Verwechselungen mit Decidua, auf der anderen Seite zu Verwechselungen mit Sarkom geführt hat (vgl. bei Endometritis). Die Decidua lässt sich von dem entzündlich gewucherten Stroma durch die gleichmässig grossen, dicht neben einander liegenden Zellen, die die ganze Schleimhaut einnehmen, trennen, während bei den Veränderungen, die die Endometritis mit sich führt, nur kleine Abschnitte der Schleimhaut, z. B. nur die oberflächlichen Schichten betroffen werden. Vom Sarkom unterscheidet sich die Decidua wesentlich durch die Gleichmässigkeit ihrer Elemente und der Anordnung:

Die Veränderung der Stromazellen bei entzündlichen Vorgängen.

Fig. 50. Cürettirte Massen bei Retentio chorii.

Die granulirte und streifige Substanz ist Blut und Fibrin mit Rundzellen durchsetzt. Links neben der Mitte und rechts am Rande je eine Chorionzotte, deren Epithel noch erkennbar. Zottengefässe verschwunden.

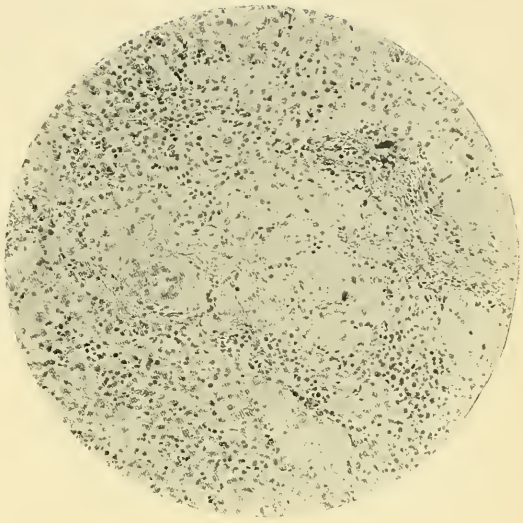

Fig. 51. Endometritis p. a. (Subinvolutio od. Retentio Deciduae).

Cürettirtes Material. In der Mitte eine Gruppe von Deciduazellen; letztere mit grossem Protoplasmahof und bläschenförmigen Kern. An der Peripherie zurückgebildetes Stroma, in welchem hier und da noch vereinzelt grössere Zellen liegen.

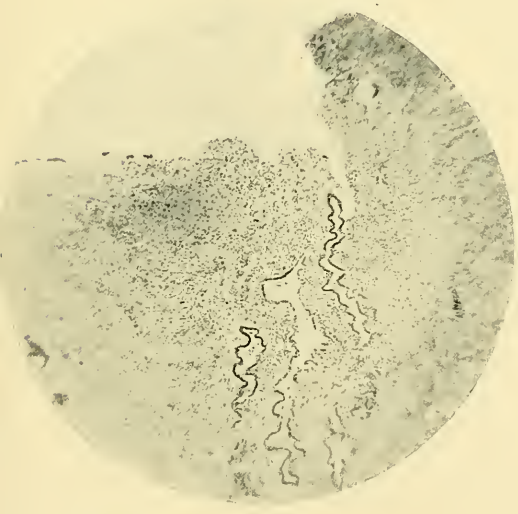

Fig. 52. Membrana dysmenorrhoica.

Mit Blut infiltrirtes, kleinzelleg durchsetztes Stroma. Oberflächenepithel fehlt hier im Präparat grössten Theils.

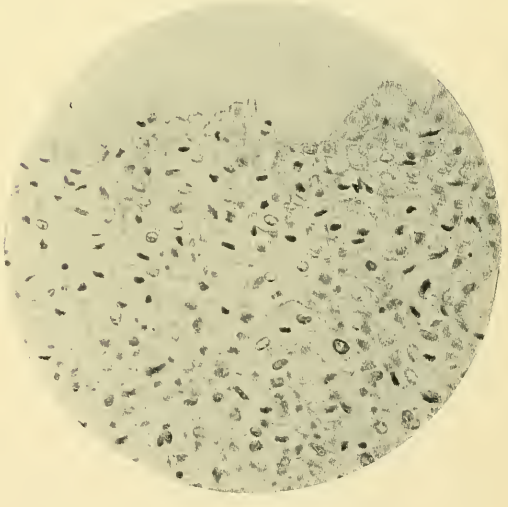

Fig. 53. Membrana dysmenorrhoica.

Stromazellen, stark vergrössert, besitzen deutlichen Protoplasmahof um den Kern.

Sarkom zeigt eine Unregelmässigkeit in der Grösse der Zellen, wie der Kerne. Die Deciduazelle ist meist einkernig, die Sarkomzelle oft mehrkernig. Wenn auch die Deciduazelle einer Sarkomzelle gleicht, die Deciduazelle als der physiologische Typus der Sarcomzelle bezeichnet werden muss, so entscheidet für Sarkom das Atypische, für Decidua das Gleichmässige. Auch bei Dysmenorrhoea membranacea können grosse Zellen, völlig deciduaähnlich vorkommen, ja Partien der Schleimhaut sehr grosse, auf deciduale Veränderung hindeutende Elemente zeigen: aber die schon hervorgehobene Anordnung und Gleichmässigkeit der Elemente bei Gravidität kommt bei Dysmenorrhoea membranacea nicht vor.

Die Stromazelle in der membran. dysmenorrhoica.

Es ist noch der Rückbildung der im Uterus zurückgebliebenen Decidua oder Deciduareste zu gedenken. Die Decidua bildet sich nach vollständiger Entleerung des Uterus (Frucht, Placenta mit Eihäuten) schnell vollkommen zurück. Die Deciduazelle wird durch Ausscheidung feiner Protoplasmamassen kleiner, ebenso der Kern, bis die frühere Grösse und Gestalt der einfachen Stromazelle erreicht ist. Die Drüsenepithelien nehmen wie die Drüsen selbst ihre frühere Gestalt an: die nicht mehr lebensfähigen Epithelien werden durch Nachwuchs ersetzt. Die Blutgefässe bilden sich mit der übrigen Schleimhaut zurück. Noch einige Zeit nach der Entleerung des Uterus wird mikroskopisch die Deciduazelle — wenn auch in der Rückbildung — erkannt werden: es folgt ein Stadium, wo dies nicht mehr mit Sicherheit möglich ist. Abweichungen von diesem Hergang kommen vor, wenn der Uterus nicht seinen Inhalt normal entleert hat, wenn abnorme Vorgänge in der Zusammenziehung des Uterus vorliegen. Die gewöhnliche Ursache des unvollständigen Zusammenziehens ist Placentarretention (Fig. 50). Mehr oder weniger grosse Partieen von Zotten (Theile der Placenta) bleiben an der Serotina haften. Es kann sich durch Anlagerung von Blutgerinnseln ein sogenannter Placentarpolyp bilden. In der Nähe der retinirten Zotten bleiben die Deciduazellen lange erhalten, bilden sich nicht zurück. Aber auch ohne nachweisbare Zotten bleiben mehr oder weniger grosse Partieen von Decidua zurück, nehmen nicht an der rings um sie statthabenden Rückbildung Theil: es bilden sich so die sogenannten Deciduainseln (Fig. 51). Die Deciduainseln können auf einige Zellen beschränkt sein. In seltenen Fällen sind oft längere Zeit nach Beendigung der Gravidität dieselben noch mikroskopisch nachweisbar.

Rückbildung der Decidua.

Im Anschluss an obige Schilderung ist auch der entzündlichen Vorgänge zu gedenken, die die Decidua betreffen können, der Endometritis decidua; sie kann in directem ursächlichen Zusammenhang mit oft wiederkehrendem Abort stehen (Veit); es ist wichtig, sie histologisch feststellen zu können. Oft lässt sich schon makroskopisch an der zu untersuchenden Decidua vera auf die entzündliche Beschaffenheit schliessen durch die auffallende Dicke der Schleimhaut, die auch derbere Consistenz zeigen kann. Nicht selten finden sich auf der Oberfläche der Vera polypöse Wucherungen, die gelegentlich sehr zahlreich sein können; es kommen dabei polypöse Excrescenzen vor, die sich sogar mit zwei „Füssen“ aus der Schleimhaut erheben. Blutungen in der Schleimhaut

Endometritis decidua.

Endom. decid. polyposa.

und an der Oberfläche derselben sind ebenfalls sicher die Folgen der irritativen Vorgänge. Bei der Endometritis decidua serotina fällt makroskopisch die grössere Starrheit, sowie auch die dickere Beschaffenheit auf. Nicht selten sieht man am Präparat die Serotina verdickt, an ihrer Aussenfläche unregelmässig gewulstet, grob papillär, starrwellig. Neben kleinen Extravasaten ist auch das weniger durchscheinende Verhalten kennzeichnend. Gelbe, gelblichweisse Stellen in der entzündlich veränderten Decidua serotina deuten schon degenerative, mehr passive (secundäre) Vorgänge (Verfettung, Einschmelzung) an. Dieser Befund wird häufiger bei Aborten, auch bei Frühgeburten (habituellem Absterben) erhoben, als bei ausgetragenen Früchten, da durch die entzündlichen Erscheinungen, durch Ernährungsstörungen der Fötus abstirbt. Mit der gestörten Ernährung, der durch entzündliche Verdickung behinderten Circulation in der Serotina hängen Extravasate in der Placenta selbst zusammen. Vielfach finden sich an der Serotina, in ihr, auch in der Placenta sogenannte „Fibrinkeile", Fibrinheerde; sie dürfen nicht als ein sicheres Zeichen für Lues, wie einige Autoren angeben, angesehen werden, da sie auch bei einfach entzündlichen Vorgängen beobachtet werden.

Fibrinheerde.

Histologisch lässt sich feststellen, dass sowohl bei der Endometritis decidua vera, wie bei der serotina die Betheiligung des Drüsenapparates eine geringe ist; die entzündlichen Vorgänge spielen sich wesentlich im Stroma ab. Einmal kann das Gerüst des Stroma erheblich vermehrt sein: die Deciduazellen liegen nicht wie in der normalen Decidua dicht aneinander, oft Zelle an Zelle, sondern sind durch stark vermehrtes intercellulares Stroma auseinander gerückt; es lässt sich an diesem Gewebe manchmal deutlich Faserung erkennen. Die Zellen in dieser so veränderten, cirrhös zu nennenden Decidua sind deutlich kleiner, rundlich oder kurz spindelförmig. Die Zellen liegen oft gruppenweise zusammen, durch reichliche Intercellularsubstanz von anderen Gruppen getrennt. Die Drüsen spielen eine passive Rolle, sie werden comprimirt.

Histologischer Befund der Endom. decidua: cellulare und intercellulare Vorgänge.

Dieser intercellularen Form (Cirrhosis) steht zweitens die cellulare gegenüber: die Elemente haben erheblich an Zahl zugenommen und eine schon makroskopisch sich kennzeichnende Dicke der Schleimhaut bewirkt. Es ist nicht immer nachzuweisen, ob schon vor Eintritt der Gravidität die Schleimhaut des Uterus in einem entzündlich gewucherten Zustand war, ob also in diesem Fall die schon vorher erkrankten Zellen durch die Gravidität Deciduazellen wurden, — oder ob erst in der Gravidität selbst eine erhebliche Wucherung statt hatte. Dass erheblichere Wucherungen deciduale r Gewebe statthaben können, beweisen schon die polypösen Excrescenzen auf der Schleimhaut, die sicher erst nach der Conception entstanden sind. Normalerweise entstehen ja erst am Ende der Gravidität die sogenannten Septa der Placenta, auch Wucherungsproducte der Decidua. Neben diesen Veränderungen, die an Gewebsbestandtheilen der Decidua selbst statthaben, können erhebliche entzündliche kleinzellige Infiltrationen einhergehen. Die kleinzellige Anhäufung kann so erheblich

sein, dass die decidualen Elemente durch die kleinen Rundzellen ganz verdeckt werden, was um so leichter ist, da an mikroskopischen Präparaten die Färbefähigkeit der Rundzellen eine grosse, die der Deciduazellen eine geringe ist. Veränderungen, die die Gefässe der Decidua zeigen, seien sie perivasculäre kleinzellige Ansammlungen, sei es, dass Thrombusmassen das Innere anfüllen, oder dass die Intima und das Endothel durchscheinend verändert sind, — müssen als secundäre, als Folgen der Entzündung angesehen werden. Ebenso sind die Verfettungen hierher zu rechnen, die in den Zellen Platz greifen können: durch Verfettung werden zumal an der Serotina oft erhebliche Vergrösserungen der Elemente erzeugt.

Histologisch wird also nicht allein die Diagnose auf Gravidität durch den Nachweis der Decidua gestellt, sondern es wird auch durch die besondere Beschaffenheit der letzteren die entzündliche Veränderung, damit das anatomisch ursächliche Moment des Abortes oder der Frühgeburt erkannt.

Für den Leser, welcher sich genauer über die makroskopische und mikroskopische Anatomie der Decidua und der Placenta zu unterrichten wünscht, lassen wir einige genauere Ausführungen über den Bau der Decidua in verschiedenen Zeiten der Schwangerschaft, wie über den der Placenta mit ihrem intervillösen Raum und dem placentaren Kreislauf, sowie über die Anheftung der Zotten folgen:

Bau der Decidua in den verschiedenen Schwangerschaftsmonaten.

Die **Decidua** vera, wie serotina und die reflexa, bieten während der ersten Zeit der Gravidität ein anderes Aussehen dar, als in den letzten Monaten derselben. —

Decidua in den ersten Monaten der Gravidität.

In der ersten Zeit bis zum dritten Monat, in denen das Ovulum die Uterushöhle noch nicht völlig ausfüllt, sieht man die Decidua vera erheblich gewuchert; sie hat oft über das Dreifache an Dicke im Vergleich zur normalen Schleimhaut des nicht graviden Uterus zugenommen und kleidet die Innenfläche gleichmässig aus. Es ist an der Decidua vera in dieser Zeit deutlich schon mit unbewaffnetem Auge eine mehr solider erscheinende obere Hälfte zu unterscheiden, an der sich hier und da die ausführenden Drüsengänge wie feine Striche bis zur Oberfläche der Schleimhaut verfolgen lassen. Die Schleimhautoberfläche ist glatt, ohne erhebliche Unregelmässigkeiten, erscheint nur durch die sich einsenkenden Drüsenöffnungen leicht uneben. Die untere Hälfte der Schleimhaut, die direct der Muscularis aufsitzt, zeigt auffallende Drüsenerweiterungen, letztere durch Aus- und Einbuchtungen fein eingeschnürt, eng aneinander liegend. Während in der oberen Hälfte neben den schmalen Ausführgängen reichlich Stroma vorhanden ist, verschwindet dasselbe in der unteren drüssigen Hälfte fast völlig. Die Decidua nimmt in der ersten Zeit das Aussehen einer Endometritis glandularis an. Man kann in der ersten Zeit der Gravidität mit vollem Rechte von einer compacten und spongiösen Schicht der Decidua vera sprechen. —

Compacte und spongiöse Schicht in den ersten Schwangerschaftsmonaten.

Ein von dem Bilde der Decidua vera verschiedenes Aussehen bietet zu derselben Zeit die Decidua serotina dar. Die Oberfläche, die sich deutlich trotz der darüber befindlichen oder selbst sich anheftenden Chorionzotten verfolgen lässt, ist nicht wie bei der Decidua vera gleichmässig auf dem Längsschnitt fast geradlinig begrenzt, sondern leicht hügelig, hier und da auch mit Einschnitten versehen, die wie erweiterte Drüsenöffnungen erscheinen, es zum Theil auch sind. — Das regelmässige Drüsenbild der Decidua vera fehlt: hier in der Serotina sind ja auch Drüsen deutlich erkennbar, aber unregelmässig einmal im oberen, ein andermal im unteren Theil der Schleimhaut erweitert. Die Anzahl der Drüsen erscheint erheblich verringert. — In der Serotina sind unregelmässig angeordnete, grössere Bluträume, als in der Vera. — In der Reflexa sieht man, solange die dem Ovulum zugekehrte Oberfläche noch nicht innig mit dem Ovulum verwachsen ist, eine leicht hügelige Oberfläche, in dem Gewebe der Reflexa

hier und da noch unregelmässig gestaltete und unregelmässig verlaufende Reste von Drüsen; die der Uterushöhle zugekehrte Oberfläche ist fast glatt, seichte grübchenförmige Einsenkungen deuten auf ihre Entstehung aus Uterindrüsen. —

Decidua in den letzten Monaten der Gravidität.

In den letzten Monaten der Gravidität hält die Wucherung der Decidua nicht Schritt mit der wachsenden Frucht und der Vergrösserung des Uterus. Die Decidua vera wird dünner, gleichsam ausgedehnt durch die Zunahme der Uterinhöhle. Die in erster Zeit gleichmässig angeordneten und in der Tiefe der Schleimhaut erweiterten Drüsen werden unregelmässig verzogen, verlieren allmählich ihre Lumen völlig und sind gelegentlich nur bei stärkerer Vergrösserung an mikroskopischen Präparaten in der Form von zwei aneinander liegenden Zellenreihen, den sich ursprünglich gegenüber befindlichen Drüsenwänden, nachweisbar; sie sind gleichsam ausgedehnt und zusammengedrückt; ja es ist auch zu erkennen, dass die durch das Wachsthum des Uterus ausgedehnten, kürzer und schmaler gewordenen, oft nur Endothelien gleichenden Drüsenepithelien, abwechselnd — eine Epithelzelle von hüben, eine von drüben — nebeneinander liegen und so ineinander greifen. So bildet schliesslich eine Uterindrüse der Decidua vera am Ende der Gravidität eine mehr oder weniger kurze einfache Zellenreihe: die vera zeigt keine

Verschwinden der compacten und spongiösen Schichtung.

Scheidung in compacte oder spongiöse Schicht mehr. Die Verdünnung der Decidua vera kann bis auf einen schmalen Saum von einigen Deciduazellen gesteigert sein. — Der Uterus am Ende der Schwangerschaft zeigt für gewöhnlich eine Verklebung der Decidua vera mit der Reflexa, so dass also in diesen Fällen keine Oberfläche der Decidua Vera vorhanden ist. Mit der Decidua reflexa hängen innig Chorion und Amnion zusammen, so dass letztere also der Uteruswand verklebt anliegen. Im mikroskopischen Präparate sind dementsprechend Amnion und Chorion, hin und wieder auch noch Reste der Chorionzotten deutlich sichtbar; die Decidua reflexa und vera sind oft innig verschmolzen und an den wenigen schmalen Reihen von Deciduazellen ähnlichen Elementen nicht scharf von einander zu trennen. — Die Decidua serotina ist am Ende der Gravidität ebenfalls verdünnt, zeigt auf dem Durchschnitt grosse Gefässöffnungen — daneben gelegentlich Spalten oder Hohlräume, die den Uterindrüsen entsprechen, letztere oft vollgefüllt mit abgestossenen rundlichen oder platt erscheinenden, sich schlecht färbenden Epithelien, neben Detritus wandständig kurze kubische epitheliale Elemente. Eine Trennnng der Decidua serotina in Schichten — kleinzellige, grosszellige, spindelförmige oder auch in Zellenschicht und Drüsenschicht (Friedländer) ist nicht durchführbar. — Die grossen Gefässräume der Serotina sind meist venöse, die arteriellen Gefässe, die mit Eintritt in die Serotina ihre Muscularis verlieren, sind dünne Kanäle, die hier und da schräg gegen die Oberfläche der Serotina verlaufen und dort münden. Die Oberfläche der Serotina ist mit Zotten besetzt, die zum Theil als Haftzotten in sie eindringen; die oberflächliche Gewebsschicht der Serotina ist eigenthümlich verändert, in eine Fibrinschicht umgewandelt. Zu erwähnen sind noch die in der Serotina vielfach nachweisbaren mehr oder vielkernigen Elemente (Riesenzellen), die sicher grösstentheils von dem Zottenüberzug, vom Syncytium, stammen und ins Gewebe eingedrungen sind. — Ferner ist hervorzuheben, dass hier und da grosse (venöse) Gefässlumina, die nahe der Oberfläche der Serotina liegen, mit dem Raume über der Serotina — dem intervillösen Raum — communiciren: es ragen auch Zotten in diese Gefässlumina hinein. — Die Decidua reflexa, die innig mit den Eihäuten verklebt ist, lässt sich am Ende der Gravidität nur als eine dünne Schicht von Deciduazellen nachweisen; letztere oft verfettet; auf und in ihr Reste von dünnen, fadenförmig ausgezogenen, im Untergang befindlichen Chorionzotten. —

Decidua nach Entleerung der Frucht vor Ausstossung der Placenta.

Interessant sind im Vergleich mit den Zuständen am Ende der Gravidität die Vorgänge, die nach Entleerung der Frucht aus dem Uterus, aber noch vor Ausstossung der Placenta und der Eihäute an der Uteruswand vor sich gehen. Die Decidua vera, die mit der Reflexa verklebt und noch bedeckt von den Eihäuten (Chorion und Amnion) sich als eine sehr dünne Schicht zeigt, schnurrt wie ein ad maximum ausgedehntes und aufs höchste verdünntes Gummiband nach Aufhören des Zuges zusammen. Mit dem Zusammenziehen und Kleinerwerden des Uterus wird die Decidua vera wieder eine dicke Schicht, in der sich wieder Lumina zeigen, meist mit Blut ausgefüllt, Oeffnungen, die zum Theil wirklich Blutgefässen,

zum Theil aber den ursprünglichen Drüsen entsprechen. Am Rande der noch haftenden Placenta treten durch das Zusammenziehen der Uterusmuskulatur förmliche Wulstungen der Decidua auf. — Die Eihäute, welche die Decidua vera noch bedecken, Amnion, Chorion mit Decidua reflexa, wulsten sich passiv mit der kleiner und dicker werdenden Decidua vera und bilden polypöse, papilläre, in die Uterushöhle vorspringende, oft äusserst zierliche Figuren oder Leisten. Am mikroskopischen Präparat sieht man auch einmal eine Trennung des Amnion vom Chorion: das Amnion bildet gegen die Uterinhöhle hin polypöse Vorsprünge, Duplicaturen, während das Chorion einer Wulstung der Decidua folgend in die Einsenkungen zwischen die Muskelwülste herabsteigt. — An der Serotina tritt entsprechend der Verkleinerung der Placentarstelle eine grössere Unregelmässigkeit der Oberfläche auf; die Serotina ist ebenfalls durch die Verkleinerung des Uterus dicker geworden, — spaltförmige Räume im serotinalen Gewebe mit oder ohne Blutfüllung deuten die Zone der Loslösung der Placenta an. —

Decidua nach Entleerung der Placenta und der Eihäute.

Nach Ausstossung der Placenta und der Eihäute sieht man die Innenfläche des Uterus mit einer Schleimhautschicht ausgekleidet, die zahlreiche grössere und kleinere grübchenförmige, seichte Einsenkungen (Drüsenreste) zeigt; diese entsprechen den Resten der im Uterus zurückgebliebenen, nicht mit den Eihäuten abgerissenen und entleerten oberen Schleimhautpartieen. Unter zunehmender Verkleinerung des Uterus, Abstossung der nicht mehr lebensfähigen Gewebstheile und Epithelien und zugleich unter Ersatz und Neubildung von Epithel und Gewebe aus dem zurückgebliebenen ist bald die Uterusoberfläche wieder mit Epithel bedeckt, mit Uterindrüsen versorgt, mit Stroma versehen. — In einer Reihe von Präparaten tritt auf mehr oder weniger grösseren Stellen der Uterusinnenfläche keine Verletzung der Oberfläche, wie oben geschildert, durch die Ausstossung der Eihäute ein; die Oberfläche ist intact; es hatte keine innige Verklebung der Decidua vera und reflexa stattgefunden. Die Wiederherstellung einer normalen Schleimhaut geht aber trotzdem unter Ersatz durch neue Bestandtheile vor sich.

Plalenta, ausgestossen und in situ.

Betrachten wir den Aufbau der **Placenta**: in ihr spielen sich die für das Kind durchaus nöthigen Oxydationsprocesse, die Aufnahme- und zum Theil auch Ausscheidungsvorgänge ab. Die ausgetragene, aus dem Uterus mit den Eihäuten ausgestossene Placenta zeigt meist leicht abgerundete Ränder und überall einen fast gleichen Dickendurchmesser. — Im graviden Uterus, noch in situ ist die Gestalt der Placenta eine etwas abweichende: die Ränder flachen sich allmählich ab, gehen ohne besonders hervortretende Wulstung oder Abrundung auf die Uteruswand über. — An der Placenta sind zwei Flächen zu unterscheiden: eine Innenfläche, die einen Theil der Eihöhle bildet und an der die Nabelschnur inserirt. Von der Insertion der Nabelschnur aus vertheilen sich die beiden vom Kinde kommenden, kohlensäurereicheres Blut tragenden Arterien und eine zu ihm zurückgehende sauerstoffreichere Vene; die Gefässe strahlen radiär auf der Placenta aus, gehen überall in das Choriongewebe ein, lassen nur am Rande eine Zone frei, an der keine Gefässeinsenkung in das innere Gewebe statthat. — Die fötalen im Chorion verlaufenden Gefässe sind vom Amnion bedeckt. Zwischen Amnion und Chorion verläuft in einem sulzigen Gewebe noch der Rest des Dotterganges und seiner Gefässe zum Nabelbläschen hin, welches oft nachweisbar ist. — Die Aussenfläche der Placenta ist meist glatt, leicht durchscheinend, zeigt eine leichte Andeutung von einer polygonalen, durch seichte Furchen markirten Zeichnung, oft zierlich gewundene, rankenförmige Gefässe, hier und da weissliche Kalkconcretionen. Die Aussenfläche wird von einem Theil der aus dem Uterus sich abstossenden Serotina gebildet, stellt die pars materna placentae dar; die polygonalen Figuren entsprechen den Duplicaturen der Serotina, die ins Innere des Gewebes der Placenta treten, den sogenannten Septa. — Zwischen beiden Flächen, zwischen dem Amnion, Chorion mit den fötalen Gefässen und dem maternen Theil der Placenta, fast die Gesammtdicke der Placenta ausmachend, befindet sich das Chorionzottengewebe, das vom Chorion stammt, die Verzweigung der fötalen Gefässe trägt und sich zum grossen Theile an die pars materna der Placenta anheftet. —

Chorionzotten, Anheftung derselben.

In frühester Zeit der Entwickelung erscheinen an dem das Ovulum umgebenden Chorion in der Gesammtperipherie kleine Vorsprünge (die erste Anlage der Chorionzotten), die sich mit ihren Spitzen an die Uterinschleimhaut, aber auch zugleich an die das Ei umwachsende Schleim-

hautpartie, an die Reflexa, anheften. Mit dem Wachsthum des Ovulums nehmen die Zotten an Grösse zu, das ursprünglich dicht an der Schleimhaut liegende Ei rückt entsprechend der Zottenvergrösserung von der Serotina, aber auch von Decidua reflexa ab. Das Ei liegt schliesslich ganz umgeben zwischen Decidua reflexa und der Oberfläche der Uterinschleimhaut (spätere Decidua serotina) durch die Länge der Zotten von der Oberfläche entfernt, durch die Zottenspitzen an beide Oberflächen angeheftet. Die Zotten sind zuerst dick, plump, ungetheilt, im weiteren Verlauf entstehen Hand in Hand mit ihrer Vergrösserung an ihnen Seitensprossen, die sich zum Theil auch an die Oberfläche der Decidua (reflexa und serotina) begeben, zum Theil die beiden Deciduaflächen nicht erreichen. Mit fortschreitender Zunahme des Choriongewebes, sowie der Chorionzotten und deren immer weitergehender Verästelung entsteht das Zottengewebe der ausgetragenen Placenta, dass dadurch, dass die dicht nebeneinander stehenden Chorionzottenstämme eine grosse Anzahl von Verästelungen erzeugt haben, ineinander verfilzt erscheint (Fig. 47). Mit dem Wachsthum und der Verästelung der Chorionzotten, deren Gefässe der Ernährung der Frucht dienen und die Stoffe von dem mütterlichen Blut entnehmen, nimmt die Wichtigkeit der uterinen Oberfläche, die direct dem Uterus aufsitzt, zu, die Bedeutung der Decidua reflexa dagegen ab. Die Zotten an der Decidua serotina wuchern schliesslich allein, der Raum zwischen Reflexaoberfläche und dem Ovulum wird stetig kleiner, bis durch das Wachsthum des Eies und der zur Serotina gehenden Zotten ein Abschluss erfolgt, der Raum zwischen Decidua reflexa und Ovulum verödet ist. Mit diesem Zeitpunkt beginnt die Entstehung der eigentlichen Placenta, die sich also aus dem Chorion mit seinen von der Nabelschnur sich ausbreitenden Gefässen, aus den aus dem Chorion kommenden, die Verzweigung der Gefässe tragenden Chorionzotten und drittens dem durch Anheftung mit den Chorionzotten verwachsenden Theil der Decidua serotina zusammensetzt. An der Placenta betheiligen sich demnach fötale Theile und mütterliche Theile. — Die Decidua reflexa mit dem ihr zugehörigen Chorion, sowie dem letzteren sich anlegenden Amnion bilden die Eihüllen, letztere umschliessen die Eihöhle, in der sich das Fruchtwasser ansammelt, in dem die Frucht sich befindet. —

Bildung des intervillösen Raumes.

Zwischen den Zotten und ihren Verästelungen bleiben grössere und kleinere Räume, Spalten, bestehen. In der Nähe des Chorion, von dem die Chorionzottenstämme abgehen, sind die Räume zwischen den Stämmen weiter. Erst mit der immer zunehmenden Theilung und Verästelung der Stämme und somit mit der Auflösung in immer kleinere Zottenzweige werden die Räume zwischen den Endästen immer kleiner, selbst fein spaltförmig, da Zotte an Zotte liegt. Jedem Chorionzottenstamm entspricht durch Theilung und Verzweigung ein Zottenbaum: das Bild des Baumes ist ein gut gewähltes; der Stamm kommt aus dem Chorion, die Verästelung liegt zwischen dem Chorion und der Serotina, an die sich die obersten Verzweigungen anheften; hier und über der Serotinaoberfläche liegen die Zotten am dichtesten zusammen. — Bei dem Vergleich mit Bäumen ist nur hinzuzufügen, dass in der Natur gewöhnlich jeder Baum mit seinen Zweigen für sich isolirt bleibt, während die Chorionzottenbäume ihre Aeste und Verzweigungen in grösster Ausdehnung ineinander senden, so ein gleichmässiges, dichtes Zottengefüge erzeugen. — die Räume, die Spalten, die Lücken, die zwischen den kleineren und grösseren Zottenästen, zwischen den Zottenstämmen an ihrem Ursprungsort sind, bilden den intervillösen Raum (Spatium inter villos chorii situm).

Der intervillöse Raum enthält Blut, und zwar mütterliches, gelegentlich viel, aber auch in geringer Menge. Das Blut kommt aus den Arterien der Decidua serotina, die schräg gegen die Oberfläche, mässig weit, ohne Muscularis aufsteigen, sich öffnen; das Blut fliesst ab in die Venen, die mit weitem Lumen an der Oberfläche offen münden, in die die Zottenstämme auch hineinwuchern (Bumm, Hofmeier). Der Beginn des intervillösen Kreislaufs, der auf diese Weise gebildet wird, ist von einigen Autoren schon in den zweiten Monat verlegt, ist für gewöhnlich später (im dritten bis vierten Monat) anzunehmen. —

Anheftung der Zotten.

Der Zottenstamm, der dem Chorion entspringt, der sich zum Zottenbaum auflöst, sendet einen grossen Theil der Endzotten (Endzweige) zur Serotina: ein Theil der Endzotten bleibt frei flottirend im intervillösen Raume, sich an den Nachbarzotten stützend. Die Zotten, die

die Oberfläche der Serotina erreichen, zeigen ein zweifaches Verhalten: ein Theil heftet sich mit der Spitze an der Oberfläche an, der die Zotten und auch die Zottenspitze überziehende Epithelsaum bleibt dabei deutlich erhalten, — es kann auch die Endzotte sich an der Oberfläche umbiegen, auf ihr eine Strecke weit fortlaufen und sich so auf grösserer Fläche ansetzen; — der Epithelsaum verliert sich in letzterem Fall auch manchmal an den Haftstellen. — Dieser lockeren Anheftung steht das festere Anheften, das tiefere Einwachsen gegenüber. Zottenstämme wachsen in die Decidua serotina ein, sich am Ende etwas verbreiternd oder auch umbiegend. Diese als Haftzotten besonders hervorzuhebenden Gebilde verlieren ihren Epithelüberzug, so dass das festere, bindegewebige Stroma der Zotten mitten im maternen Gewebe, mitten in Deciduazellen liegt. Bei künstlicher Injection der Nabelschnurgefässe ist es möglich, an günstigen Präparaten nachzuweisen, wie aus diesen Haftzotten gelegentlich feine Gefässschlingen heraustreten, die der Umgebung der Zotte zur Ernährung dienen. — Die Haftzotten.

Die Anschauung, dass die Zotten in die Uterindrüsen regelmässig eindringen, ist für die menschliche Placenta falsch; es treten nur gelegentlich Zotten in einige sich durch das Wachsthum der Serotina zufällig erweiternde Drüsenlumina ein. — Das Chorionzottenepithel (Syncytium) dringt öfter in die Oeffnungen (Drüsen) an der serotinalen Oberfläche ein, schickt Ausläufer auf der serotinalen Oberfläche entlang, sendet auch ins Gewebe der Serotina zellige Abschnitte, die schon früher als Riesenzellen bekannt waren, deren Herkunft vom Syncytium erst Marchand klarstellte.

Die mikroskopische Diagnose der aus dem Uterus ausgestossenen Häute.

Im Anschluss an obige Auseinandersetzung ist es für die Diagnostik wichtig, die Frage zu beantworten, was aus dem Uterus überhaupt ausgestossen oder entfernt werden kann, insbesondere in Form von Häuten (s. auch Polypen). — Es lassen sich hier im allgemeinen zwei grosse Gruppen trennen: es kann sich bei den aus dem Uterus abgehenden Membranen und Partikeln um organisirte, es kann sich um unorganisirte Dinge handeln. — Zu letzteren gehören die Fibrinmembranen, die gelegentlich unter dysmenorrhoischen Beschwerden ausgestossen werden. Das mikroskopische Bild ist entweder ein feinmaschiges, zartes oder dickeres Fibrinnetz, in dem eine erhebliche Anzahl Blutkörperchen, weisse und rothe, eingeschlossen liegen können. — Selten sind es kalkige Concremente, die abgehen oder entfernt werden, die von nekrotischen, sich allmählich mit Kalksalzen imprägnirenden polypösen Wucherungen (auch polypösen Myomen) herstammen, also ursprünglich doch organisirtes Gewebe zeigten. — Unter den organisirten Massen, die aus dem Uterus spontan ausgestossen werden können, stehen obenan die dysmenorrhoischen Membranen; sie stellen grössere oder kleinere Theile der Uterinschleimhaut dar, selbst der obere Theil der sogenannten Uterinschleimhaut kann ausgestossen werden. Man kann dann bei günstigen Präparaten deutlich die Stelle am Orificium internum, die Tubenostien erkennen. Diese Membranen sind nach innen (entsprechend der Uterinoberfläche) glatt, zeigen hier und da deutlich Uterindrüsenöffnungen, aussen uneben (gegen die Muskulatur hin), leicht zottig, entsprechend der Trennungslinie, der Abrissstelle von der zurück-

Unorganisirte Massen: Fibrinmembranen.

Organisirte Massen: Dysmenorrhoische Membranen.

gebliebenen Schleimhaut. Die histologische Beschaffenheit der dysmenorrhoischen Membranen gleicht meist dem Bilde einer interstitiellen exsudativen Endometritis mit kleinen, rundlich aussehenden, durch das Exsudat comprimirten und zugleich auseinander gedrängten Zellen des Stroma (Fig. 52). Gelegentlich ist das Gerüst (die Intercellularsubstanz) des Stroma verdickt; ferner werden auch Combinationen mit glandulärer Vermehrung, mit Haemorrhagieen beobachtet. — An der zottigen Aussenseite der Membranen findet sich kein Zeichen einer besonderen Reactionszone oder Extravasate, die für die Lossstossung ätiologisch angesehen werden könnte; es ist nach mikroskopischen Präparaten anzunehmen, dass das mechanische Moment in der exsudativen Schwellung liegt, und das Bestreben des Uterus, diese Masse zu elimininen, die Ursache der Ausstossung ist. — Sehr interessant sind in diesen Membranen die Verschiedenheiten der Stromazellen; gewöhnlich sind die Elemente klein, rundlich, wie comprimirt; in den tiefen Schichten findet man dagegen grössere Zellen, die rundlich, einen wenig färbbaren Zellenleib besitzen, in dem der Kern liegt, der aber nur einen Theil des Zellenleibes ausmacht (Fig. 53); ja es können auch erhebliche Vergrösserungen bei der Mehrzahl der Elemente statthaben, so dass der Kern nur einen Theil der Zelle ausfüllt, dass sogar die Elemente wirklich wie deciduale aussehen. Es ist nicht zu läugnen, dass in diesen freilich seltenen Fällen die Differentialdiagnose zwischen Gravidität und dysmenorrhoischen Membranen schwierig sein kann. Für dysmenorrhoische Membran spricht die doch niemals so gleichmässige Zellenveränderung, wie sie die Decidua zeigt: bei dysmenorrhoischen Membranen wird das Gerüst der Schleimhaut ein feinfaseriges, lockeres bleiben, während bei Decidua dasselbe ein mehr homogenes, die Elemente mehr einschliessendes ist. — Die Drüsen sind meist comprimirt, wie „zerknittert", zeigen nicht selten Veränderungen des Cylinderepithels, welches kürzer, selbst kubisch wird.

Verschiedenheit der Stromazellen.

Organisirte Massen: Schwangerschaftsproducte.

Die spontan ausgestossenen, organisirten Massen können Schwangerschaftsproducte sein oder nicht.

Von Schwangerschaftsproducten können materne (deciduale) und fötale Theile (Chorionzotten, Eihüllen) ausgestossen werden. Die decidualen liefern nur den Beweis einer Schwangerschaft, gestatten kein sicheres Urtheil über den Ort, wo dieselbe statthatte. Man hat versucht, histologische Unterschiede zwischen einer Decidua bei uteriner und bei extrauteriner Gravidität aufzustellen. Die Decidua bei extrauteriner Gravidität soll entsprechend der nicht so starken Vergrösserung des Uterus, kleinere Zellen besitzen, es sollen sich an der abgegangenen Decidua nur spärliche Drüsen vorfinden: Merkmale, die nicht sicher sind. Ausgestossene Chorionzotten sprechen selbstverständlish für uterine Gravidität. — Interessant sind Abgänge von kleineren oder grösseren bläschenförmigen Bildungen, die mit Blutungen bei Mola hydatidosa abgehen und diagnostisch sehr wohl verwerthet werden können: sie sprechen für Gravidität mit myxomatöser Degeneration der Chorionzotten. —

Blasenmole.

Die Lageveränderungen des Uterus und seiner Nachbarorgane.

Definition. Der normale Uterus ist innerhalb weiter Grenzen beweglich Definition.
Unter dem Einfluss der Bauchpresse und durch die Füllung der Nachbarorgane kann er seine Lage verändern, kehrt aber nach Entfernung der Ursache in seine normale Lage zurück, wenn das Peritoneum mit seinen Verstärkungsbändern und das Beckenbindegewebe ihre normale Elasticität besitzen; das sind physiologische Lageveränderungen. Im Gegensatz dazu nennen wir pathologische Lageveränderungen solche, welche der Uterus dauernd eingegangen ist, in welchen er fixirt ist; die Ursachen für diese stabilen Lageveränderungen liegen in Zuständen, welche dauernd auf den Uterus einwirken. Allerdings können auch diese Lageveränderungen der normalen Lage wieder Patz machen, wenn die dauernd wirkende Ursache entfernt wird; so z. B. kann der Uterus, welcher durch einen im Douglasschen Raum befindlichen Ovarialtumor anteponirt gehalten wird, in seine normale Lage zurückkehren, wenn der Tumor entfernt wird.

An der Lageveränderung des Uterus betheiligen sich auch die Tuben, Ovarien und die Vagina; ausserdem werden die Nachbarorgane, Blase und Mastdarm, ebenfalls in ihrer Lage alterirt. Da die Lage des Uterus meistens das Ausschlaggebende in dem ganzen Krankheitsbild ist, theilen wir die Lageveränderungen ein nach der Lage des Uterus, und zwar in:

1. Positionen; das sind Lageveränderungen, bei welchen der Uterus Positionen.
mit vollständiger Erhaltung seiner Krümmung die Lage in Bezug auf das Becken ändert. Nehmen wir die Führungslinie des Beckens als Ausgangspunkt, so sprechen wir von Anteposition, wenn der ganze Uterus vor, Retroposition, wenn er hinter, Lateroposition, wenn er seitlich von derselben verschoben ist; ebenso kann der Uterus in der Führungslinie nach oben rücken, Elevation, und nach unten sinken, Descensus und Prolapsus uteri.

2. Versionen; das sind Lageveränderungen des Uterus, bei denen das Versionen.
Corpus nach der einen Seite des Beckens, der Cervix nach der anderen abweicht; dabei findet eine Verlagerung des Uterus um einen Drehpunkt statt, welcher im oberen Theil des Cervix, wo er im Beckenbindegewebe steckt, gelegen ist. Die Benennung der Version beziehen wir auf die normale Lage des Uterus und sprechen von einer Anteversio, wenn das Corpus weiter nach vorne auf die Blase gesunken ist, Retroversio, wenn es weiter nach hinten, und Lateroversio, wenn es weiter nach der Seite geneigt ist; dabei ist der Uterus meistens gestreckt.

3. Flexionen; das sind Lageveränderungen des Corpus in Bezug auf Flexionen.
den Cervix; bei ihnen ändert sich der Knickungswinkel. Wir sprechen von einer Anteflexio, wenn der Knickungswinkel wesentlich spitzer ist als beim normalen Uterus, und von Retroflexio, wenn das Corpus sich nach hinten herüber gelagert hat, so dass der Knickungswinkel nach hinten offen ist. Latero-

flexionen sind äusserst selten, weil der Uterus sich nicht leicht über die Kante biegen kann; die meisten Lateroflexionen sind Ante- und Retroflexionen des Uterus in Verbindung mit Torsion.

Torsionen. 4. Torsionen; das sind Drehungen des Uterus um seine Längsachse.

Inversion. 5. Inversion nennen wir die Einstülpung der Wand des Uterus in seine eigene Höhle.

Hernien. 6. Hernien des Uterus sind Verlagerungen in einen Bruchsack; bis jetzt sind nur Herniae uteri inguinales und crurales beobachtet worden.

Die Diagnose dieser Lageveränderungen hat sich nicht nur auf die Feststellung der Lage des Uterus und seiner Nachbarorgane zu erstrecken, sondern muss sich auch auf die Ursachen derselben ausdehnen. Die meisten Lageveränderungen sind nämlich secundärer Natur und stehen unter dem Einfluss einer Ursache, welche von aussen auf den Uterus einwirkt. Diese Ursachen besitzen meistens eine viel grössere pathologische Dignität als die Lageveränderung selbst; so z. B. ist die Dextroposition des Uterus eine vollständig gleichgültige Affection, während die Ursache derselben, etwa eine schrumpfende Parametritis der rechten Seite oder ein linksseitiger intraligamentärer Tumor, die eigentliche Quelle der Beschwerden ist. Vor allem gilt dies für die Positionen und Versionen des Uterus, während die Prolapse und die Flexionen für sich eine grosse pathologische Bedeutung beanspruchen.

Antepositio uteri.

Palpationsbefund. Der ganze Uterus ist, meistens in gestreckter Stellung, nach vorne gedrängt, die Portio vaginalis steht dicht hinter der Symphyse in normaler Höhe, d. h. am unteren Rand derselben; der Fundus uteri ist dicht hinter den Bauchdecken zu fühlen und, von ihm ausgehend, zuweilen die Adnexe; das Scheidengewölbe ist mit nach vorne getreten, so dass die Scheide hinter der Symphyse nach oben verläuft (Fig. 42).

Ursachen. Die häufigste Ursache für die Antepositio uteri ist ein retrouteriner Tumor, welcher den Uterus, um sich für seine Entwickelung Platz zu schaffen, nach vorn schiebt, z. B. Tumoren des Eierstocks und der Tube, welche sich in den Douglasschen Raum hineingelegt haben. Am ausgeprägtesten ist die Anteposition bei grossen retrouterinen Blutergüssen oder bei serösen oder eiterigen pelveo-peritonitischen Exsudaten; der Uterus liegt der vorderen Wand des Ergusses oft so nahe auf, dass seine Tastung unsicher wird. Seltener wird der Uterus durch Zug nach vorne daselbst fixirt: z. B. können von Blutergüssen oder Exsudaten in der Excavatio vesico-uterina eingedickte Reste oder Adhäsionen zurückbleiben, welche den Uterus nach vorn ziehen und mit dem Peritoneum der vorderen Bauchwand verlöthen. Auch Narben nach parametranen Zerreissungen und Exsudaten können den Cervix und mit ihm das Corpus nach vorne ziehen. Combinationen mit Lateroposition kommen vor, wenn der Tumor

seitlich liegt oder der Zug nach vorne und einer Seite stattfindet; mit Elevation, wenn der Tumor sich unterhalb des Uterus entwickelt und ihn nach oben schiebt.

Die Diagnose dieser Lageveränderungen kann erschwert werden, wenn man den Uterus mit der äusseren Hand nicht tasten, namentlich von retrouterinen Tumoren nicht abgrenzen kann. Wenn man dann die inneren Finger gut ausnutzt, so kann man durch Empordrängen des vorderen Scheidengewölbes noch so viel von der vorderen Wand des Cervix und Corpus fühlen, dass man den ganzen Uterus vorne sicher annehmen kann. Diagnose.

Retropositio uteri.

Bei der Retropositio uteri steht die Portio vaginalis hinten, während der äussere Muttermund nach unten und etwas nach vorne gerichtet ist; das Corpus uteri liegt in der Kreuzbeinaushöhlung dicht vor der vorderen Kreuzbeinwand mit dem Fundus dicht unter dem Promontorium; dabei ist die normale Krümmung erhalten (Fig 54). Palpationsbefund.

Von der Retropositio uteri gilt es in erster Linie, dass sie selbst nichts, ihre Ursachen Alles in dem Symptomenbild zu bedeuten haben. Gelegentlich findet man wohl Retropositionen in der Rückenlage der Kranken, welche durch Zurücksinken des Uterus bei stark erschlafften Ligamenten entstanden sind; sie haben natürlich keine pathologische Bedeutung. Ebenso muss man nicht vergessen, dass die Ursache einer Retropositio eine gefüllte Blase sein kann, welche ja selbst gelegentlich der Palpation entgehen kann. Die häufigste Ursache für die Retroposition liegt in schrumpfenden Entzündungen hinter dem Uterus. Entweder liegen dieselben im Bereich des Douglasschen Raumes und sind Reste von entleerten oder perforirten oder eingedickten Haematocelen oder pelveoperitonitischen Abscessen, welche in frischem Stadium eine Anteposition und durch Zurückziehen des Uterus jetzt eine Retroposition machen; oder, was zweifellos noch häufiger ist, es spielen sich die schrumpfenden Processe im Parametrium, vor allem in den beiden Douglasfalten ab und erzeugen durch Verlagerung des oberen Cervixabschnittes nach hinten und oben eine Combination von Retroposition, Anteflexion und Elevation. Seltener liegen die Ursachen in Tumoren, welche sich vor den Uterus legen, indem sie das Corpus von der Blase abheben und dann das ganze Organ nach hinten drängen; es sind Ovarialtumoren, leicht bewegliche Pyosalpinxe, gelegentlich wohl auch Blutergüsse und Exsudate im Peritoneum oder im antecervicalen Bindegewebe. Ursachen.

Combinationen der Retroposition mit Verlagerungen nach der Seite sind sehr häufig, wenn der Zug durch Schrumpfung nur einer Douglasfalte allein nach dieser Seite hin erfolgt; mit Retroversion, wenn der Zug nach hinten vorwiegend auf das Corpus ausgeübt wird; dabei geht die Portio vaginalis nach vorne, und der Muttermund sieht nach vorne und ein wenig nach unten.

Diagnose. Die Diagnose ist leicht, wenn es überhaupt nur gelingt, den Uterus zu tasten. Schon die Stellung der Portio vaginalis hinten an der Beckenwand mit nach unten gerichtetem Muttermund ist bezeichnend und kann für die Diagnose ausschlaggebend sein, wenn die dicken Bauchdecken es nicht gestatten, zu dem tief hinten liegenden Uterus zu gelangen. Drängt man dann das vordere Scheidengewölbe so hoch wie möglich in die Höhe und gelingt es, die Krümmung des Uterus über seine vordere Wand nachzuweisen, so kann man auch die Diagnose mit der inneren Hand allein stellen, ein nicht zu unter-

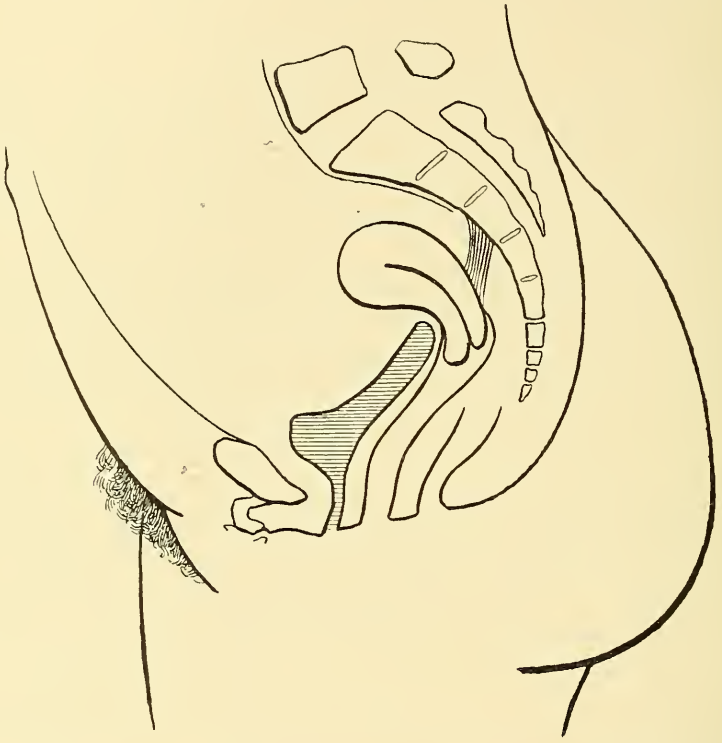

Fig. 54. Retropositio uteri durch Parametritis post. P.-B. $^1/_3$.

schätzender Vortheil bei der für die äussere Hand ungünstigen Lage des Uterus. Auffallend häufig ist die Verwechselung der Retroposition mit Retroflexion, weil diese beiden Definitionen durch einander geworfen werden und weil der Arzt jeden Uterus, welchen er vorne nicht fühlt, für retroflectirt zu halten pflegt (s. pag. 147).

Wichtiger ist die Diagnose der Ursachen. Die hintere Fixation ist ohne Schwierigkeiten zu erkennen, wenn man den Uterus bimanuell oder allein vom hinteren Scheidengewölbe aus nach vorne zieht; ein dabei auftretender Schmerz weist sofort auf die Entzündung als Ursache hin. Auch die Entscheidung, ob eine Peri- oder Parametritis posterior vorliegt, ist leicht. Wenn

das Corpus uteri an der Stelle, wo es peritonealen Ueberzug trägt, mit Adhäsionen bedeckt und fixirt ist, so ist ersteres die Ursache; wenn aber die äussere Hand hinter dem Uterus tief in den Douglasschen Raum eindringen kann, ohne Verwachsungen zu fühlen, während man durch Empordrängen des hinteren Scheidengewölbes sofort auf straffes Gewebe oder auf entzündliche Stränge kommt, so ist Parametritis die Ursache.

Lateropositio uteri, Dextropositio, Sinistropositio.

Palpationsbefund.

Der Uterus wird mit Erhaltung seiner normalen Flexion nach der seitlichen Beckenwand verschoben; dabei liegt das Corpus auf der Blase oder ist etwas aufgerichtet; das Vaginalgewölbe ist auf der Seite, nach welcher der

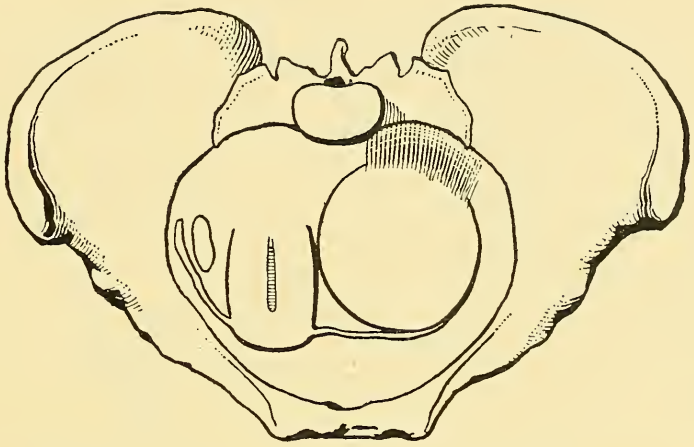

Fig. 55. Dextroposition des Uterus durch einen linksseitigen intraligamentären Ovarialtumor. P.-B. $^1/_3$.

Apfelgrosser cystischer Ovarialtumor im linken Lig. latum, durch Adhäsionen links hinten an der Beckenwand fixirt. Uterus ist vollständig in die rechte Beckenhälfte verdrängt.

Uterus verlagert ist, durch die Portio zu einem Spalt verengert, während es auf der anderen Seite stark entfaltet ist. Die Adnexe sind zwischen Uterus und Beckenwand schwer zu tasten, während sie auf der anderen Seite in die Mitte des Beckens hineingezogen werden (Fig. 56).

Ursachen.

Die Lateroposition entsteht in seltenen Fällen durch eine angeborene Verkürzung des Lig. latum. Unter den erworbenen Ursachen spielen eine grosse Rolle Tumoren der Adnexe, welche sich seitwärts zwischen Uterus und Beckenwand entwickeln; wenn dieselben gestielt sind, so haben sie weniger Einfluss auf die Lage des Uterus, sondern legen sich in den Douglasschen Raum oder wachsen aus dem Becken heraus. Dagegen die adhärenten Tumoren des Ovarium oder der Tube, vor allem die intraligamentären Tumoren, können den für ihr Wachsthum nöthigen Raum nur durch Verschieben des Uterus gewinnen (Fig. 55). Typische Fälle von Lateroposition findet man bei

intraligamentären Haematomen und Exsudaten. Wenn der Tumor mehr im oberen Theil des Lig. latum sitzt, so verschiebt er nur das Corpus nach der Seite und erzeugt eine Lateroversion; sitzt er auf dem Vaginalgewölbe, so verbindet sich mit der Lateroposition oft eine geringe Elevation. Handelt es sich um doppelseitige intraligamentäre Tumoren, so wird der Uterus zwischen beiden in die Mitte genommen und weicht nach oben aus. Eine andere Ursache der seitlichen Verlagerung liegt in chronischen Entzündungsresten, welche durch Schrumpfung den Uterus an die Beckenwand heranziehen; entweder sind es Reste von intraligamentären oder in den tieferen Abschnitten des Beckenbindegewebes sitzenden Exsudaten, oder es sind einseitig geschrumpfte Douglasfalten, welche dann zu gleicher Zeit den

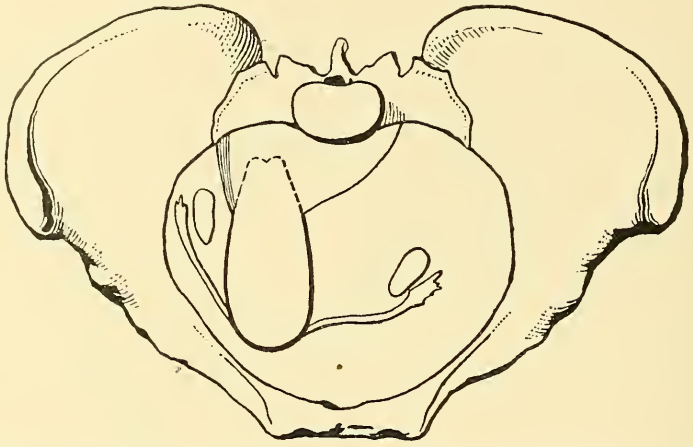

Fig. 56. Dextroposition des Uterus durch eine schrumpfende rechtsseitige Parametritis. P.-B. $^1/_3$.

Uterus ganz in der rechten Beckenhälfte fixirt durch die verdickte und geschrumpfte rechte Douglasfalte; die linken Adnexe sind in die Mitte des Beckens gezogen.

Uterus etwas nach hinten verlagern (Fig. 56). Ein frisches intraligamentäres Exsudat kann auf diese Weise den Uterus nach der einen Seite verlagern und bei eingetretener Resorption ihn durch die Mitte des Beckens hindurch an die andere Beckenwand heranziehen. Im Bereich des Peritoneums und seiner Adnexe spielen sich die schrumpfenden Entzündungen seltener ab.

Diagnose. Geringe Grade der Lateroposition werden meistens übersehen. Man erkennt sie am leichtesten, wenn man sich mit der inneren Hand, welcher man eine ähnliche Stellung wie bei der Messung der Conj. diagonalis giebt, die Mittellinie markirt und die Lage des Uterus auf dieselbe bezieht. Man erkennt dann, dass der Uterus mit seiner Seitenkante über dieselbe hinaus in die andere Beckenseite verlagert ist und dass seine Beweglichkeit nach einer Seite hin vermindert ist. Liegt die Ursache der Lateroposition in grösseren Tumoren, so kann die Abtastung des Uterus wohl erschwert sein.

Elevatio uteri.

Bei der Elevatio uteri ist der Uterus in der Richtung der Beckenachse aus dem Becken herausgehoben und etwas der vorderen Bauchwand genähert. Die Portio vaginalis kann dabei oberhalb des oberen Randes der Symphyse stehen und der Fundus des nicht vergrösserten Uterus fast bis an den Nabel erhoben sein. Die Ursachen der Elevation liegen am häufigsten in einem Palpationsbefund. Ursachen.

Fig. 57. Elevatio uteri durch Fixation des Uterus nach Sectio caesarea. P.-B. $^1/_3$.

Tumor, welcher sich unter dem Uterus entwickelt und ihn nach oben gehoben hat. Solche Tumoren sind Haematocolpos, grosse Carcinome und Sarkome der Vagina, grosse in die Vagina ausgestossene submucöse Uterusmyome, Tumoren des Septum recto-vaginale; Tumoren, welche im Douglasschen Raum gelegen sind, machen zugleich Anteposition. Viel seltener wird der Uterus herausgezogen aus dem Becken durch Tumoren, welche mit kurzem Stiel von ihm entspringen, z. B. Ovarialtumoren oder durch Verwachsungen mit der vorderen Bauchwand. Wenn die letzteren eine ausgeprägte Elevation machen sollen, so müssen sie zu einer Zeit entstanden sein, wo der Uterus oben an der vorderen Bauchwand gelegen hat, d. i. in der Schwanger-

schaft, Geburt und Wochenbett; solche Verwachsungen bilden sich nach Sectio caesarea oder durch Pyosalpinxe in puerperio; sie erheben nicht eigentlich den Uterus in die Höhe, sondern halten ihn oben fest und verhindern ihn am Hineinsinken in das Becken bei der Involution. Künstliche Fixationen führen zur Elevatio uteri bei Ventrofixationen, Myomotomien, Einnähung non Ovarialstielen u. s. w. (Fig. 57).

Diagnose. Die Diagnose der Elevation ist leicht und unterliegt vielleicht nur dann Schwierigkeiten, wenn die Portio vaginalis so hoch steht, dass man sie nicht erreichen kann, oder wenn der Uterus so fest mit den Tumoren verwachsen ist, dass er sich nicht abgrenzen lässt.

Prolapse.

Definition. Prolaps ist eine althergebrachte Bezeichnung für die Verlagerung des Uterus nach unten und stellt einen Sammelbegriff dar für eine Reihe von Lageveränderungen des Uterus, der Scheide und ihrer Nachbarorgane, welche ätiologisch ganz verschieden sind und klinisch vollkommen differente Krankheitsbilder darstellen. Der Arzt darf sich daher niemals mit der Diagnose Prolaps begnügen, sondern muss in dieselbe die Veränderungen sämmtlicher Organe hineinziehen, welche sich an dem Prolaps betheiligen; für diesen Zweck ist eine systematische Untersuchung der Vulva mit Damm- und Beckenboden, der Vagina, des Uterus, der Blase und des Rectum nothwendig.

Die grossen Prolapse stellen die Endstadien von sich allmählich entwickelnden Veränderungen dar und sind sich meistens sehr ähnlich. Die grosse Zahl von Prolapsen, welche der Arzt zu sehen bekommt, betrifft aber unausgebildete oder noch in Entwickelung begriffene Fälle, welche sich noch in wesentlichen Punkten unterscheiden, bis sie schliesslich in die sich gleichenden Endstadien übergehen. Da nun aber jedes Stadium auch gelegentlich stationär bleiben kann, so dürfen wir deshalb nicht bloss die fertigen Endstadien als Ausgang für die Diagnose wählen, sondern auch die Uebergangsstadien als besondere Krankheitsbilder hinstellen, müssen allerdings dabei berücksichtigen, dass dieselben zuweilen recht schnell in die Endstadien übergehen. Eine Kranke z. B. leidet an einem mässigen Descensus vaginae und behält ihn bis an ihr Lebensende, während derselbe bei einer anderen Kranken innerhalb einiger Monate in einen totalen Prolaps der Scheide übergeht. Aehnliches kommt beim Uterus vor. Von diesem Standpunkt ausgehend, habe ich die verschiedenen Krankheitsbilder getrennt, welche unter den Sammelnamen „Prolaps“ aufgehen.

Die unausgebildeten Stadien sind sehr geeignet dazu, die Entstehung des Vorfalls zu ergründen, und da auf derselben sich verschiedene Behandlungsgrundsätze aufbauen, so soll die Diagnose auch gewisse ätiologische Momente mit berücksichtigen. Z. B. ist für die Behandlung die Frage von Wichtigkeit, ob ein Descensus uteri primär oder secundär ist.

Als Descensus oder Senkung bezeichne ich die Lageveränderung der Vagina oder des Uterus bis an die Ebene der Vulva, als Prolapsus oder Vorfall, wenn die Lageveränderung bis vor dieselbe stattgefunden hat; Inversion nenne ich eine Einstülpung der Scheide durch die Portio vaginalis. Nomenclatur.

Für die Diagnose des Vorfalls ist es von grosser Bedeutung, in welcher Lage wir die Kranke untersuchen. Theoretisch am richtigsten ist es, die Untersuchung im Stehen vorzunehmen, da man unter dem Einfluss der Bauchpresse die Verlagerung der Organe gerade in dem Zustande findet, welcher die Kranken bei der täglichen Arbeit belästigt; beim Liegen ziehen sich kleinere Vorfälle zurück, grössere werden wesentlich kleiner, und nur totale Prolapse bleiben ziemlich unverändert. Da die Untersuchung im Stehen aber nicht gerade decent ist, da sie die bimanuelle Palpation und die Sondirung nicht gestattet, so untersucht man Prolapse am besten auf dem Untersuchungsstuhl und lässt die Kranken dabei drängen oder zieht den Prolaps mit Zangen oder Fingern so weit als möglich heraus; immerhin aber ist es zuweilen wünschenswerth, eine Untersuchung im Stehen folgen zu lassen, um sich über den Grad der Verlagerung klar zu werden. Lage der Kranken bei der Untersuchung.

Man beginne die Untersuchung mit der Inspection der Vulva. Bei unbedeutenden Senkungen der Vagina und des Uterus schliesst die Vulva noch fast vollständig, wölbt sich aber beim Pressen auseinander, so dass die descendirten Theile zu Tage treten. Bei grösseren Vorfällen ist sie dem Volumen der vorgetretenen Theile entsprechend auseinander gedrängt. Ueber die Weite des Introitus kann man sich in diesen Fällen nur ein Urtheil bilden, wenn der Prolaps reponirt ist. Narben von Dammrissen findet man sehr häufig, aber nicht regelmässig; auch wenn der Damm intact ist, erscheint er durch den Vorfall doch sehr verkürzt und zusammengedrängt, aber Frenulum und Fossa navicularis lassen sich dann noch darstellen; am häufigsten sind Dammrisse mittleren Grades, welche die Fossa navicularis zerstört haben, so dass die Haut des Dammes direct auf die vorgefallene hintere Scheidenwand übergeht. Bei den seltenen Vorfällen der Nulliparen sieht man am Introitus die niedrigen Reste des stark auseinander gedrängten Hymen. Man beachte ferner den Anus und das Orificium urethrae externum, weil sich Prolapse der Urethral- und Rectalschleimhaut mit Scheidenvorfällen sehr häufig combiniren. Nabel-, Leisten-, Schenkelbrüche sind ebenfalls nicht selten. Vulva.

Die Vagina betheiligt sich bei allen Vorfällen, und zwar kann man folgende Zustände unterscheiden: Vagina.

Descensus der beiden Scheidenwände. Beim Drängen wölben sich am häufigsten die beiden Scheidenwände, meistens die vordere etwas mehr als die hintere, in den Introitus; seltener ist nur eine Wand herabgetreten und dann häufiger die vordere (Fig. 58); ein ringförmiger Descensus ist selten. Die erschlaffte Columna rugarum post. steht sehr häufig schief, weil sie durch einen Scheidenriss an der einen Seite abgerissen und durch ihre Elasticität nach der anderen Seite verzogen ist. Descensus vagin. ant. et post.

Prolapsus vagin. ant.

Der **Prolaps der vorderen Scheidenwand** bildet verschieden grosse Tumoren vor der Vulva, welche aus der vorgefallenen vorderen Scheidenwand bestehen; die seitlichen Theile der Vagina sind durch Zug etwas weiter heruntergetreten, während die hintere Scheidenwand bei den reinen Fällen in ihren unteren Abschnitten vollkommen in situ zu bleiben pflegt, und das hintere Scheidengewölbe durch den gleichzeitig tiefer tretenden Uterus invertirt wird.

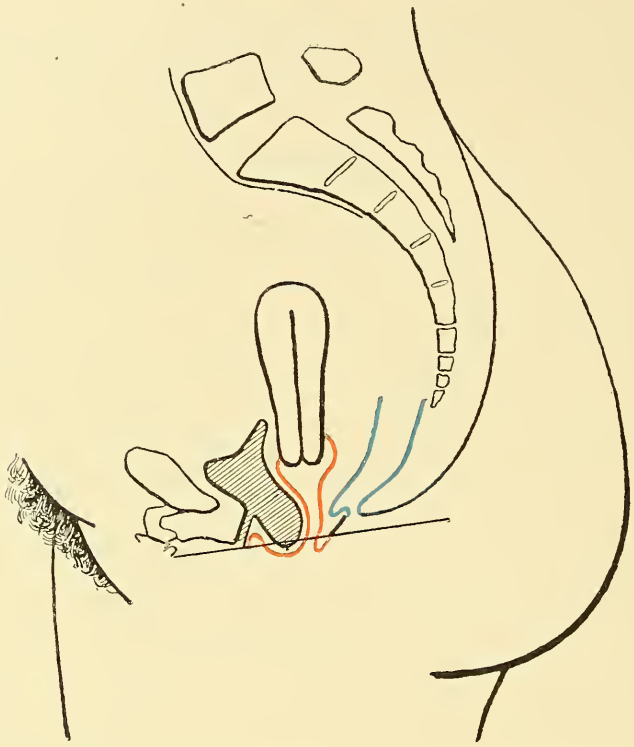

Fig. 58. Descensus vaginal. ant. et post. mit Descensus uteri. P.-B. $^1/_3$.
Beide Scheidenwände wölben sich bis in den Introitus vor; mässige Cystocele, kleine Rectocele. Uterus etwas descendirt.
Die quer verlaufende Linie bei den Prolapsbildern bezeichnet die Ebene der Vulva.

Regelmässig finden sich hierbei Cystocelen, welche in ihrer Grösse dem Scheidenvorfall entsprechen (Fig. 59).

Prolapsus vagin. post.

Der Prolaps der hinteren Scheidenwand gehört zu den seltensten Formen. Zunächst kann das obere Drittel der Vagina, so weit es mit dem Peritoneum des Douglasschen Raumes verbunden ist, von oben heruntergedrängt werden, während die untere Hälfte an ihrer normalen Stelle bleibt. Am häufigsten beobachtet man diesen Vorfall bei hochgradigem Ascites, welcher durch den gleichmässigen Flüssigkeitsdruck die hintere Vaginalwand lang-

sam herunterdrängt, bis sie in der Vulva erscheint; sie lässt sich leicht nach oben drängen und giebt deutlich das Gefühl der Fluctuation. In sehr seltenen Fällen kann dieser Theil der Scheidenwand auch durch den Druck der im Douglas liegenden Darmschlingen vorgetrieben werden (Enterocele vaginal. posterior). Der Prolaps der hinteren Scheidenwand betrifft gewöhnlich die untere Hälfte derselben: Sie hängt als schlaffer Beutel oder quer verlaufende Falte oder auch wohl als rundlicher Tumor in der Vulva und lässt

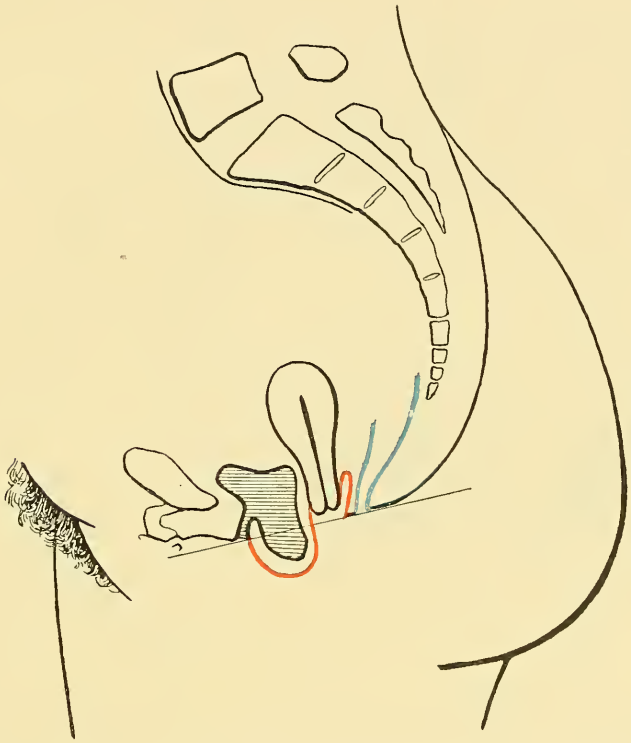

Fig. 59. Prolapsus vaginal. ant. mit secundärem Descensus uteri. P.-B. $^1/_3$. Vordere Scheidenwand wölbt sich weit vor die Vulva und hat den Uterus heruntergezogen; hintere Scheidenwand ist nur oben invertirt, unten in situ; starke Cystocele, keine Rectocele.

sich oft weit vor dieselbe ziehen. Die seitlichen Theile der Scheidenwand betheiligen sich gewöhnlich etwas an dem Vorfall, während die vordere Scheidenwand vollständig in situ bleibt. Ein Rectocele, d. h. eine Ausbuchtung der vorderen Mastdarmwand findet sich bei den grösseren Vorfällen regelmässig. Dammrisse sind häufig, aber nicht stets vorhanden (Fig. 60).

Prolapsus vagin. totalis.

Beim **Prolaps der ganzen Scheide** liegt die Vagina vollständig vor der Vulva. Rund herum sieht man deshalb die Umschlagsfalte dicht hinter dem Introitus. Hinten bleibt die Fossa navicularis, welche zum Vestibulum gehört, natürlich in situ; diese Grube erweckt oft den Anschein, als ob die hintere

Scheidenwand nicht vollständig vorgefallen sei; an dem Fehlen der Runzeln und Falten kann man dieselbe aber leicht als Vestibularschleimhaut erkennen. Gelegentlich sieht man wohl unregelmässige Einziehungen der vorgefallenen Scheide; sie entstehen durch Narbenstränge, welche von dieser Stelle zur Beckenwand verlaufen und diesen Theil der Scheide festhalten. Durch Fixation des Cervix kann auf diese Weise auch wohl gelegentlich das ganze Scheiden-

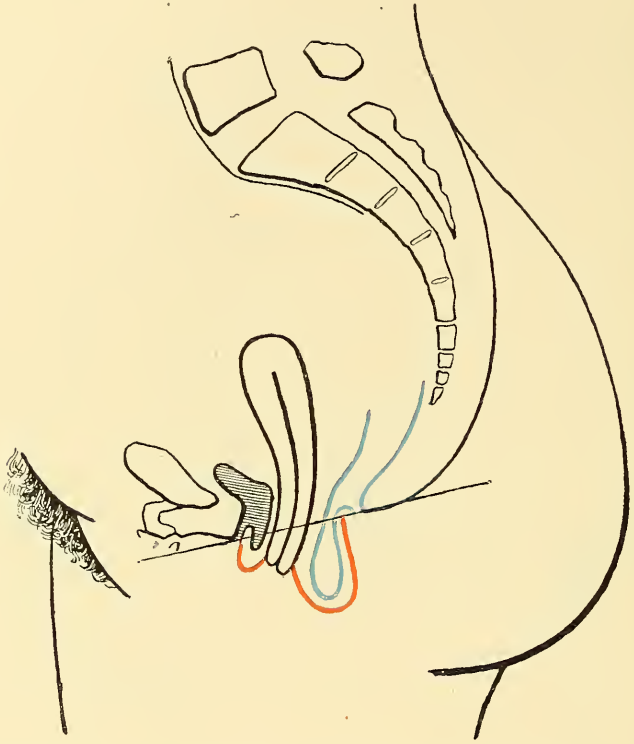

Fig. 60. Primärer Prolaps der hinteren Scheidenwand mit hochgradiger Rectocele. P.-B. $^1/_3$.

Uterus, durch die hintere Scheidenwand heruntergezogen, invertirt von oben her die vordere Scheidenwand; keine Cystocele. Uterus 10 cm; in der Rectocele reichlich Kothmassen.

gewölbe oben bleiben, während die tieferen Abschnitte als totaler Vorfall vor der Vulva liegen.

Inversio vaginae.

Inversion der Vagina. Im Gegensatz zu den Prolapsen der Scheide, bei welchen die untersten Theile immer zuerst dislocirt werden, bezeichnen wir als Inversion die ringförmige Einstülpung der Scheide, welche am Scheidengewölbe beginnt und bei weiterer Ausbildung immer tiefer gelegene Theile nach unten dislocirt (Fig. 61). Diese Inversionen sind Folgezustände des primären Descensus uteri; sinkt nämlich der Uterus von oben herunter, so nimmt er das Scheidengewölbe mit, während die unteren Theile der Scheide

entweder noch vollständig in situ oder nur wenig erschlafft sind. Bei höheren Graden des Descensus uteri wird die Vagina immer kürzer, bis die Portio vaginalis im Introitus erscheint; wenn die Vagina total invertirt ist, so liegt sie oft in derselben Weise vor der Vulva wie beim totalen Prolaps. Häufig finden sich Combinationen von Inversion mit Descensus vaginae; dabei sind die unteren Theile erschlafft und descendirt, während von oben her das Scheidengewölbe tiefer tritt. Nur die dazwischen gelegenen Theile können zunächst noch unverändert sein.

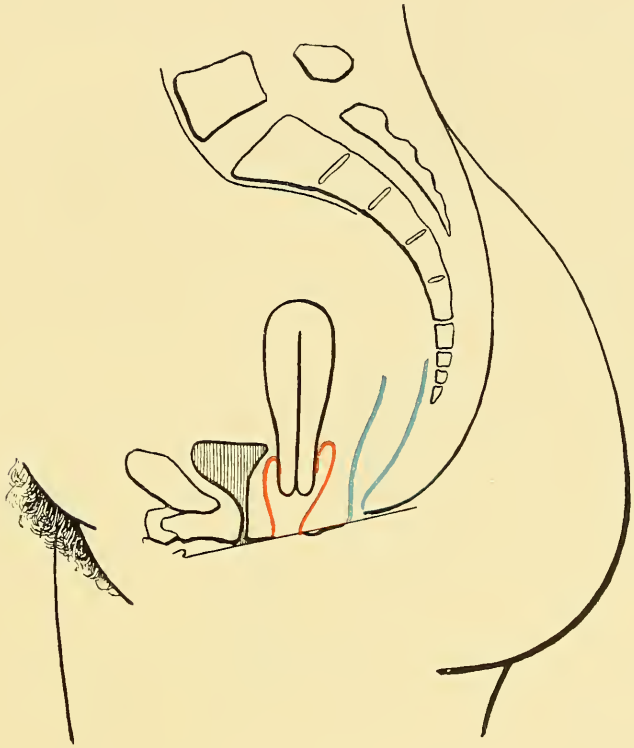

Fig. 61. Primärer Descensus uteri mit Inversion der Scheide.
Uterus in Retroversion descendirt, 7 cm. Introit. vaginae eng. Scheide unten in situ, oben invertirt.

Secundäre Veränderungen der Scheide.

Alle Theile der Vagina, welche vor der Vulva liegen und nicht mehr von der Schleimhaut des Introitus und der Labia majora bedeckt werden, verlieren ihren Schleimhautcharakter; sie trocknen ein, verhornen und bekommen das Aussehen einer Epidermis; wegen des Mangels an Talgdrüsen verlieren sie ihre Weichheit und Elasticität und werden rissig und borkig; zuweilen finden Pigmentbildungen statt. Auf allen vorgefallenen Theilen, vor allem auf der Portio vaginalis, können sich durch äusseren Reiz Decubitusgeschwüre bilden; dieselben sind meist rundlich, zuweilen von unregelmässiger Gestalt

und strahlig, haben einen scharfen, oft etwas infiltrirten Rand und zeigen keine Tendenz zur Vernarbung. Ihr Grund ist meistens gelblich belegt; sie sind weich und lassen sich dadurch unschwer von Carcinom unterscheiden. Bei Einschnürungen des Prolapses durch den Introitus treten ödematöse Anschwellungen der Schleimhaut auf; sie wird dick und glänzend, und ihre Runzeln treten zuweilen als dicke Kämme vor. Bei chronischen Vorfällen entwickeln sich hieraus hypertrophische Zustände der ganzen Scheide.

Diagnose der Lageveränderungen der Scheide.

Diagnose der Lageveränderungen der Scheide. Man hält die grossen Labien auseinander und lässt die Kranke mässig pressen; dabei wölbt sich in den Introitus eine mehr oder weniger grosse Geschwulst vor, welche an den Querfalten als Scheidenschleimhaut zu erkennen ist. Ob sie aus einer oder beiden Wänden besteht, erkennt man aus der Lage des als Spalt quer verlaufenden Lumens und aus dem Uebergang des Vorfalls auf die vordere oder hintere Commissur. Die ersten Anfangsstadien des Scheidenvorfalls, welche nur noch in Erschlaffungen und Lockerungen der Verbindung mit der Nachbarschaft bestehen, erkennt man an der vorderen Scheidenwand dadurch, dass sie dem Druck der Finger nach oben leichter nachgiebt, an der hinteren durch eine grössere Verschieblichkeit auf dem Mastdarm und der Leichtigkeit, mit welcher man sie in Falten emporheben kann. Beginnende Inversionen erkennt man an dem Tiefertreten des Scheidengewölbes. Liegt die Vagina schon vollständig vor der Vulva, so kann es Schwierigkeiten machen, zu entscheiden, ob sie durch Prolaps oder Inversion hervorgetreten ist. Meistens hat man einen Fingerzeig darin, dass von der invertirten Scheide immer nur so viel draussen liegt, wie vom Cervix mit nach unten genommen ist, wie viel also zur Bekleidung desselben eben nöthig ist, während bei primären Prolapsen die erschlaffte Scheide sehr verlängert und verbreitert ist und in grossen Falten vor der Vulva liegt.

Uterus.

Nachdem man das Verhalten der Scheide festgestellt hat, untersucht man die Betheiligung des Uterus am Vorfall. In nicht ganz seltenen Fällen ist derselbe am Scheidenvorfall vollständig unbetheiligt, sondern liegt in normaler Höhe und richtiger Anteversion. Am häufigsten beobachtet man dies bei mässigem Descensus des untersten Abschnittes des Scheidengewölbes, gelegentlich auch bei grösseren Prolapsen der hinteren Scheidenwand. In der überwiegenden Zahl von Prolapsen spielt die Betheiligung des Uterus aber die Hauptrolle. Wir unterscheiden zwei verschiedene Zustände.

Primärer Descensus und Prolapsus uteri.

1. Der primäre Descensus und Prolapsus uteri entsteht bei Erschlaffungszuständen des Peritoneums mit seinen Bändern und des Beckenbindegewebes; er verbindet sich deshalb regelmässig mit Retroversion. Die Portio vaginalis steht in der Führungslinie des Beckens unterhalb der Interspinallinie. Der oberste Theil der Scheide ist invertirt, während der Introitus und die unteren Abschnitte normalen Befund bieten können (Fig. 61); meistens sind aber auch diese erschlafft und descendirt. Bei höheren Graden des primären Descensus tritt die Portio vaginalis in den Introitus, und bei aus-

gebildetem totalen Prolaps liegt der Uterus von der vollständig invertirten Scheide bekleidet vor der Vulva, meist in Retroversioflexio, selten in Anteflexio (Fig. 62).

2. Der secundäre Descensus mit Elongatio cervicis. Auch dieses Krankheitsbild wird eingeleitet durch einen leichten Descensus uteri mit Retroversion in Folge der Erschlaffung der peritonealen Bänder und des Beckenbindegewebes, welches meistens gleichzeitig mit der Erschlaffung der Scheidenwände

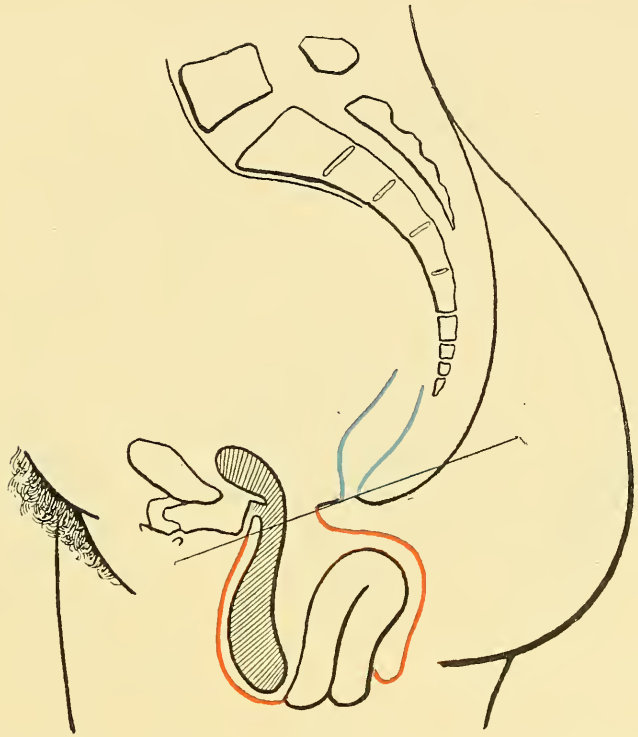

Fig. 62. Totaler Prolaps der Vagina und des Uterus. P.-B. $^1/_3$.
Uterus 7 cm; grosse Cystocele, keine Rectocele.

auftritt. Im weiteren Verlauf nun aber wird der Uterus heruntergezogen durch die vorgefallene vordere Scheidenwand unter Mithilfe einer Cystocele, welche mit der vorderen Scheiden- und Cervixwand in breiter Verbindung ist. Diesem Zuge folgt der Uterus ohne Schwierigkeiten, bis ungefähr die Portio vaginalis den Introitus erreicht. (Auf diese Weise entsteht der secundäre Descensus uteri bei primärem Prolaps der vorderen Scheidenwand mit Cystocele, Fig. 59.) Eine weitere Dislocation gestatten die peritonealen Bänder und das Beckenbindegewebe ohne weiteres nicht, sondern bei immer weiterwirkendem Zug der vorderen Scheidenwand und der Cystocele wird der Cervix langsam auseinander gezogen;

Elongatio cervicis.

es bildet sich die Elongatio cervicis. Dieselbe betrifft natürlich zunächst und in erster Linie die Vorderwand, da sich mit ihr die Blase direct verbindet, muss sich aber, da der Cervix eine zusammenhängende Masse darstellt, in vermindertem Maasse auch auf die seitliche und hintere Wand fortsetzen. Die hintere Cervixwand besteht nur aus einem supra- und aus einem infravaginalen Abschnitt, deren Betheiligung an der Elongation des Cervix verschieden sein kann, während an der vorderen Wand durch die directe Ein-

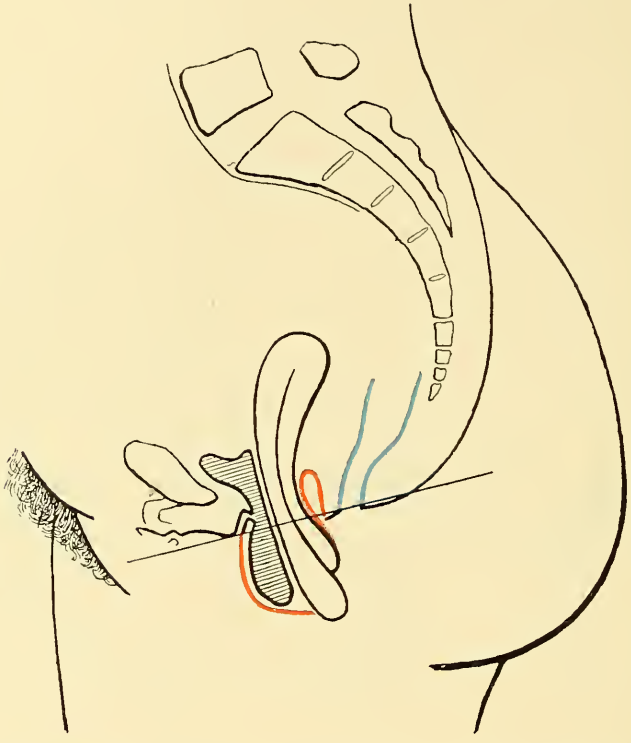

Fig. 63. Prolaps der vorderen Scheidenwand mit Elongatio cervicis. P.-B. $^1/_3$.

Vordere Wand vollständig prolabirt, hintere von oben her descendirt, unten in situ. Cervix im supravaginalen Theil verlängert. Uterus 11 cm liegt in Retroflexion.

wirkung der Blase immer nur der supravaginale Theil auseinander gezogen wird. Betrifft diese Mitbetheiligung der hinteren Wand nur den infravaginalen Theil und ist der Uterus ausserdem nicht von vornherein descendirt, so finden wir das hintere Scheidengewölbe vollständig in normaler Höhe (Schröders Hypertrophia intermedia). Diese Form ist aber sehr selten, weil ein geringer Descensus uteri mit Inversion der Scheide auch in diesen Fällen meistens das Primäre ist. Gewöhnlich finden wir dann die Umschlagsfalte der hinteren Wand

in halber Höhe der Vagina (Fig. 63), und an der Elongation betheiligt sich der supravaginale und in geringerem Maasse auch der infravaginale Theil der hinteren Cervixwand. In selteneren Fällen ist die hintere Cervixwand nur in ihrem supravaginalen Theil verlängert (Fig. 64); das betrifft solche Fälle, wo primär schon der untere Theil der hinteren Scheidenwand vorgefallen war und die durch den Descensus uteri entstehende Inversion der Scheide so weit nach unten sich fortsetzt, bis sie mit dem primären Prolaps der Scheide zusammen-

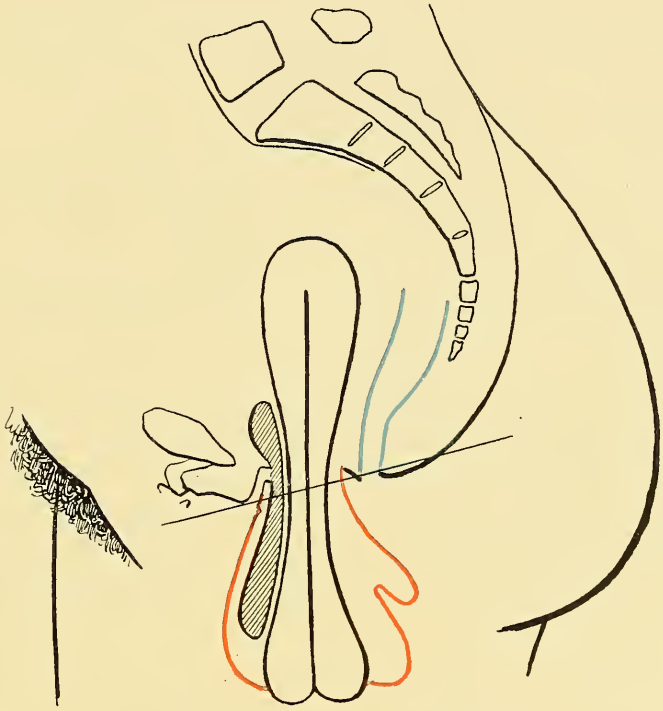

Fig. 64. Enormer Prolaps der ganzen Vagina mit Elongation des Cervix. P.-B. $^1/_3$.

Vagina sehr dick und ödematös, hinten faltig; stark schwappende Cystocele, keine Rectocele. Uterus 19,5 cm. Ectropium des Cervix.

fällt; dann liegt die ganze hintere Scheidenwand meistens in grossen Falten vor der Vulva, und die Elongation der hinteren Cervixwand betrifft nur den oberhalb der Scheide gelegenen Abschnitt.

Der secundäre Prolaps des Uterus endet also meistens mit Elongation des Cervix; ausnahmsweise kommt es wohl zu Combinationen von primärem Scheidenprolaps und primärem Uterusprolaps.

Secundäre Veränderungen des Uterus.

Alle vor der Vulva gelegenen Theile werden durch Circulationsstörungen ödematös und bei längerer Dauer derselben hypertrophisch. Dadurch wird die

Portio vaginalis dick, hart und zuweilen etwas länger; sie behält bei einer Nulliparen im ganzen ihre Form, während bei Multiparen durch die beiderseitigen Risse gewisse Formveränderungen entstehen. Durch den Zug der beiden vorgefallenen Scheidenwände nämlich werden die beiden gespaltenen Lippen so auseinander gezogen, dass sich ein grosses Ectropium bildet, und der äussere Muttermund rückt auf die Aussenfläche des Prolapses, während der tiefste Punkt desselben von der Innenwand des Cervix, gelegentlich auch wohl von dem Os internum gebildet wird; dadurch wird der äussere Muttermund enorm erweitert. Findet sich nur auf der einen Seite ein Riss, so bildet sich nur hier ein Ectropium, und der Muttermund wird schief. Die Schleimhaut des Cervix, welche durch das Ectropium zu Tage tritt, bedeckt sich mit Plattenepithel, ebenso die nicht selten vorkommenden kleinen Schleimpolypen; dasselbe bleibt aber dünn, erscheint bläulich und ist leicht lädirbar. Der Arbor vitae ist trotz der Epithelveränderungen noch deutlich zu erkennen; auf der Innenfläche des Cervix bilden sich besonders leicht seichte Decubitusgeschwüre. Als secundäre Veränderung ist auch die Elongatio cervicis aufzufassen; die im Becken gelegenen Theile des verlängerten Cervix haben ihre normale Dicke oder sind stark verdünnt, während die vor der Vulva gelegenen hypertrophisch werden.

Diagnose der Lageveränderung des Uterus.

Die Diagnose auf die Betheiligung des Uterus am Prolaps ist leicht. So lange der Uterus noch im Becken liegt, stellt man seine Lage fest durch bimanuelle Untersuchung per vaginam, muss sich aber hüten, ihn dabei nach oben zu dislociren; im wesentlichen handelt es sich darum, ob er normal antevertirt oder in Retroversion liegt, und um die Bestimmung seines Höhenstandes durch Prüfung der Stellung der Portio vaginalis in Bezug auf die Spinallinie. Wenn die Portio vaginalis aber bis an den Introitus getreten ist, so darf man die Lage des Uterus nicht mehr durch vaginale Untersuchung feststellen, weil man ihn dabei nach oben drängen müsste; man bestimmt sie durch Rectaluntersuchung, während man die Kranke durch Pressen den Uterus nach unten drängen lässt oder indem man ihn mit der Kugelzange nach unten zieht. Liegt die Portio vaginalis weit vor der Vulva oder ist gar die ganze Scheide vorgefallen, so handelt es sich wesentlich um die Frage, ob wir einen totalen Uterusprolaps oder eine Verlängerung des Cervix haben. Man entscheidet dies durch die Palpation, indem man den von der vorgefallenen Scheide bekleideten Uterus abzugrenzen sucht; kann man noch vor der Vulva oberhalb des Fundus mit den Fingern von vorne und hinten zusammenkommen, so ist der ganze Uterus vorgefallen; erstreckt sich aber, so weit man von aussen tasten kann, der Uterus ins Becken hinein, so handelt es sich um eine Elongation des Cervix, dessen weitere Fortsetzung im Becken nur vom Mastdarm aus festzustellen ist. Die Grenze zwischen Cervix und Corpus kann man zuweilen an dem Abgang der Douglasschen Falten erkennen. Wenn der Theil des Uterus, welcher im Becken liegt, nicht lang ist, so kann man den Fundus uteri vom Mastdarm aus vor die Vulva ziehen und dadurch eine

Elongation scheinbar in einen totalen Uterusvorfall verwandeln. Ein weit einfacheres Mittel aber für die Unterscheidung zwischen totalem Uterusvorfall und Elongation ist die Sonde; im ersten Fall ergiebt sie die normale Länge des Uterus, während man bei Elongation bis zu 20 cm messen kann (man denke daran, dass bei Prolapsen wegen der Retroversion die Sonde mit der Concavität nach hinten eingeführt werden muss). Eigenthümliche Differenzen in der Länge des Uterinkanals entstehen durch die Sondirung bei stark gestrecktem Cervix und bei Knickungen desselben. Liegt der elongirte Cervix vollständig gestreckt theils in, theils vor dem Becken, so misst man z. B. ca. 12 cm; holt man das Corpus per rectum heraus und legt es sich in Retroflexion, so knickt sich der Cervix und legt sich in Falten (wie eine Handharmonica), und die Sonde, welche diese Falten nicht mit ausmisst, ergiebt 7 cm. Aus demselben Grunde kann man grosse Differenzen nachweisen bei der Sondirung unmittelbar vor und nach der Reposition des Uterus.

Einer genaueren Beachtung werth ist die Frage, welcher Theil des Cervix elongirt ist. An der vorderen Wand handelt es sich immer nur um Verlängerung des supravaginalen Theiles; an der hinteren Wand kommen verschiedene Möglichkeiten vor, indem entweder nur der infravaginale oder nur der supravaginale Theil oder beide verlängert sein können. Die Unterscheidung zwischen diesen verschiedenen Zuständen trifft man aus dem Stand des Scheidengewölbes; bei ersterer ist es in normaler Höhe, bei letzterer liegt es ebenso wie bei der vorderen Wand vor der Vulva, während man eine Betheiligung beider Abschnitte annehmen muss, wenn das Scheidengewölbe ungefähr in halber Höhe steht. Weiter kann man an der hinteren Fläche des Vorfalls aus der Beschaffenheit der bekleidenden Schleimhaut die Art der Elongation bestimmen; so weit die Schleimhaut glatt und faltenlos ist und dem Cervix unverschieblich aufliegt, handelt es sich um Portio vaginalis, während diejenigen Abschnitte, welche von runzeliger und faltenreicher verschieblicher Schleimhaut überzogen sind, den supravaginalen Theil des Cervix darstellen.

Blase und Urethra.

Die untere Wand der Blase ist mit der oberen Hälfte der vorderen Vaginalwand sowie mit der vorderen Cervixwand fast unzertrennbar verbunden. Aus diesem Grunde muss die Blase bei allen Vorfällen der Scheide betheiligt sein; in einer Reihe von Fällen primär, in selteneren Fällen secundär: je nach der Lage, welche die vordere Scheidenwand und der Cervix einnehmen, ändert sich die Form der Blase. Bei jedem Descensus und Prolaps der vorderen Scheidenwand tritt der untere Theil der Blase tiefer bis vor die Vulva und bildet eine starke Aussackung, Cystocele; und wenn ausserdem eine Elongation der vorderen Cervixwand besteht, so finden wir damit zugleich die Insertionsfläche der Blase an demselben von ca. 2 cm auf 10 bis 12 cm verlängert (Fig. 65). Ist der Uterus dagegen total prolabirt, so wird die Blasenwand von dem Cervix mit heruntergenommen und bildet ebenfalls eine Cystocele, welche aber viel kleiner ist als beim primären Scheidenprolaps. Mit der Blase dislocirt sich die hintere Hälfte der Urethra nach unten, während die vordere mit dem unteren Rand

der Symphyse in fester Verbindung bleibt, so dass sie mit einer nach unten offenen Krümmung in die Blase verläuft. Die Diagnose auf die veränderte Lage der Urethra ist mit dem Katheter leicht zu stellen; man führt ihn in gewöhnlicher Haltung ein und dreht den Schnabel dann nach unten. Die Blase kann man zuweilen hinter der vorderen Vaginalwand als eine schwache Vorwölbung sehen oder, wenn sie Urin enthält, als fluctuirende Geschwulst nachweisen oder als dicke Falte mit der Scheidenwand vom Cervix abheben; ihr unteres Ende markirt sich meistens durch eine quer verlaufende Furche. Am leichtesten kann man die Formveränderung der Blase mit dem Katheter erkennen, welcher nach allen Seiten die Grenzen feststellen kann, aber sehr leicht auch die Blasenwand über ihre augenblickliche Lage hinaus vorstülpt. In der Cystocele finden wir bei einer liegenden Kranken meistens keinen Urin.

Mastdarm. Die untere Hälfte der hinteren Vaginalwand ist mit der vorderen Mastdarmwand durch lockeres Gewebe verbunden, welches eine ausgedehnte Verschiebung beider gestattet. Die hintere Scheidenwand kann deshalb weit descendiren, selbst total prolabiren, ohne dass der Mastdarm dem Zuge zu folgen braucht. In anderen Fällen finden wir eine starke Aussackung der vorderen Rectalwand (Rectocele), welche zuweilen secundär erst die Vorwölbung der hinteren Scheidenwand erzeugt hat. Die Erkennung dieser Veränderung am Mastdarm ist leicht; man führt den Finger in den Mastdarm ein und sucht die Lage der vorderen Rectalwand zu bestimmen, muss sich aber hüten, dieselbe vorzustülpen und so eine Rectocele künstlich zu erzeugen.

Diagnose der Reponirbarkeit. Nachdem die Betheiligung aller Organe am Vorfall untersucht ist, hat man noch festzustellen, ob er reponirbar ist, d. h., ob Vagina und Uterus sich wieder in ihre normale Lage innerhalb des Beckens zurückbringen lassen; von der vollständigen Reponirbarkeit hängt in erster Linie der Erfolg der Behandlung ab. Die Reposition verlangt nur ausnahmsweise die Narkose; nur bei stark ödematösen oder sehr schmerzhaften Vaginalwänden erleichtert sie dieselbe ausserordentlich. Man umfasst den Vorfall derart, dass beide Daumen auf der vorderen Wand, die anderen Finger auf der hinteren Wand liegen, und schiebt dann zuerst den der Vulva zunächst gelegenen Theil der Scheide, dann die nächstfolgenden und zuletzt die Portio vaginalis zurück; wenn die Vagina vollständig reponirt ist, antevertirt man den Uterus wie bei der Retroflexion, indem man das Corpus nach vorne holt und die Portio vaginalis nach hinten schiebt; auf die Herstellung einer vollständig normalen Lage des Uterus ist dabei der grösste Werth zu legen. Mässige Grade von Oedem der Vaginalwand, welche die Reposition stören können, beseitigt man durch Massage; Hindernisse für die Reposition des Uterus liegen am häufigsten in parametritischen Exsudaten, perimetritischen Verwachsungen und parauterinen Tumoren. Nach der Reposition des Prolapses bekommt man am besten ein Urtheil über die Weite des Introitus und über die Schlaffheit des Beckenbodens; bei grösseren Vorfällen ist ersterer so weit, dass man mit der ganzen Hand in die Vagina eindringen kann.

Differentialdiagnose. Die Diagnose soll, wie immer, so auch hier auf der objectiven Untersuchung und nicht auf Symptomen beruhen. Die Angaben der Kranken über Drängen nach unten und Gefühl einer Anschwellung in der Vulva sind nämlich durchaus nicht charakteristisch allein für den Vorfall, sondern entstehen auch bei Vulvitis und Colpitis, Entzündungen des Uterus und der Nachbarorgane sowie bei mancherlei Tumoren; wenn gleichzeitig ein kleiner Descensus besteht, so ist man leicht versucht, diesen als die Ursache der Beschwerden anzusehen und die anderen Zustände zu übersehen. Differentialdiagnose.

Auch bei der objectiven Untersuchung können Irrthümer in der Diagnose vorkommen. So können z. B. Scheidencysten, welche sich in den Introitus vorwölben, ein dem Scheidenvorfall sehr ähnliches Bild erzeugen; sie liegen aber meistens nicht median, sondern mehr seitlich, und die sie überziehende Schleimhaut ist stark verdünnt, so dass die Runzeln auseinander weichen und der Inhalt bläulich durchschimmert; ferner lassen sie sich meist leicht als umschriebener Tumor mit schlaffer Fluctuation erkennen.

Ein Prolaps der hinteren Wand wird vorgetäuscht durch ein Vaginalseptum, welches an der vorderen Wand abgerissen ist und zum Introitus heraushängt. Das Septum ist meistens schmal und kielartig, geht nur in die Mitte der Wand über und verliert sich schnell nach oben, während ein Prolaps breiter ist, die ganze hintere Wand einnimmt und nach oben und seitwärts in die in situ befindliche Scheide übergeht. Andeutungen eines Septumrestes an der vorderen Wand klären häufig das Bild.

Ein schwierig zu deutendes Bild entsteht, wenn bei totalem Prolaps der Scheide der äussere Muttermund vollständig atretisch ist, wie es bei alten Frauen nicht selten vorkommt; der Befund kann dadurch einem ausgestossenen Myom oder einem invertirten Uterus wohl ähnlich werden. In den Fällen, wo der äussere Muttermund selbst für die dünnste Sonde nicht passirbar oder nicht durch ein kleines Schleimpfröpfchen sich verräth, erkennt man die vorgefallene Scheide doch noch an ihren Runzeln und dem tiefer getretenen Vaginalgewölbe.

Sehr häufig verwechselt man mit Prolapsen Verlängerungen der Portio vaginalis, namentlich die penisförmigen Hypertrophien, welche so gross werden können, dass der äussere Muttermund bis an und vor die Vulva tritt; oder umgekehrt, was zweifellos noch häufiger geschieht, hält man den bei Descensus uteri tief getretenen und von der invertirten Scheide überkleideten Cervix für eine verlängerte Portio vaginalis. Die Unterscheidungsmerkmale liegen zunächst immer im Stand des Scheidengewölbes, welches bei wirklicher Verlängerung der Portio vorne und hinten in normaler Höhe sein muss; ferner in der den Cervix bekleidenden Schleimhaut, in so fern nämlich, als es sich um Portio vaginalis handelt, soweit dieselbe glatt und unverschieblich ist, während da, wo die Runzeln und die Verschieblichkeit der Schleimhaut beginnt, die eigentliche Scheidenschleimhaut ihren Anfang nimmt.

Anteversio uteri.

Definition. Da der normale Uterus in einer mässigen Anteversion liegt, so ist die Abgrenzung der pathologischen Anteversion nicht leicht zu machen. Wir sprechen von einer solchen, wenn das Corpus uteri tiefer als normal auf der Blase liegt und die Portio vaginalis so weit oben ausgewichen ist, dass der äussere Muttermund direct nach hinten oder gar nach hinten und oben gerichtet ist (Fig. 65). In den Fällen, wo chronische Metritis diese Lageveränderung bewirkt, ist

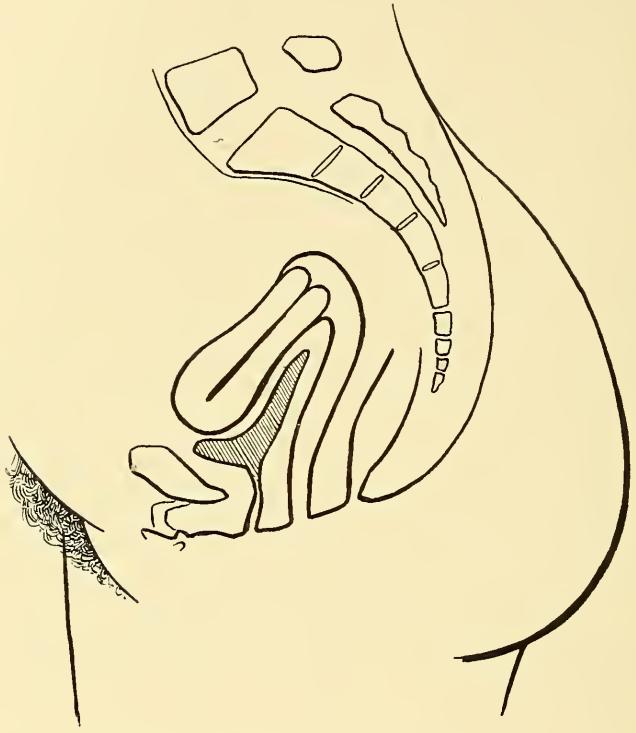

Fig. 65. Anteversio uteri. P.-B. $^1/_3$.

das Corpus vergrössert und verdickt und in seiner Verbindung mit dem Cervix gesteift, so dass der Knickungswinkel vollständig ausgeglichen und zugleich fest ist.

Diagnose. Die Diagnose dieser Lageveränderung ist leicht. Auffallend ist schon die Stellung der Portio vaginalis, welche sich so weit nach oben begeben kann, dass der Muttermund mit dem Finger kaum zu erreichen ist; das Corpus liegt dem vorderen Scheidengewölbe innig auf und wölbt es oft nach unten vor. Wichtig ist es auch hier, nach den Ursachen der Anteversion zu forschen. Häufig findet man sie in einer chronischen Metritis, durch welche der Uterus so dick und schwer wird, dass er nach vorne übersinkt. In anderen Fällen handelt es sich

um Verwachsungen zwischen dem Corpus oder seinen Adnexen einerseits und der vorderen Beckenwand andererseits, welche den Uterus nach vorne herunterziehen und dort fixiren; oder aber es sind Fixationen des Cervix an der hinteren Beckenwand, welche ihn heben und feststellen, während dementsprechend das Corpus nach vorne übersinkt.

Lateroversio uteri.

Definition.

Der normale Uterus liegt häufig etwas schief, so dass der Fundus nach der einen und die Portio vaginalis nach der anderen Seite sieht und dabei eine Seitenkante nach vorne gekehrt ist. Von einer pathologischen Lateroversion spricht man erst dann, wenn die schiefe Lage sehr hochgradig ist oder wenn

Fig. 66. Sinistroversio uteri. P.-B. $^1/_3$.
Uterus liegt fast quer. Portio vaginalis ist rechts fixirt. Rechtes Scheidengewölbe spaltförmig, linkes entfaltet. Die linken Adnexe liegen unter dem Uterus.

der Uterus in ihr fixirt ist; in ausgesprochenen Fällen kann der Uterus sogar vollständig quer im Becken liegen (Fig. 66).

Anm.: Schultze bezeichnet als Lateroversionen nur diejenigen Lageveränderungen, bei welchen der Uterus über seine Kante vertirt ist, und rechnet die schiefen Lagen des normal antevertirten Uterus zu den Torsionen.

Diagnose.

Auf eine Lateroversion des Uterus weist schon die Stellung der Portio vaginalis hin, wenn sie weit nach der einen Seite abgewichen ist und der Muttermund stark nach der Seite und hinten sieht; das Corpus liegt in der anderen Hälfte des Beckens, mit dem Fundus der Seitenwand desselben genähert.

Lateroversion bei Missbildungen des Uterus.

Schwieriger kann es sein, die Ursachen der Lateroversion herauszufinden. Eine angeborene Lateroversion finden wir bei Doppelmissbildungen des Uterus. Der Uterus bildet sich aus den beiden Müllerschen

Gängen, welche schief von beiden Seiten gegen die Mitte des Beckens verlaufen und dort zu dem unpaaren Organ verschmelzen; wenn die Vereinigung ausbleibt, so besteht der Uterus aus zwei schief liegenden, im Winkel zusammentretenden Hälften; bleibt dabei eines der Uterushörner rudimentär, während das andere sich voll entwickelt, so entsteht ein stark laterovertirter Uterus, welcher sich aber von allen anderen Formen der Lateroversion durch eine vollständig freie Beweglichkeit, durch das Fehlen der Adnexe an seiner inneren Seite (dieselben gehen von dem rudimentären Horn ab) und meistens durch median gestellten Cervix auszeichnet. Auch bei Doppelbildungen mit vollständig entwickelten Hörnern des Uterus (Uterus bicornis und didelphys) sind beide Hörner mehr oder weniger laterovertirt.

Acquirirte Lateroversion.

Meistens ist die Lateroversion acquirirt durch schrumpfende Entzündungen im Beckenbindegewebe. Wenn sich das in der Douglasschen Falte gelegene Bindegewebe verkürzt, so folgt der Cervix dem Zuge zur Beckenwand und mit ihm zugleich das Corpus, weil der hoch angreifende Zug auch auf dieses wirkt; es entsteht Lateroposition; sitzt die Schrumpfung aber in den tiefer gelegenen Theilen des Parametrium, so weicht nur der Cervix nach der einen Seite ab, während das Corpus nach der anderen geht; es entsteht Lateroversion (Fig. 66). Die Erkennung dieser Form ist sehr leicht aus der Fixation des Cervix und dem verkürzten Parametrium bei vollständig frei beweglichem Corpus uteri. Die Lateroversion kann auch durch Einwirkung auf das Corpus entstehen, sei es, dass schrumpfende Entzündungen im Lig. latum oder in der Umgebung der Tuben das Corpus an die Beckenwand heranziehen und dort fixiren oder dass Tumoren der Adnexe oder des Lig. latum das Corpus auf die Seite drängen, um Platz für ihr Wachsthum zu gewinnen. Auch hier handelt es sich wie bei Lateroposition meistens um ungestielte Tumoren, welche am Emporwachsen in die Bauchhöhle behindert sind. Als eine recht seltene Ursache für Lateroversion sind Tumoren zu erwähnen, welche den Cervix stark an die Beckenwand herandrängen und das Corpus nach der anderen Seite ausweichen lassen.

Retroversio uteri.

Die Retroversio uteri stellt eine Lageveränderung dar, bei welcher das Corpus nach hinten von der Führungslinie abgewichen ist, während die Portio vaginalis bis in oder vor dieselbe nach vorne getreten ist. Die Retroversion steht diagnostisch in so enger Verbindung mit der Retroflexion, dass ich sie mit dieser in einem Abschnitt behandeln werde.

Anteflexio uteri.

Definition.

Unter Anteflexio uteri verstehen wir die Vermehrung der normalen Krümmung des Uterus über seine vordere Fläche; da dieselbe innerhalb gewisser Grenzen schwankt, so darf man nicht schon von einem abnormen Knickungs-

winkel sprechen, wenn er etwas spitzer ist als der normale ca. $1^1/_2$ R. betragende. Wird er aber kleiner als ein R., so dass also ein wirklich spitzer Winkel vorhanden ist, so bezeichnen wir die Lage des Uterus als eine pathologische Anteflexion. Damit soll nun aber nicht gesagt werden, dass eine solche abnorme Knickung des Uterus immer eine Krankheit darstellen oder bestimmte Beschwerden machen muss oder dass etwa dabei vorhandene Beschwerden in der abnormen Knickung ihre Begründung finden sollen; im Gegentheil, wir müssen betonen, dass in der grössten Mehrzahl der Fälle die Anteflexio uteri selbst ein gleichgültiger oder gar secundärer Befund ist, während in den complicirenden Zuständen, z. B. ungenügender Entwickelung des Uterus, Entzündungen in den Douglasschen Falten, die eigentliche Ursache der Beschwerde und oft auch die Ursache der Anteflexion zu suchen ist. Dadurch ist selbst die spitzwinklige Anteflexion als eine fast bedeutungslose Lageanomalie hingestellt; wir können sie aber nicht vollständig aus der Reihe der Lageveränderungen streichen, weil es, freilich nur selten, Fälle giebt, wo in der abnormen Knickung allein die Ursache der Krankheitssymptome zu suchen ist. Die Diagnose „Anteflexion" beweist deswegen für die Mehrzahl der Fälle nur, dass der Uterus stärker als normal nach vorne geknickt ist, trifft aber meistens das eigentliche Leiden nicht. In jedem Fall muss sich der Arzt die Frage zu beantworten suchen, ob neben derselben noch andere Zustände vorhanden sind, welche als die Ursache der Krankheitsbeschwerden anzusehen sind.

Wir scheiden deshalb die Diagnose der vorliegenden Lageveränderung in die Diagnose der Anteflexion selbst und in die Diagnose der Art resp. der Ursachen derselben.

Diagnose der Anteflexion.

Die Diagnose der Anteflexio uteri ist leicht, wenn die Palpation des Uterus sicher gelingt. Der Cervix steht meistens in der Richtung der Vagina, so dass der äussere Muttermund nach vorne und unten sieht, und das Corpus uteri liegt dem Cervix so dicht auf, dass der Finger kaum in den Knickungswinkel eindringen kann; fühlt man denselben vom vorderen Scheidengewölbe aus, so ist die Bestimmung des Grades leicht. Man muss sich dabei nur hüten, den Knickungswinkel zu ändern; bei schlaffwinkeligen Anteflexionen ist es leicht, den Knickungswinkel auszugleichen oder gar den Uterus in Retroflexion zu legen. Schwierigkeiten in der Diagnose entstehen erst dann, wenn der Uterus in Anteflexion so weit nach hinten verlagert ist, dass man das Corpus bimanuell nicht tasten kann, oder wenn der Cervix so lang ist, dass man dasselbe von innen nicht erreichen kann, oder wenn das Corpus so klein ist, dass man es überhaupt nicht sicher erkennen kann. In allen diesen Fällen hält man den Uterus wegen der Stellung der Portio vaginalis oder wegen des langen, in der Richtung der Vagina verlaufenden Cervix für retrovertirt; auch vom Rectum aus kommt man meistens nicht so hoch herauf, dass man das Umbiegen des Corpus nach vorne fühlen kann. Für die Praxis beanspruchen diese Fälle eine grosse Bedeutung, weil sie sehr häufig sind und bei der

Differentialdiagnose zwischen Anteflexio und Retroversio.

falschen Diagnose der Retroversion stets eine erfolglose und die Kranke sehr quälende Pessarbehandlung nach sich ziehen. Vermuthet man in solchen Fällen eine Anteflexion, weil man den Fundus vom hinteren Scheidengewölbe aus nicht sicher erreichen oder weil man von der Seitenkante aus das Umbiegen des Corpus nach vorne zu fühlen glaubt, ohne doch gerade zur Sicherheit kommen zu können, so scheue man die Narkose nicht; sie giebt meist sicheren Aufschluss. In zweifelhaften Fällen kann auch wohl die Untersuchung mit der Sonde zum Resultat führen, in so fern als sie bei Retroversion in gerader Richtung nach hinten und oben bis zum Ring hineingleitet, während sie bei Anteflexion schon am inneren Muttermund einen Widerstand findet und nur durch starkes Abbiegen oder Senken des Griffs oder Anziehen der Portio mit der Kugelzange nach vorn hineingleitet; liegt sie im Uterus, so kann der vorne durchgefühlte Knopf gelegentlich auch wohl die Lage des Fundus nach vorne anzeigen.

Differentialdiagnose gegen anteuterine Tumoren.

Zur Verwechselung mit dem anteflectirten Corpus können anteuterine Tumoren Anlass geben, z. B. parametritische Exsudate und Myome, wenn sie sich oberhalb des inneren Muttermundes in demselben Winkel an den Cervix anlegen wie das Corpus. Die Unterscheidung wird immer dadurch zu treffen sein, dass diese Tumoren nicht gerade die Gestalt und Grösse des anteflectirten Corpus haben und namentlich die Exsudate sich diffuser auszubreiten pflegen und dass andererseits hinter ihnen immer noch das Corpus uteri zu fühlen oder mit der Sonde nachzuweisen sein müsste. Grosse diagnostische Schwierigkeiten hatte ich mehrere Male zu überwinden, als sich mit der Anteflexion in Folge einseitiger Schrumpfung der Ligamente noch Torsion verband; das Corpus lag in diesen Fällen so deutlich neben dem langen Cervix, dass ich es immer zunächst für einen parauterinen Tumor hielt.

Diagnose der Art und Ursachen der Anteflexion.

So leicht die Diagnose auf die Anteflexion im Allgemeinen sein wird, so gross und unüberwindlich können die Schwierigkeiten sein, wenn es sich um die Feststellung der Art, der Ursachen und der Folgezustände dieser Lageveränderungen handelt, kurz, wenn die Frage zu beantworten ist, ob die vorhandene Anteflexion an den Beschwerden betheiligt ist oder nicht. Die klassischen Beschwerden der Anteflexion, Dysmenorrhoe und Sterilität, finden sich bei fast allen Formen derselben und können deswegen zur Differentialdiagnose der einzelnen Arten nicht herangezogen werden. Der wichtigste Unterschied liegt darin, ob der anteflectirte Uterus frei beweglich ist oder durch entzündliche Schrumpfungen an der hinteren Beckenwand fixirt ist; durch genaue combinirte Untersuchung ist das meistens ohne Schwierigkeit festzustellen. Wenn der Uterus frei beweglich befunden wird, so handelt es sich meistens um angeborene Zustände; dabei ist der Anteflexionswinkel gewöhnlich unveränderbar und durch Füllung der Blase nicht auszugleichen, so dass die sogenannte Steifwinkeligkeit als ein weiteres Zeichen der congenitalen Anteflexion angesehen werden darf (Fig. 67). Es kommen allerdings auch Zustände angeboren vor, wo auf einem langen Cervix ein kleiner, schlaffer Uterus liegt und sich wie in einem Charnier von vorne

nach hinten bewegen lässt, so dass Anteflexion und Retroflexion wechseln. Der Uterus ist bei congenitalen Formen meistens klein und schlecht entwickelt. Einfache bewegliche Formen von Anteflexion können auch erworben werden durch Ernährungsstörungen in der Uteruswand, welche zur Verdünnung und Erweichung der Wand und zur Abknickung des Uterus nach vorne führen; physiologische Paradigmata hierfür sind die Anteflexionen des graviden und puerperalen Uterus.

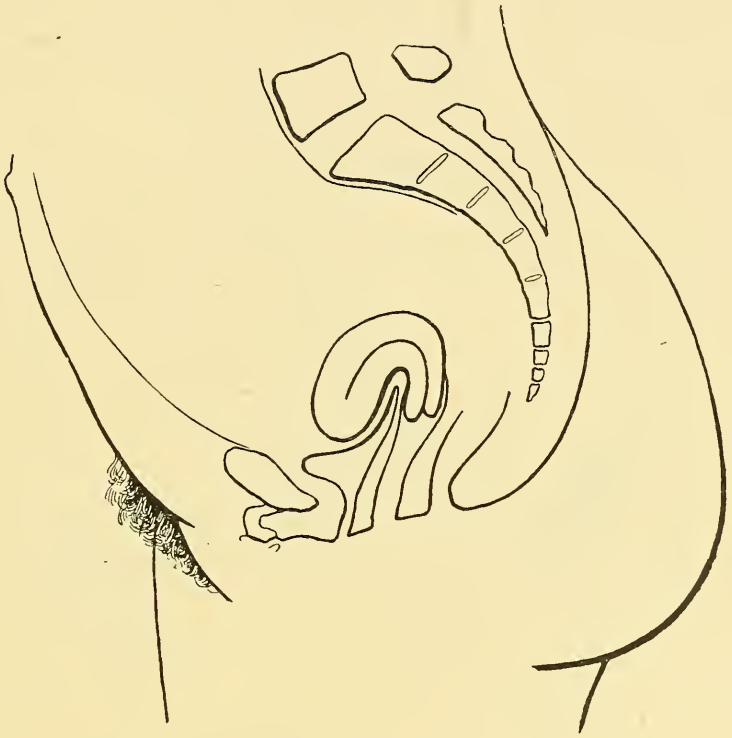

Fig. 67. Anteflexio uteri congenita. P.-B. $^1/_3$.
Uterus beweglich; spitzwinkelige Anteflexio; Winkelsteifigkeit. Corpus gut entwickelt.

Bei der fixirten Anteflexion ist der Uterus in Retroposition und mässiger Elevation an der hinteren Beckenwand fixirt. Schon die lang gezogene Vagina, der Hochstand der Portio vaginalis und die Retroposition sprechen für diese Form von Anteflexion (Fig. 68); sie ist aber leicht direct nachzuweisen durch die verminderte oder aufgehobene Beweglichkeit des Uterus nach vorne und durch Schmerz beim Dislociren gegen die vordere Beckenwand. Als Ursache der Fixation findet man ausschliesslich die Verkürzung der beiden Douglasschen Falten (Parametritis posterior retrahens); dabei ist das Corpus selbst frei beweglich. Bei fixirter Anteflexion ist die Lageveränderung immer das Secundäre und für die Beschwerden der Kranken gleichgültig, während die fixirenden Entzündungen das Primäre und eigentlich die Quelle des Leidens sind.

Die Differentialdiagnose zwischen diesen beiden Zuständen wird sehr erschwert, wenn zu der ursprünglich frei beweglichen Anteflexion fixirende Entzündungen sich hinzugesellen.

Von den verschiedenen Formen der Anteflexion ist es nur die angeborene steifwinkelige, welche man in seltenen Fällen selbst als die Ursache mechanischer Störungen ansehen darf.

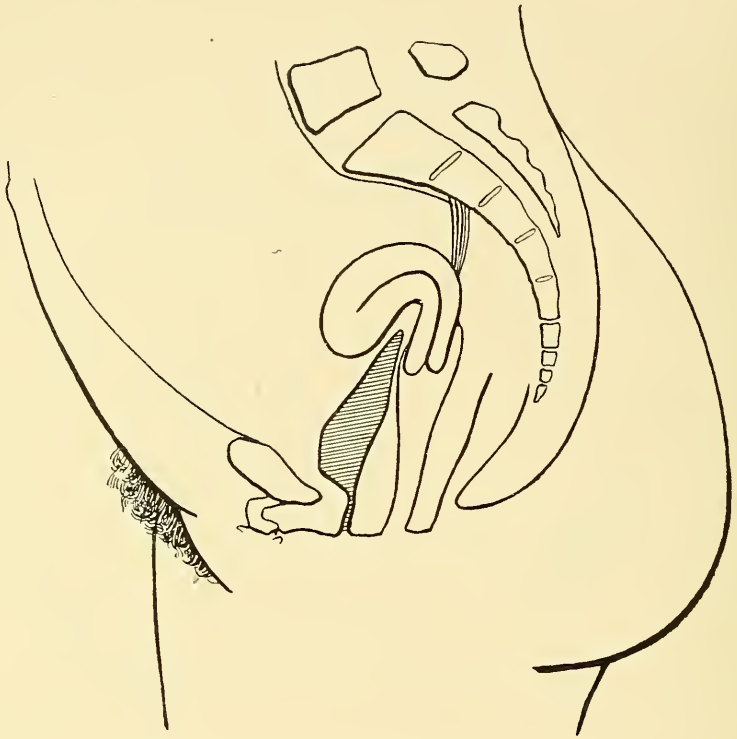

Fig. 68. Anteflexio uteri fixata. P.-B. $^1/_3$.
Uterus durch Param. poster. anteflectirt und retroponirt, hinten fixirt.

Retroversioflexio.

Definition. Die Retroversio ist eine Lageveränderung des Uterus, bei welcher sich das Corpus dem Kreuzbein genähert hat und die Portio vaginalis ungefähr in der Führungslinie steht; dabei ist der Uterus meist gestreckt, zuweilen noch etwas über die Vorderfläche gebogen. Bei der Retroflexio steht die Portio vaginalis der Symphyse noch näher, während das Corpus uteri tiefer rückwärts in die Kreuzbeinaushöhlung gesunken ist und mit dem Cervix einen nach hinten offenen Winkel bildet. Die Retroversio und Retroflexio gehören nach der oben gegebenen Eintheilung verschiedenen Gruppen an, müssen aber wegen der gleichen Aetiologie und vielfacher Uebergänge ineinander zusammengefasst werden. Die Retroversio stellt meistens nur einen

Uebergang zur Retroflexion dar, welche sich dann aus ihr entwickelt, wenn Erschlaffungszustände in der Gegend des inneren Muttermundes hinzukommen. Nicht selten aber bleibt die Retroversion bestehen, sei es, dass die Gegend des inneren Muttermundes ihre normale Festigkeit behält (Retroversion bei Nulliparen) oder dass der Uterus durch chronische Entzündungen abnorm fest wird, sei es, dass der Uterus durch Entzündungen des serösen Ueberzugs oder seiner Adnexe in Retroversionsstellung fixirt wird.

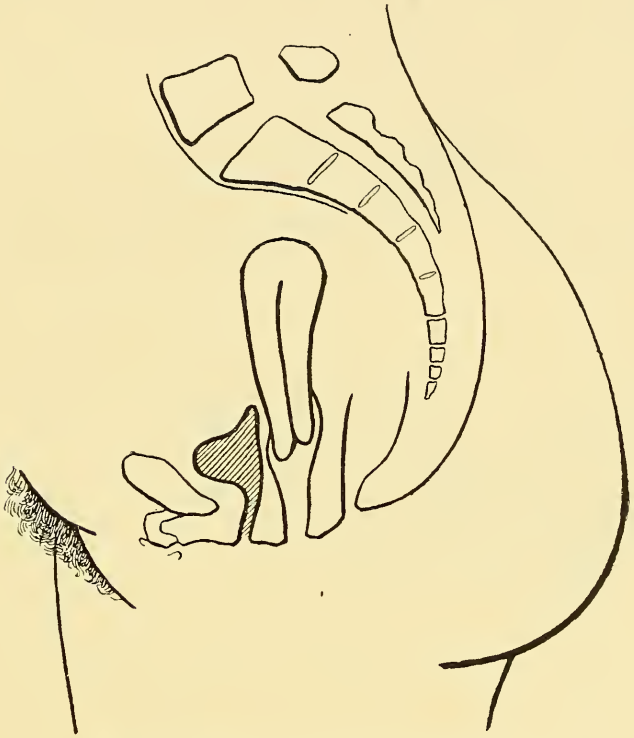

Fig. 69. Retroversio uteri. P.-B. $^1/_3$.

Die Retroversioflexio ist keine Lageveränderung des Corpus uteri allein, sondern an ihr betheiligen sich Vagina, Portio vaginalis und Cervix, Tuben und Ovarien; eine genaue Untersuchung muss sich auf alle diese Organe erstrecken, um so mehr als eine Reihe von Beschwerden nicht aus der Lageveränderung des Corpus uteri allein entstehen, sondern sich durch die Betheiligung der Nachbarorgane erklären.

Palpationsbefund (Fig. 69 und 70). An der Vagina findet man sehr auffallende Veränderungen in ihrem Verlauf. Da das obere Ende der Vagina die Portio vaginalis umfasst, so muss es sich mit derselben nach vorne begeben; dadurch wird der Verlauf der Vagina, welcher bei hinten stehender Portio vaginalis durch den geraden Durchmesser des Beckenausganges gegeben wird, ein hinter

Palpationsbefund.

der Symphyse fast gerade aufsteigender. Da der Introitus vaginae ebenfalls der vorderen Beckenwand viel näher liegt, so kommen Scheidengewölbe und Introitus sich bedeutend näher als bei dem normalen gestreckten Verlauf der Vagina: der Vaginalschlauch wird dadurch zu lang für die kurze Strecke und zieht sich deshalb, wenn er seine normale Elasticität sich bewahrt hat, zusammen, oder, was wir namentlich bei Multiparen beobachten, schlägt Falten, welche sich in den Introitus legen. Auf diese Weise entsteht das Bild eines Descensus der vorderen Wand, welchen wir im Gegensatz zum primären Descensus

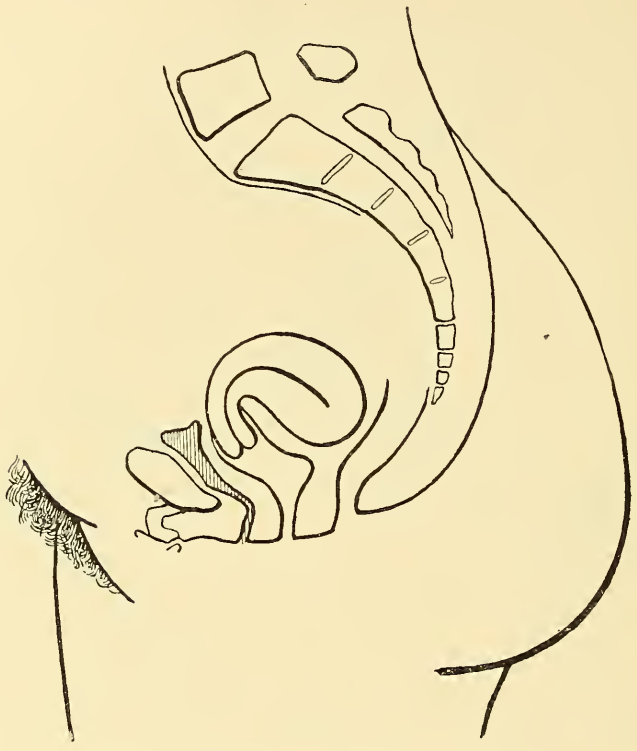

Fig. 70. Retroflexio uteri. P.-B. $^1/_3$.

vaginae (s. pag. 119) am besten als secundären Descensus bei Retroflexion bezeichnen; zum Unterschied von jenem verschwindet er vollständig, wenn man durch Reposition des Uterus die Portio vaginalis an ihre normale Stelle zurückbringt. Die Lage der hinteren Vaginalwand ist in der unteren Hälfte durch ihre Verbindung mit dem Mastdarm bestimmt, während die obere Hälfte mit der Portio vaginalis nach vorne tritt; dadurch entsteht in ihrer Mitte eine Abbiegung nach vorne. Verbindet sich mit der Retroversion ein Descensus, so wird die Vagina von oben her invertirt und dadurch noch kürzer.

Portio vaginalis.

Die Portio vaginalis tritt bei Retroversionen ungefähr bis in die Führungslinie, während sie bei Retroflexionen durch das im Douglas liegende

Corpus noch weiter nach vorne gedrängt wird. Je grösser dieses ist, um so näher steht sie der Symphyse, und bei Retroflexio uteri gravidi finden wir sie bis dicht an die hintere Wand derselben herangedrängt; liegt das Corpus tief im Douglas, so wird die Portio vaginalis nach oben gezogen und steht bei Retroflexio uteri gravidi oft über dem oberen Rand der Symphyse. Durch diese Dislocation der Portio vaginalis nach oben flacht sich das vordere Scheidengewölbe bis zum vollständigen Verstreichen der vorderen Lippe ab, während die hintere im Lumen der Vagina liegt und oft rüsselförmig verlängert erscheint, um so mehr, als man den supravaginalen Theil des Cervix durch das hintere Scheidengewölbe tastet und leicht zur Portio vaginalis rechnet; auf diese Weise entsteht ein Klaffen des Cervicalkanals, ein scheinbares Ectropium, welches nach der Reposition des Uterus sich aber ebenfalls ausgleicht. Die Richtung des Cervicalkanals bildet bei Retroversion eine geradlinige Verlängerung der Uterushöhle. Bei mässigem Grad der Retroversion sieht das Os externum nach vorne und unten; je tiefer aber das Corpus uteri sinkt, um so mehr richtet es sich nach vorne und bei den stärksten Graden sogar nach oben. Bei Retroflexio mässigen Grades sieht der Muttermund nach vorne und unten, bei spitzwinkeligen Abknickungen mehr direct nach unten. Je weiter sich die Portio vaginalis an die vordere Beckenwand heran begiebt, um so mehr nähert sie sich dem Introitus; sie wird dadurch bei der Palpation leichter erreichbar und deshalb für tiefer stehend gehalten. Dieses Tieferstehen ist aber nur ein scheinbares; denn sie bleibt in derselben Beckenebene wie die normal stehende Portio vaginalis (ungefähr die Ebene der Beckenenge), während wir unter einem wirklichen Tieferstehen der Portio ein Tiefersinken im Becken, z. B. in der Führungslinie, verstehen, wie es beim Descensus in Verbindung mit Retroversion vorkommt (Fig. 71).

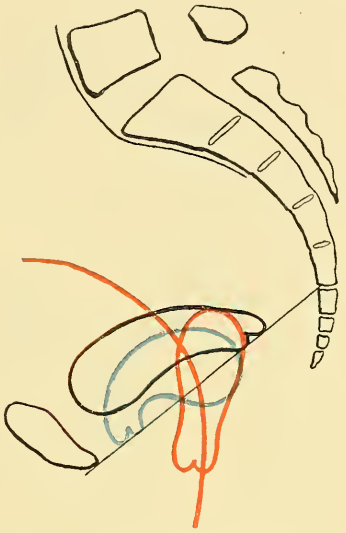

Fig. 71. Scheinbares und wirkliches Tiefertreten der Portio vaginalis. Schem. $^1/_3$.

Die Portio vaginalis bei Retroflexion findet sich in derselben Höhe wie die des normal gelagerten Uterus, während die des retrovertirten Uterus durch Descensus wirklich tiefer getreten ist.

Die Lageveränderung des Corpus uteri ist für den Palpationsbefund das Ausschlaggebende. Von einer Retroversion spricht man erst dann, wenn das Corpus uteri deutlich hinter der Führungslinie liegt, also in der Nähe des Promontorium; von dieser Lage an bis zu der den Douglasschen Raum bis nahe an den Introitus vorwölbenden Retroflexion kommen alle Stadien vor; eine Eintheilung der Retroversioflexio nach verschiedenen Graden halte ich nicht für praktisch, sondern bezeichne lieber den Grad nach dem Kreuzbeinwirbel. Corpus uteri.

in dessen Höhe der Uterus liegt. Das retroflectirte Corpus liegt selten ganz median, sondern meistens etwas nach links, seltener nach rechts, weil sich Torsionen häufig mit ihr verbinden. Bei Retroversion ist die hintere Wand des Uterus ganz gestreckt, in selteneren Fällen noch deutlich über die vordere Fläche gebogen (nach Schultze: Retroversio cum anteflexione); bei Flexionen bildet sich ein Winkel in der Gegend des inneren Muttermundes, welcher so spitz werden kann, dass das Corpus der hinteren Wand des Cervix aufliegt.

Ovarien. Die Ovarien ändern bei mässiger Rückwärtslagerung des Corpus ihre Lage am Beckeneingang kaum; wenn aber das Corpus uteri tiefer in die Kreuzbeinaushöhlung hineinsinkt, zieht das Lig. ovarii die mediane Spitze des Ovarium nach hinten, so dass es sich um seine frontale Achse dreht und ausserdem je

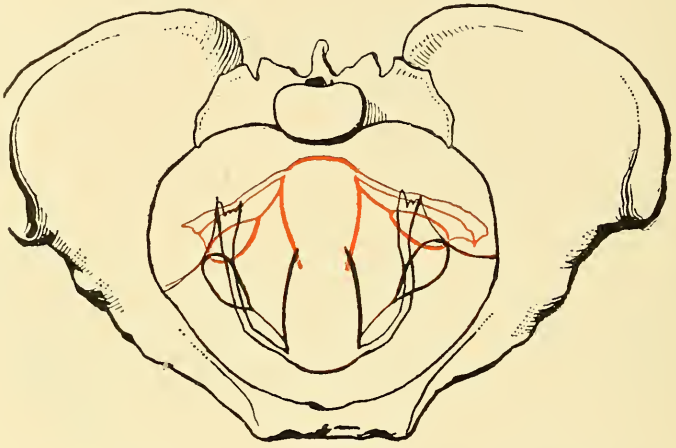

Fig. 72. Lage der Tuben und Ovarien beim antevertirten und retrovertirten Uterus. Sch. $^1/_3$.

nach der Schlaffheit des Lig. suspensorium ovarii auch noch etwas nach unten verlagert wird; das Ovarium bleibt also im wesentlichen an seiner normalen Stelle (Fig. 72). Thatsächlich aber finden wir die Ovarien meistens tief im Douglasschen Raum liegen, weil die Ligamenta infundibulo-pelvica (suspensoria ovarii) an dem allgemeinen Erschlaffungszustand des Beckenperitoneum theilnehmen und eine Dislocation der Ovarien nach unten gestatten. Die Eierstöcke liegen mitunter so tief im Douglasschen Raum, dass man sie mit den inneren Fingern allein an der vorderen Kreuzbeinwand tasten kann.

Tuben. Die Tuben gehen eine sehr wichtige Lageveränderung ein, indem das uterine Ende mit dem Fundus nach hinten geht, während das abdominelle Ende, mit dem Ovarium verbunden, in dessen Nähe bleibt (Fig. 72). Bei ausgesprochener Retroversioflexio geht ihr Verlauf von hinten nach vorne; ein Umstand, der das Palpiren des uterinen Endes und damit die Diagnose der Tubenerkrankungen sehr erschwert.

Für die Betheiligung der Blase ist die Stellung des Cervix, mit welchem sie ja fest verbunden ist, maassgebend. Je mehr der Cervix nach vorne tritt, um so mehr stülpt er die hintere Blasenwand ein, und bei Retroflexio uteri gravidi, wo er stark nach oben tritt, nimmt er die Blase mit, so dass der Blasenboden stark nach oben verlagert und die Urethra in die Länge ausgezogen wird. Blase.

Der Mastdarm wird durch die Retroflexion, namentlich bei vergrössertem Uterus eingestülpt, so dass mässige Verengerungen des Rectalrohrs die Folge sein können. Mastdarm.

Diagnose. Die Diagnose bei Retroflexionen hat sich auf folgende Punkte zu richten: Diagnose.

1. Die Lageveränderung des Uterus und die Betheiligung der Nachbarorgane an derselben muss festgestellt werden.
2. Es muss festgestellt werden, ob der Uterus mobil oder fixirt ist und welcher Art die Fixation ist.
3. Es muss nachgewiesen werden, ob Complicationen vorhanden sind und in welcher Verbindung dieselben mit der Retroflexion stehen.

Die Diagnose der Lageveränderung gründet sich auf dem oben ausgeführten Palpationsbefund, in welchem die Lage des Corpus naturgemäss den wichtigsten Punkt bildet. Einen gewissen Anhalt für die Lage des Corpus uteri gewinnt man schon aus der Stellung der Portio vaginalis; wenn dieselbe in der Führungslinie steht und der Muttermund nach vorne und unten sieht, so liegt der Uterus meist in Retroversion, kann aber auch in Anteflexion liegen; steht die Portio vorne und sieht der Muttermund nach unten, so liegt der Uterus in Retroflexion oder in Anteposition; die Unterscheidung zwischen je diesen zwei Lagen kann nur durch die Feststellung der Lage des Corpus getroffen werden, welche am sichersten durch genaue bimanuelle Palpation gelingt. Da aber bei einer grossen Zahl von Retroflexionen die dicken Bauchdecken und die Därme das Eindringen der äusseren Hand bis auf den tief in der Kreuzbeinhöhlung liegenden Uterus nicht erlauben, so würden diese Fälle der Diagnose nicht zugänglich sein, wenn der innere Finger allein nicht ebenfalls dieselbe sehr wahrscheinlich machen könnte; dazu gehört allerdings eine nachgiebige Scheidenwand und eine ziemlich tiefe Lage des Uterus. Man fühlt dann eine circumscripte Resistenz von der Grösse und Gestalt des Uterus, welche sich im stumpfen Winkel an den Cervix ansetzt; das Palpiren dieses Verbindungsstücks macht Schwierigkeiten, wenn der Cervix sehr schlank und die Flexion sehr spitzwinkelig ist. Bei straffer, unnachgiebiger Scheide kann man vom Mastdarm aus den Uteruskörper zuweilen noch nachweisen. Gelingt auch dieses nicht, so dass man weder mit der äusseren noch mit der inneren Hand zum Uterus gelangen kann, so kann man noch zur Sonde seine Zuflucht nehmen; aus der Richtung, welche sie nimmt, erkennt man die Lage des Uterus. Für die allerschwierigsten Fälle bleibt nur die Narkose übrig. Gelegentlich habe Diagnose der Lageveränderung.

ich Verkennungen einer Retroversion dadurch zu Stande kommen sehen, dass die inneren Finger vom hinteren Scheidengewölbe nicht hoch genug in die Höhe gedrängt wurden und die äusseren auf die vordere Wand des retrovertirten Corpus gesetzt, diese Stelle für den nach vorne gerichteten Fundus hielten.

Diagnose der Fixation.

Wenn die Diagnose auf Retroversioflexio feststeht, so muss entschieden werden, ob der Uterus mobil oder fixirt ist. Wir nennen einen Uterus nur dann mobil, wenn er sich nicht nur hin und her schieben oder im Becken bewegen lässt, sondern wenn er vollständig antevertirt werden kann und vorne liegen bleibt, bis er nach einer geraumen Zeit, vielleicht durch Füllen der Blase oder Drängen der Kranken, wieder hinten herübergeworfen wird. Wir bezeichnen einen Uterus als fixirt, wenn er durch entzündliche Producte verschiedener Art mit der Beckenwand so fest verbunden ist, dass er sich entweder gar nicht oder nur wenig aufrichten lässt oder aber sich zwar vollständig antevertiren lässt, aber sofort wieder zurückgezogen wird, wenn man ihn loslässt. Diejenigen Fälle, wo der Uterus nur durch seine Grösse (Gravidität, Myom) in der Beckenhöhle festgehalten wird, bezeichnen wir nicht als fixirt, sondern als incarcerirt. Für die Diagnose der Fixation ist es also nothwendig, den Uterus zu reponiren. Für die Ausführung der

Manuelle Reposition des Uterus.

Reposition giebt man der Kranken die Steissrückenlage, nachdem man Blase und Mastdarm hat vollständig entleeren lassen. Man geht dann mit zwei Fingern in das hintere Scheidengewölbe und hebt den Uterus möglichst bis zum Promontorium oder seitlich an demselben vorbei, während die äussere Hand die Bauchdecken tief eindrückt und über den Fundus herüberzukommen sucht. Wenn sie denselben gefasst hat, so verlassen die inneren Finger das hintere Scheidengewölbe, gehen ins vordere und drängen die Portio vaginalis nach hinten; zu gleicher Zeit zieht die äussere Hand das Corpus auf die Blase herunter. In dem Moment, wo die Finger das hintere Scheidengewölbe verlassen, sinkt häufig das Corpus wieder zurück, weil die äussere Hand es nicht sicher fassen konnte. Man kann dann zuweilen durch Druck auf die Portio vaginalis von vorne her das Corpus namentlich bei sehr steifem Uterus indirect in die Höhe heben; aber auch bei starker Flexion gelingt es nicht selten, den hinten auf dem Cervix liegenden Uterus mit demselben in die Höhe zu schieben. Die grössten Schwierigkeiten bei der Reposition findet man in der Dicke der Bauchdecken und vor allem in der Empfindlichkeit der Kranken. Wenn Straffheit des hinteren Scheidengewölbes die Aufrichtung hindert, so kann man noch vom Mastdarm aus Erfolg haben, wenn man mit dem eingeführten Zeigefinger das Corpus hebt, während man zu gleicher Zeit von der Scheide aus die Portio mit dem Daumen nach hinten drängt.

Die manuelle Reposition verlangt Uebung und Geschick und wird dem Arzte, welcher über erstere doch nur in beschränktem Maasse verfügen kann, häufig nicht gelingen. Aus dem Misslingen wird dann gewöhnlich der Schluss gezogen, dass der Uterus fixirt ist. Das trifft durchaus nicht zu. Erst wenn

alle Repositionsmethoden nicht zum Ziel geführt haben oder wenn man die Fixationen direct fühlt, darf man die Diagnose auf Fixation stellen. Führt die manuelle Reposition nach einigen schonenden Versuchen nicht zum Ziel, so soll man sie aufgeben und die Aufrichtung mit der Sonde versuchen. Wenn dieselbe vorsichtig angewendet wird, kann sie keinen Schaden anrichten, sondern wird den Uterus in viel leichterer und für die Kranke schmerzloserer Weise heben als eine ungeschickte manuelle Aufrichtung. Leichte Verletzungen der Schleimhaut mit geringer Blutung können wohl dabei passiren; grössere Verletzungen des Parenchyms aber oder Perforation der Uteruswand habe ich nie dabei gesehen. Man wendet am besten eine flach gebogene Uterussonde mit dickem Knopf an und führt dieselbe, wie oben beschrieben, in den retroflectirten Uterus ein, dreht sie, so dass die concave Seite der vorderen Uteruswand anliegt, und senkt den Griff stark auf den Damm; der mobile Uterus wird dadurch so weit nach oben gehoben, dass man ihn mit der rechten Hand von aussen fassen und auf die Blase herunterziehen kann, während man die Sonde mit der linken Hand im Uterus fixirt. Liegt der Uterus vorne, so drängt man die Portio mit den beiden inneren Fingern nach hinten und nimmt dann die Sonde heraus. Wenn der Uterus fixirt ist, so lässt er sich wenig oder gar nicht heben, und das Reponiren macht Schmerzen durch Zug an den Adhäsionen. Kurze, straffe Adhäsionen erkennt man an dem federnden Widerstand, den die Sonde beim Reponiren findet; auch dann, wenn die Sonde sich in den Fingern immer wieder mit ihrer Concavität nach hinten, also in Retroflexionsstellung, dreht, ist eine Fixirung des Uterus sehr wahrscheinlich.

Reposition des Uterus mit der Sonde.

Statt mit der Sonde kann man die Reposition noch in folgender Weise machen: man setzt eine Muzeuxsche Zange an die vordere Lippe und zieht sie stark nach vorne und unten; zu gleicher Zeit hebt der Zeigefinger der linken Hand vom Mastdarm oder zwei Finger vom hinteren Scheidengewölbe aus das Corpus so weit wie möglich in die Höhe; dann schiebt man die Portio vaginalis mit der Zange, deren Griffe nach dem Bauche der Frau zu gehoben sind, nach hinten; zuweilen gelingt die Reposition in dieser Weise spielend leicht (Küstner).

Reposition durch Zug mit der Muzeuxschen Zange.

Wenn die Anwendung der Sonde contraindicirt ist oder aus technischen Gründen, z. B. bei Nulliparen, nicht zum Ziel führt, so wird die manuelle Reposition in der Chloroformnarkose gemacht; sie ist zweifellos für die Genitalien das schonendste Verfahren und ausserdem das beste Mittel, Fixationen durch directe Palpation zu bestimmen.

Reposition in Narkose.

Man darf sich mit der einfachen Thatsache der Fixation nicht begnügen, sondern muss feststellen, was für eine Art der Fixation vorliegt; für die richtige Behandlung ist dies ein äusserst wichtiger Theil der Diagnose. Wir unterscheiden:

Feststellung der Art der Fixation.

1. Eine intraperitoneale oder perimetritische Fixation. Bei ihr handelt es sich um peritonitische Adhäsionen, welche sich überall am Uterus bilden können, wo er mit Peritoneum überkleidet ist; am häufigsten finden wir

Perimetritische Fixation.

sie an der hinteren Wand bis zum Fundus herauf oder seitlich in der Nähe der erkrankten Adnexe, welche meist den Ausgangspunkt für diese Entzündung bilden. Die Adhäsionen stellen einzelne Stränge oder flächenhafte Membranen von verschiedener Länge dar; es giebt perimetritische Verwachsungen, welche, namentlich wenn sie mit Schrumpfungen und Verödungen des Peritoneum einhergehen oder wenn sie die Reste eingedickter Haematocelen oder Exsudate darstellen, den Uterus so fest an die Beckenwand anmauern, dass er absolut unbeweglich ist. Meistens handelt es sich aber um einzelne Stränge und Membranen, welche dem Uterus eine gewisse Beweglichkeit und nicht selten die vollständige Reponirbarkeit lassen. Die perimetritische Natur derselben erkennt man an der Verbindung mit den vom Peritoneum bekleideten Stellen des Uterus, an ihrer Regellosigkeit und an ihrer Zartheit, welche sie oft unter leisem Fingerdruck zerreissen lässt.

Parametritische Fixation.

2. Eine parametritische Fixation kann in doppelter Weise zur irreponiblen Retroversioflexio führen; einmal durch feste Verbindung des Cervix mit der vorderen Beckenwand in Gestalt von schrumpfenden Exsudaten des Parametrium anterius oder Narbenzügen als Residuen von Lacerationen; andererseits kann eine Fixation an der hinteren Beckenwand zu Stande kommen, wenn ein Zug von hinten auf das Corpus ausgeübt wird. Alte geschrumpfte Exsudate gehen in den hinteren Abschnitten des Lig. latum oder unter dem ablösbaren Theil des Peritoneum so weit an das Corpus heran, dass sie einen Zug nach hinten vorwiegend auf diesen Theil ausüben können; gelegentlich können auch die geschrumpften Douglasfalten allein einen Anlass zu irreponibler Retroversio geben, wenn sie sich abnorm hoch an die hintere Wand des Uterus ansetzen; namentlich bei Nulliparen beobachtet man häufig dieses Verhalten. Grössere parametritische Exsudate, welche sich bei bestehender Retroversio bilden, führen ebenfalls zur Fixation derselben. Die Diagnose einer parametritischen Fixation beruht auf dem Nachweis eines Exsudats oder einzelner Fixationsstränge im Bereich der bindegewebigen Umgebung des Uterus, während man ihn, so weit er vom Peritoneum überzogen ist, und den ganzen Douglasschen Raum frei von Adhäsionen findet; die parametritischen Adhäsionen fühlen sich viel dicker und fester an als die perimetritischen.

Indirecte Fixation durch die erkrankten Adnexe.

3. Sehr häufig findet man eine indirecte Fixation des Uterus durch seine erkrankten Adnexe, welche mit der hinteren Beckenwand verlöthen und den Uterus von beiden Seiten festhalten, während das Corpus selbst nicht direct fixirt zu sein braucht. Die Diagnose dieser Art der Fixation beruht auf dem Nachweis von adhärenten Adnextumoren; dieselben befinden sich oft in so breiter Verbindung mit dem Corpus, dass sie schwer von ihm abgrenzbar sind.

Abnorme Kürze der vorderen Scheidenwand.

Eine seltenere Ursache für die Irreponibilität des Uterus liegt in einer abnormen Kürze der vorderen Scheidenwand, welche die Portio vaginalis in der Nähe der vorderen Beckenwand festhält und dadurch den Uterus dauernd in Retroversionsstellung bringt. Wenn man die Portio vaginalis zum Zweck der Reposition nach hinten zu schieben versucht, so gelingt es nur un-

vollkommen, und sie tritt wieder nach vorne, sobald man sie loslässt. Diese primäre Verkürzung der vorderen Scheidenwand kommt angeboren vor, oder sie bildet sich durch senile Schrumpfung aus; man darf sie nicht mit der secundären Verkürzung verwechseln, wie sie bei Retroversio uteri sich durch elastische Zusammenziehung der vorderen Wand ausbildet; in diesem Fall ist der Uterus meistens reponibel.

Diagnose der Complicationen.

Zu einer vollständigen Diagnose des ganzen Krankheitsbildes der Retroflexio uteri gehört schliesslich noch eine genaue Feststellung aller

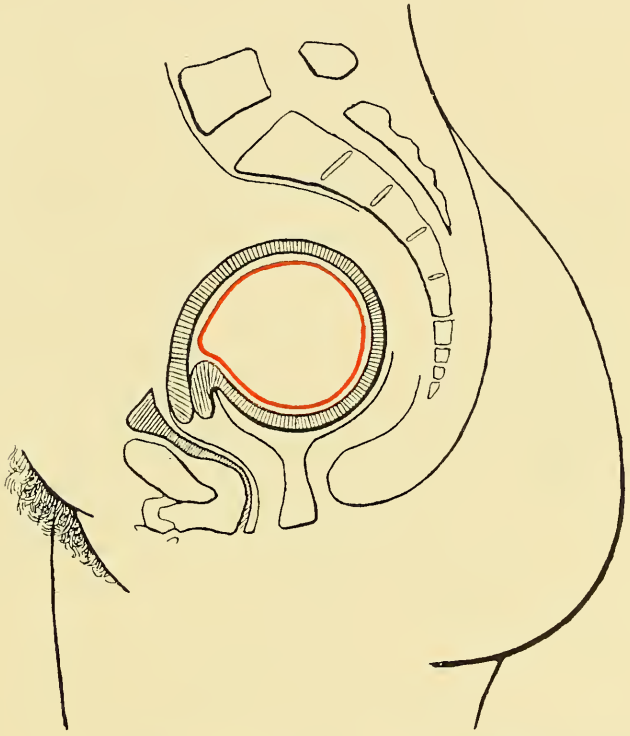

Fig. 73. Retroflexio uteri gravidi.

Complicationen, welche in mehr oder weniger innigem Zusammenhang mit der Lageveränderung stehen und meistens mehr Veranlassung zu den Beschwerden der Kranken geben als diese selbst; dazu gehören metritische Schwellungen des Uterus, Katarrhe, Lageveränderungen der Ovarien, frische Peri- und Parametritis.

Retroflexio uteri gravidi.

Von besonderer Wichtigkeit ist die Complication mit Schwangerschaft, die Retroflexio uteri gravidi. In den ersten beiden Monaten wird die Gravidität häufig übersehen, weil die Vergrösserung und Auflockerung an dem weit nach hinten liegenden, der combinirten Untersuchung schwer zugänglichen Uterus nicht leicht zu erkennen ist. Im dritten und vierten Monat,

wo die Retroflexio uteri gravidi wegen der beginnenden Incarcerationserscheinungen dem Arzt am häufigsten zur Beobachtung kommt, entwickelt sich ein ganz charakteristischer Palpationsbefund (Fig. 73). An der Vagina und Portio vaginalis sind Zeichen der Schwangerschaft meistens deutlich vorhanden; die Portio vaginalis ist dicht an die Symphyse herangedrängt und steht sehr hoch, mit dem Muttermund nach unten gerichtet. Das hintere Scheidengewölbe ist nach unten gedrängt, in den hochgradigen Fällen bis nahe an den Introitus, durch einen gleichmässig runden Tumor, welcher das ganze kleine Becken ausfüllen kann und dessen gleichmässig runde Gestalt und innige Anlagerung an die Beckenwand vom Mastdarm aus am besten zu erkennen ist. Die Consistenz des Tumors ist weich, bei Einengungen durch das Becken sogar prall elastisch. Gestalt und Consistenz des Tumors lassen wohl die Vermuthung an eine Schwangerschaft im retroflectirten Uterus aufkommen, aber die Sicherheit erwächst nur dadurch, dass man durch combinirte Untersuchung von dem hinteren Scheidengewölbe und den Bauchdecken aus den gleichmässigen Uebergang der Portio vaginalis in das Corpus nachweist; da die Verbindung zwischen beiden meist sehr weich und locker ist, so ist sie gelegentlich schwer palpirbar, und dann verfällt man in den Irrthum, dass man den harten Cervix vorne, namentlich wenn er etwas verlängert ist, für den ganzen Uterus und das weiche Corpus im Douglas hinten für einen hinter demselben gelegenen Tumor erachtet. Die Retroflexio uteri gravidi wird deshalb am häufigsten mit Haematocele retrouterina (Differentialdiagnose siehe pag. 85), mit retrouterinen, perimetritischen Exsudaten (siehe diese) oder mit retrouterinen Ovarialtumoren (siehe diese) verwechselt.

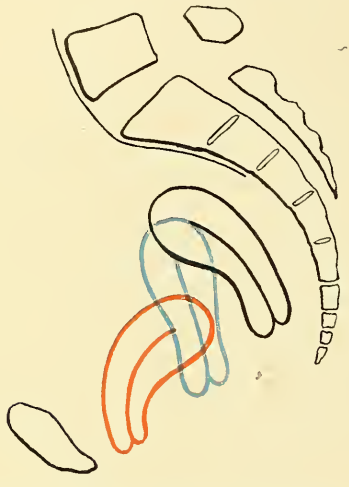

Fig. 74. Retropositio (schwarz), Retroversio (blau) und Retroflexio (roth) uteri.

Differentialdiagnose.

Differentialdiagnose. Die Diagnose der Retroversioflexio ist leicht, wenn es nur gelingt, den Uterus zu fühlen. Da dies aber wegen der tiefen Lage des Corpus nicht ganz leicht ist, so sind Fehldiagnosen nicht selten. Am häufigsten begegnete ich bei meinen Schülern Verwechselungen der Retroflexio mit Retroposition. Abgesehen davon, dass eine Reihe von Irrthümern durch eine Verwechselung der beiden Definitionen zu Stande kommen (Fig. 74) und die Retroposition als pathologischer Begriff den Aerzten viel zu wenig bekannt ist, beruhen die Fehler meist darauf, dass der Arzt ohne weiteres eine Retroflexio annimmt, wenn das Corpus vorne an der normalen Stelle nicht zu finden ist. Dieser negative Schluss ist nicht berechtigt. Schon die Stellung der Portio vaginalis in der hinteren Beckenhälfte spricht meistens gegen eine

Retroflexio und Retropositio.

Retroflexion; geht man dann vom vorderen Scheidengewölbe in die Höhe, so fühlt man beim retroponirten Uterus die Krümmung über die vordere Fläche, während man eine Retroflexio erst dann annehmen darf, wenn man das Corpus im hinteren Scheidengewölbe fühlen oder sicher mit der Sonde nachweisen kann.

Retroversio mit Anteflexio.

Retroversion und Anteflexion werden sehr häufig miteinander verwechselt, vor allem in den nicht gerade seltenen Fällen von Verlängerung des Cervix und kleinem, atrophischem Uteruskörper. Die Stellung der Portio vaginalis ist bei beiden Lageveränderungen die gleiche, und da man durch das hintere Scheidengewölbe hindurch häufig einen grossen Theil des supravaginalen Cervix fühlt, so hält man denselben leicht für das ganze Corpus, um so mehr als man den kleinen, atrophischen Uteruskörper vorne nicht sicher erkennen kann. Vor diesem Irrthum bewahrt man sich am besten, wenn man an der Seitenkante des Uterus in die Höhe tastet und auf die Umbiegung nach vorne achtet oder wenn man mit der Sonde die Richtung der Höhle nachzuweisen sucht.

Retrouterine Tumoren.

Retrouterine Tumoren können für Retroflexio uteri gehalten werden, wenn sie dem hinteren Scheidengewölbe aufliegen und sich im Winkel mit der hinteren Wand des Cervix verbinden und ihn nach vorne drängen; solche Irrthümer kommen vor bei subserösen Myomen, parametritischen Exsudaten oder Resten von Haematocele und Douglasexsudaten. Das Princip in der Differentialdiagnose dieser Zustände muss in dem Nachweis des Uterus vor diesen Tumoren liegen, sei es durch Palpation, sei es durch vorsichtigen Sondengebrauch; als Unterstützung kann weiter dienen die Gestalt und Verbindung dieser Tumoren. Sie sind meistens breiter als der Uterus, liegen nicht nur wie der retroflectirte Uteruskörper direct hinter dem Cervix, sondern auch seitlich von ihm, verschmälern sich gegen das Becken und verbinden sich mit demselben; die Rectaluntersuchung giebt hier am sichersten Aufschluss.

Torsion des Uterus.

Torsionen sind Drehungen des Uterus um seine Längsachse; sie können entweder in der Vagina stattfinden, so dass der ganze Uterus um seine Achse gedreht wird, oder auch in der Substanz des Uterus selbst, sei es in der Gegend des Os internum oder oberhalb desselben im Corpus; im letzteren Falle bleibt der untere Abschnitt des Uterus an seiner Stelle, während das Corpus allein torquirt wird.

Die Torsion findet sich am häufigsten in Verbindung mit Anteflexion, wenn bei einseitiger Schrumpfung der Douglasschen Falten eine Kante des Uterus nach hinten gezogen wird; in ähnlicher Weise finden wir bei Retroflexionen das Corpus nicht direct nach hinten, sondern durch Torsion nach der Seite, am häufigsten nach links, gelagert. Bei Doppelbildungen findet man den Uterus gewöhnlich derart torquirt, dass ein Horn nach vorn, das andere nach hinten

sieht. Die Diagnose dieser Torsionen, welche immer den Uterus im ganzen betreffen, wird daraus gestellt, dass die Flächen desselben nicht genau nach vorne und hinten sehen, sondern etwas seitlich gerichtet sind; bei Inspection im Speculum findet man häufig den äusseren Muttermund schräg oder gar sagittal gerichtet.

Torsionen des Uterus in seiner Substanz kommen zu Stande durch das Wachsthum von subserösen Myomen oder kurz gestielten Ovarialtumoren. Die Diagnose wird immer nur durch einen Zufall, meistens aus der Lage der Adnexe, möglich sein und wird gewöhnlich erst durch Inspection bei der Operation gestellt.

Inversio uteri.

Vom gynäkologischen Standpunkt aus interessiren uns zwei Formen der Inversion: die chronische puerperale und die Inversion durch Tumoren des Uterus.

Chronische puerperale Inversion.

Bei der chronischen puerperalen Inversion ist die Wand des Uteruskörpers von dem Fundus aus in die Höhle eingestülpt, und zwar kann die Inversion nur bis an den inneren Muttermund reichen oder das invertirte Corpus ist bis in den Cervix oder durch denselben bis in die Scheide vorgestülpt, oder der Cervix betheiligt sich gleichfalls, wenigstens mit seinem oberen Abschnitt, an der Inversion; die Gegend des äusseren Muttermundes finden wir gewöhnlich erhalten. Durch die Einstülpung bildet sich oben ein mehr oder weniger tief reichender Inversionstrichter, in welchen die Adnexe von beiden Seiten hineinziehen. Bei der vaginalen Untersuchung des umgestülpten Uterus findet man einen polypösen, weichen Körper, welcher sich nach oben zuspitzt und im äusseren Muttermund verschwindet. Geht man mit dem Finger in den äusseren Muttermund hinein, so kann man rund herum den Uebergang des invertirten in den stehen gebliebenen Theil des Cervix nachweisen; diese Umschlagsfalte oberhalb des äusseren Muttermundes verschwindet oft durch Anziehen des invertirten Uterus nach unten, weil dadurch die Inversion des Cervix vervollständigt wird. Wenn es nicht möglich ist, mit dem Finger den Uebergang des invertirten Uterus in den Cervix sicher zu erkennen, so kann man ihn noch mit der Sonde nachweisen; dieselbe stösst rings herum um den Hals des Polypen auf den Widerstand des invertirten Cervix und dringt nirgends in eine Uterushöhle ein. Die Betrachtung im Speculum liefert ebenfalls einige charakteristische Befunde; die Oberfläche ist glatt, sammetartig, glänzend und hochroth; zuweilen lassen sich am unteren Ende die beiden Tubenöffnungen als kleine Einziehungen deutlich erkennen.

Obgleich die Erkennung einer Inversio uteri in günstigen Fällen auf diese Weise allein durch vaginale Untersuchung möglich ist, soll man bei dieser verantwortungsvollen Diagnose doch stets in eine genaue bimanuelle Untersuchung vornehmen, und zwar von Mastdarm und Bauchdecken aus; mittelst derselben kann man meistens ohne Schwierigkeit das Fehlen des Uteruskörpers nachweisen und kann bei günstigen Bauchdecken an Stelle desselben

den Inversionstrichter als eine deutliche Delle erkennen, in welche die Tuben hineinziehen, während die Ovarien gewöhnlich am Rande desselben liegen bleiben.

Differentialdiagnose: Die Inversio uteri kann nur mit einem submucösen, in der Vagina liegenden Uterusmyom verwechselt werden; über Unterschiede zwischen beiden siehe pag. 173.

Inversion bei Tumoren.

Die Diagnose einer Inversion bei Uterustumoren ist nur dann möglich, wenn das Myom mitsammt dem invertirten Uterus vor der Vulva liegt. Wenn der Tumor gestielt auf der invertirten Uteruswand sitzt, so kann man beide durch eine Einschnürung oder einen Ring deutlich voneinander absetzen. Wenn der Tumor aber breitbasig mit dem Uterus zusammenhängt, so gehen beide ohne Ansatz ineinander über und sind nur zuweilen durch einen deutlichen Consistenzunterschied abzugrenzen, indem der Uteruskörper weicher als das Myom ist. Auch in diesen Fällen muss man danach trachten, durch combinirte Untersuchung von aussen einen Inversionstrichter nachzuweisen; wenn die Uteruswand nur partiell durch den Tumor invertirt ist, so wird dies allerdings kaum gelingen. Aus diesem Grunde werden die meisten Inversionen bei Uterusmyomen erst beim operativen Entfernen der Myome erkannt.

Diagnose der Uterusmyome.

Die Diagnose der Myome setzt eine Bekanntschaft mit den anatomischen Eigenschaften und den verschiedenen Entwickelungsformen dieser Geschwülste voraus; ehe ich an die Besprechung der diagnostischen Principien herantrete, will ich deshalb an dieser Stelle

die topographische Anatomie der Myome

erörtern, so weit sie für die Diagnose von Wichtigkeit ist.

Topographische Anatomie der Myome.

Die Uterusmyome sind circumscripte Neubildungen der Muskulatur. Ursprünglich sind sie meistens multipel angelegt, aber nur eine beschränkte Zahl von ihnen kommt zu weiterer Entwickelung. In der Mehrzahl der Fälle überwiegt ein Myom durch seine Grösse, während einzelne kleinere sich um dasselbe, meistens in dessen Mantel gelegen, gruppiren; in anderen Fällen haben wir ein Conglomerat von Myomen, welche sich um den Uterus herumlegen. Ursprünglich sind alle Myome interstitiell gelegen; durch die verschiedene Wachsthumsrichtung aber entstehen klinisch und anatomisch ganz differente Entwickelungsformen. Wir unterscheiden zunächst am Corpus

Subseröse Myome.

1. subseröse Myome. Man bezeichnet die Myome als subserös, wenn sie aus der äusseren Wand des Uterus herauswachsen, und zwar an einer Stelle desselben, welche mit Serosa überzogen ist. Die Abgrenzung gegen die interstitiell gelegenen

Myome liegt darin, dass sie sich mit ihrer grösseren Peripherie aus der Wand herausgezogen haben und keinen dicken Mantel von Uterusmuskulatur mehr haben (Fig. 76 und 77). Kleinere Myome stellen eine knollige Verdickung an der Aussenfläche des Uterus dar; grössere sind selbstständige Tumoren, welche in mehr oder weniger breiter Verbindung mit der Uteruswand sich befinden. Je grösser die subserösen Myome werden, um so mehr ziehen sie sich aus der Wand des Uterus heraus und bleiben nur durch einen Stiel mit demselben in Verbindung. Wenn dieser Stiel sehr breit ist, so wird er meistens noch von einem Theil des Myoms gebildet, schmälere bestehen nur noch aus Muskulatur, und die allerdünnsten können zuweilen nur noch aus Peritoneum

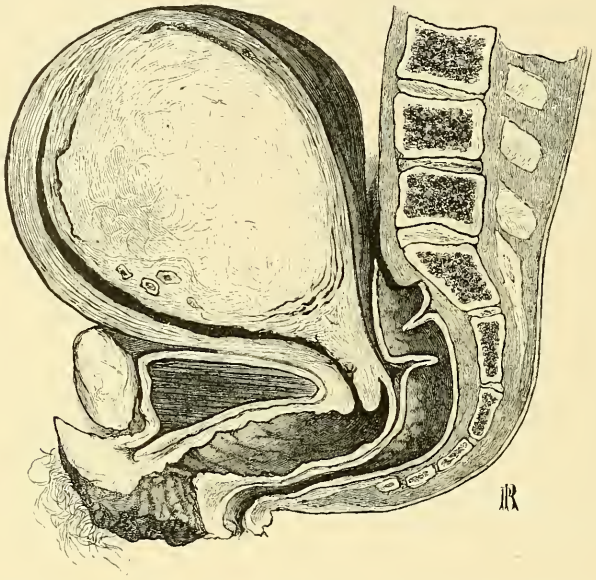

Fig. 75. Interstitielles Myom der hinteren Wand (nach einem Präparat der Kgl. Universitäts-Frauenklinik). $^1/_3$.

und Gefässen zusammengesetzt sein; eine vollständige Ablösung des Stiels kann gelegentlich vorkommen. Wenn die subserösen Myome aus der Seitenkante des Uterus herauswachsen, so gerathen sie zwischen die beiden Blätter des Lig. latum und heissen intraligamentäre Myome; auch diese können zuweilen sich ganz vom Uterus ablösen und als isolirte Tumoren im Lig. latum liegen. Wenn die subserösen Myome aus den unteren Abschnitten des Corpus hervorgehen, welche von locker angeheftetem Peritoneum überzogen sind, so heben sie dieses ab und wachsen unter demselben weiter; man bezeichnet diese Myome im Gegensatz zu den subserösen als subperitoneale. Hinten können sie das Peritoneum des Douglas und der hinteren Beckenwand emporheben und bis an dieselbe heranwachsen; vorne gelangen sie unter das Peritoneum der Excavatio vesico-uterina und dislociren die Blase. Wenn sie mehr aus den seit-

lichen Partieen der vorderen und hinteren Wand entspringen, so gelangen sie auch hier in das Lig. latum und können seitlich unter das Coecum und die Flexura sigmoidea wachsen. Bei stark gestielten Myomen behält der Uterus seine Form bis auf die Stelle, wo der Stiel entspringt, nur im ganzen erscheint er etwas verlängert und verdickt durch die Hypertrophie der Muskulatur. Die Höhle ist nur verändert, wenn ein Theil des Myoms noch in der Wand sitzt; bei stark gestielten Tumoren ist sie nur entsprechend der Verlängerung des Uterus etwas in die Länge gezogen (Fig. 89).

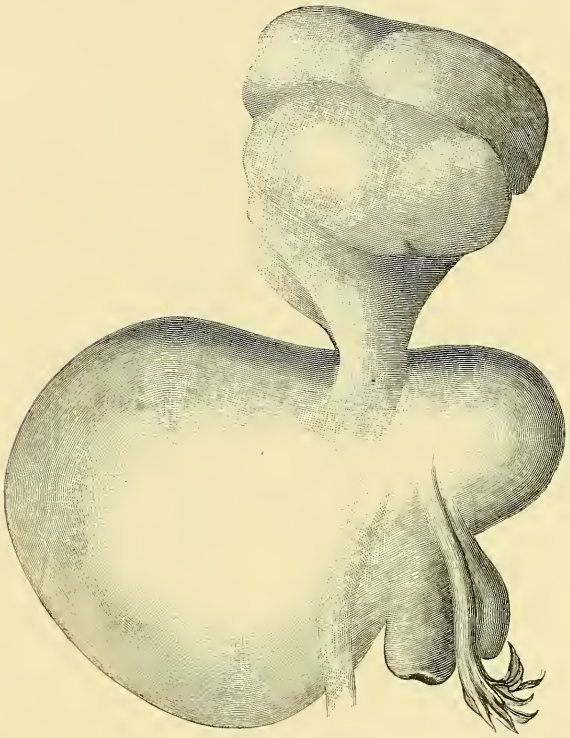

Fig. 76. Ein subseröses und zwei interstitielle Myome des Uterus (nach einem Präparat der Kgl. Universitäts-Frauenklinik). $^1/_3$.

2. Die interstitiellen (intraparietalen, intramuralen) **Myome** bleiben in der Wand des Uterus sitzen, sind überall noch von einem Mantel von Muskulatur umgeben und ragen nur wenig aus den Contouren des Uterus heraus; sie führen zu der Vergrösserung der einen Wand, in welcher sie sitzen, nach allen Dimensionen hin, während die gesunde Wand in die Länge und Breite gezogen und dadurch oft beträchtlich verdünnt wird. Der Uterus wird durch ein interstitielles Myom im ganzen vergrössert, häufig so gleichmässig wie der Uterus gravidus (Fig. 75), meistens aber ist die befallene Wand etwas nach aussen hervorgewölbt. Durch die Hypertrophie der Muskulatur in der Umgebung des

Interstitielle Myome.

Myoms werden die nach aussen vorspringenden Contouren desselben abgerundet. Die Uterushöhle zeigt bei interstitiellen Myomen wichtige Veränderungen; sie wird durch die Ausdehnung der einen Wand stark in die Länge und Breite gezogen; sie ist stark excentrisch gelagert, indem sie der einen Aussenwand des Uterus sehr nahe kommt, während sie von der anderen durch die ganze Dicke des Myoms getrennt ist; wenn die Myome in die Höhle hineinragen, so wird sie etwas bogenförmig gestaltet (Fig. 89).

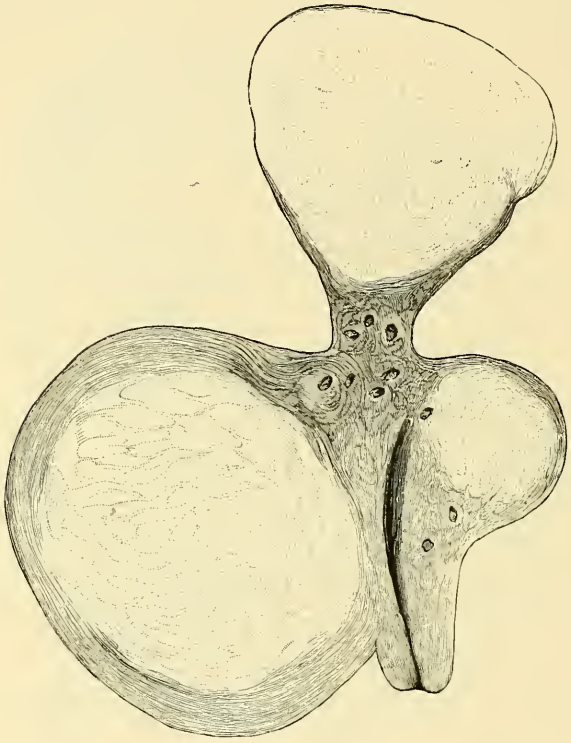

Fig. 77. Dasselbe auf einem sagittalen Durchschnitt. $^1/_3$.

Submucöse Myome.

3. Submucöse Myome sind Myome, welche gegen die Höhle wachsen und ungefähr mit der Hälfte ihrer Contour aus der Uteruswand gegen dieselbe vorragen; sie sind nach innen nur noch von Schleimhaut oder höchstens von einem sehr dünnen Mantel von Muskulatur überzogen. Durch weiteres Wachsthum gelangen sie noch weiter in die Höhle und dehnen den Uterus gleichmässig aus, so dass seine Form vollständig rund werden kann; dadurch wird seine Wand gleichmässig verdünnt, bis auf die Stelle der Basis. Die Verbindung des Myoms mit der Uteruswand variirt sehr in der Ausdehnung; bei grösserer Breite wird sie noch vom Myom selbst, bei geringerer nur von Muskulatur gebildet. Die Höhle wird durch das submucöse Myom am meisten verändert;

sie wird länger und breiter und umgiebt die dünn gestielten Myome so vollständig, dass sie fast frei in der Höhle liegen (Fig. 89).

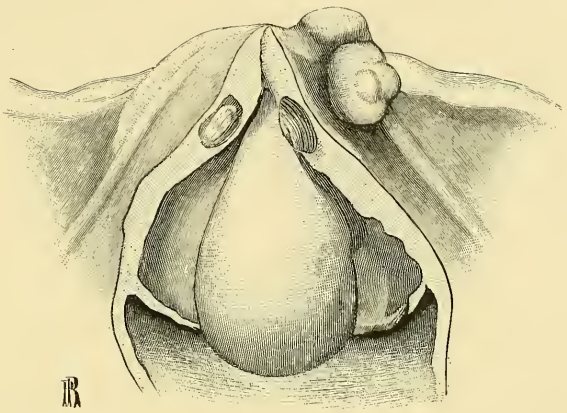

Fig. 78. Grosser fibröser Polyp; in der Wand ein kleines interstitielles, am Fundus ein grösseres subseröses Myom (nach einem Präparat der Kgl. Universitäts-Frauenklinik). $^1/_3$.

Der Polyp entspringt am Fundus, hat den Cervix erweitert und hängt in den oberen Theil der Scheide hinein.

Die submucösen Myome erzeugen durch den Druck auf die Uterusinnenfläche und auf das Os internum reflectorisch Uteruscontractionen, welche beträchtliche Ortsveränderungen des Tumors erzeugen können. Unter Erweiterung des inneren Muttermundes gerathen sie mit der Spitze in den Cervix, entfalten denselben und gelangen bis an den äusseren Muttermund und unter Erweiterung desselben bis zum vollständigen Verstreichen in die Scheide, wo sie meistens liegen bleiben (Fig. 79); zuweilen können sie auch unter starker Anwendung der Bauchpresse bis vor die Vulva getrieben werden. Diese Ortsveränderung, die Geburt des Myoms, ist nur möglich unter starker Ausziehung des Stiels; man nennt diese Myome fibröse Polypen (Fig. 78). Der Geburt breitbasig aufsitzender Myome schliessen sich partielle Inversionen desjenigen Theils der Uteruswand an, an welcher das Myom entspringt. Durch die starke Ausziehung des ernähren-

Geburt des Myoms.

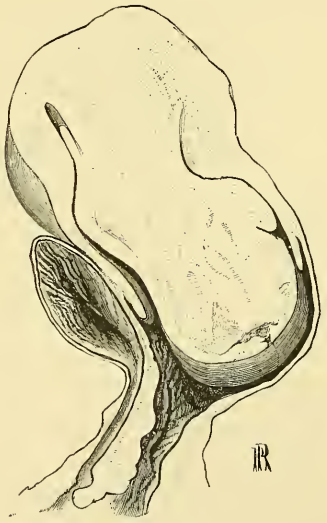

Fig. 79. Submucöses Myom in der Geburt (nach einem Präparat der Kgl. Universitäts-Frauenklinik). $^1/_3$.

Das Myom ist durch den gänzlich entfalteten Cervix und vollständig erweiterten äusseren Muttermund in die Scheide geboren; vorn Blase und Urethra.

den Stiels entstehen anämische Nekrosen und unter dem Einfluss der Mikroorganismen der Scheide Verjauchungen des Tumors.

Bei allen Formen von Myomen, am häufigsten bei submucösen und interstitiellen, findet sich die Schleimhaut des Corpus uteri im Zustand hochgradiger entzündlicher Verdickung mit dem Typus der glandulären und interstitiellen Endometritis.

Cervixmyome. **Myome des Cervix** sind bedeutend seltener. Der grössere Theil der im Cervix liegenden Myome entspringt gleichzeitig im Corpus und Cervix oder ist langsam aus dem Corpus in die Cervixwand hineingewachsen. Reine Cervixmyome werden selten beobachtet; auch an ihnen lassen sich die oben geschilderten drei Formen voneinander trennen.

Subseröse Cervixmyome im engeren Sinne giebt es nicht, da der Cervix nirgends eine fest anhaftende Serosa hat, sondern die aus der Aussenfläche des Cervix herauswachsenden Myome entwickeln sich nur subperitoneal oder intraligamentär, sind immer vom Beckenbindegewebe umgeben und nur nach oben vom Peritoneum überkleidet; sie verdrängen die Nachbarorgane (Ureter, Blase, Mastdarm) und schieben das Corpus uteri nach oben, so dass es dem Myom aufsitzt.

Die interstitiellen Cervixmyome treiben die eine Wand, in welcher sie sitzen, nach allen Seiten auseinander, während die andere stark verdünnt und ausgezogen wird und die befallene Wand halbmondförmig umspannt; dadurch wird der äussere Muttermund sehr in die Breite gezogen.

Die submucösen Myome stielen sich sehr früh und kommen als fibröse Polypen im äusseren Muttermund zum Vorschein.

Sehr häufig finden sich Combinationen mehrerer Myome in den verschiedensten Entwickelungsarten; subseröse, interstitielle, submucöse Corpus- und Cervixmyome entwickeln sich miteinander. Jedes Myom zeigt die oben genannten Veränderungen, aber das Gesammtbild kann sehr complicirt werden.

Klinische Eigenschaften der Myome.

Die klinischen Eigenschaften der Myome

bilden vor allem eine Stütze für die Diagnose dieser Geschwülste und müssen zunächst, so weit sie für diesen Zweck von Bedeutung sind, eine eingehende Würdigung finden.

Gestalt. **Gestalt.** Die Myome sind rund, seltener oval und behalten im allgemeinen durch concentrisches Wachsthum diese Form bei. Die reine Gestalt des Myoms tritt bei interstitieller Entwickelung am wenigsten hervor, weil es dabei ganz von einem Muskelmantel umgeben ist. Subseröse Myome zeigen am besten die vollständig kugelrunde Gestalt mit glatter Oberfläche, wie eine Billardkugel; aber gerade bei ihnen kommen am häufigsten Abweichungen vor, weil sie nicht selten die Eigenschaften eines selbstständig wachsenden Tumors gewinnen können; dann werden sie oval, lappig, theilen sich in grössere Abschnitte und bekommen auch nicht selten eine kleinhöckerige Oberfläche. Auch die submucösen Myome

zeigen eine kugelrunde Form, so lange sie im Uterus liegen. Unter dem Einfluss der Uteruscontractionen aber gehen sie bei der Ausstossung auffallende Gestaltsveränderungen ein; sie werden lang ausgezogen, passen sich der Form der Uterus- und Cervixhöhle an, zeigen häufig Einschnürungen durch den Muttermund und werden lang und schmal wie ein Polyp. Die subserösen Myome gehen eine auffallende Gestaltsveränderung in der Schwangerschaft ein, indem sie durch die Ausdehnung des Uterus breit auseinander gezogen werden und statt des runden Höckers nur eine flache Verdickung der Uteruswand darstellen.

Consistenz.

Die **Consistenz** der Myome ist zweifellos die für die Diagnose wichtigste Eigenschaft; sie richtet sich nach der Zusammensetzung derselben aus den beiden Grundsubstanzen, Bindegewebe und Muskulatur; je mehr Bindegewebe, um so härter ist ein Myom, je mehr Muskulatur, um so weicher. Reine Fibrome können sich namentlich bei subseröser Entwickelung, steinhart anfühlen, während reine Myome so weich sein können, wie ein Uterus gravidus; die letzteren sind oft eindrückbar, geben scheinbare Fluctuation und nähern sich in ihrer Consistenz einem cystischen Tumor. Je mehr Uteruswand über den Myomen liegt, um so weicher fühlen sie sich an; die Mehrzahl der Myome aber ist hart, unnachgiebig und deutlich härter als die gesunde Uterusmuskulatur.

Consistenzveränderungen.

Auffallende Consistenzveränderungen erleiden die Myome durch pathologische Processe in ihrer Substanz.

Induration. Verkalkung.

Myome werden härter durch narbige (senile) Schrumpfung des intramuskulären Bindegewebes (Induration) oder durch Verkalkung, welche am häufigsten bei subserösen, am seltensten bei interstitiellen Myomen auftritt und meistens central, gelegentlich auch schalenförmig an der Peripherie beginnt; die Consistenz des Myoms kann durch diese Processe steinhart werden.

Erweichung.

Wichtiger sind die Erweichungen der Myome, weil sie nicht selten zu diagnostischen Irrthümern Anlass geben. Eine Erweichung tritt fast regelmässig ein durch die Auflockerung des Uterus in der Schwangerschaft; dieselbe erstreckt sich auch auf das Myom und macht es grösser und weicher; nach der Geburt gehen diese Veränderungen langsam zurück. Nekrobiotische Vorgänge im Myom führen häufig zur fettigen Erweichung bis zum breiigen Zerfall; sie tritt auf in der Gravidität, im Wochenbett oder im Anschluss an andere Ernährungstörungen. Auch die Gangränescenz des Myoms, wie es im Wochenbett und nach Ausschabung der Uterusschleimhaut vorkommt, macht das Myom weicher. Entzündliche Vorgänge im Myom und Vereiterungen, wie wir sie am häufigsten bei Infectionen und bei der Ausstossung submucöser Myome beobachten, führen ebenfalls zum Verschwinden der harten Consistenz. Am weichsten werden Myome durch Flüssigkeitsansammlung in der Substanz, sei es, dass es sich um Producte des Zerfalls oder um Ansammlung von Lymphe in den Lymphspalten des Bindegewebes oder in den stark erweiterten Lymphgefässen handelt. Die Consistenz kann sich in diesen Fällen sehr verschieden verhalten; bei gleichmässiger Durchtränkung des Myoms mit Flüssigkeit wird dasselbe so weich wie ein Uterus

in der Gravidität. Wenn es sich aber um grössere Cysten handelt, so kommt es darauf an, ob sie oberflächlich liegen oder noch von einer dickeren Schicht Muskulatur umgeben sind; im ersteren Falle fluctuirt das Myom wie ein Ovarialtumor, im letzteren kann zuweilen jede Erweichung fehlen. Teleangiektatische Myome zeichnen sich ebenfalls durch grosse Weichheit aus. Durch sarkomatöse Degeneration kann das Myom erweichen bis zum spontanen Zerfall.

Beweglichkeit der Myome.

Die **Beweglichkeit** der Myome hängt von ihrer Beziehung zum Uterus ab. Submucöse und interstitielle Myome, welche den Uterus gleichmässig vergrössern, haben die Beweglichkeit des Uterus selbst; nur durch die Straffheit der gespannten Bauchdecken und Ligamente wird derselbe zuweilen in seinen Excursionen gehindert. Subseröse Myome gewinnen eine eigene Beweglichkeit, welche im Allgemeinen von der Dicke der Stielverbindung mit dem Uterus abhängt. Wenn der Stiel sehr breit ist, so lassen sie sich nur wenig am Uterus verschieben, sondern folgen ihm in seinen Bewegungen; bei dünnem Stiel kann die Beweglichkeit aber sehr gross sein und, namentlich bei schlaffen Bauchdecken, oft so hochgradig werden, dass das Myom jeder Bewegung des Körpers folgt; als Folgen dieser Beweglichkeit beobachtet man häufig bei subserösen Myomen Ascites.

Unbeweglich werden Myome nur unter ungewöhnlichen Verhältnissen. Durch intraligamentäre und subperitoneale Entwickelung verlieren die Myome auch bei stielartiger Verbindung ihre Beweglichkeit, weil sie durch das überziehende Peritoneum am Beckenboden festgehalten werden; die Beweglichkeit wird in diesen Fällen nicht vollständig aufgehoben, sondern das Peritoneum und das umgebende Bindegewebe gestatten meistens eine geringe Verschieblichkeit. Eine sehr feste Verbindung mit der Nachbarschaft, namentlich mit der Beckenwand, gehen die Myome ein durch parametritische Exsudate oder durch ausgedehnte perimetritische Verwachsungen, wie sie im Anschluss an die nicht seltenen Complicationen mit Pyosalpinxen beobachtet werden. Unbeweglich werden die Myome auch durch Incarceration, sei es, dass ein subseröses Myom das kleine Becken ausfüllt oder dass der durch ein interstitielles Myom vergrösserte Uterus in Retroflexion im Becken festgehalten wird; von der Grösse des Myoms und der Weite der Beckenhöhle hängt der Grad der Unbeweglichkeit und die Möglichkeit einer Reposition ab.

Diagnose der Myome.

Diagnose der Myome.

Die Diagnose eines Myoms beruht auf dem Nachweis eines festen Tumors der Uteruswand; derselbe kann in der Wand selbst liegen, in die Uterushöhle vorragen oder aus der Aussenfläche des Uterus herausgewachsen sein. Für den Nachweis des Uterustumors bedienen wir uns dreier verschiedener Methoden, es sind: die directe Palpation des Tumors, die Palpation der Adnexe und die Anwendung der Sonde.

Am wichtigsten ist die **directe Palpation des Tumors und seiner Verbindung mit der Uteruswand.** In den meisten Fällen genügt die combinirte Untersuchung, um mit Sicherheit ein Myom zu diagnosticiren; der Befund aber, welchen wir dabei aufnehmen, wird sich verschieden gestalten müssen, je nach der Entwickelungsform des Myoms.

Interstitielle Myome.

Interstitielle Myome kann man selbst niemals fühlen, sondern nur aus der Dicken- und Grössenzunahme des Uterus diagnosticiren. Wenn die

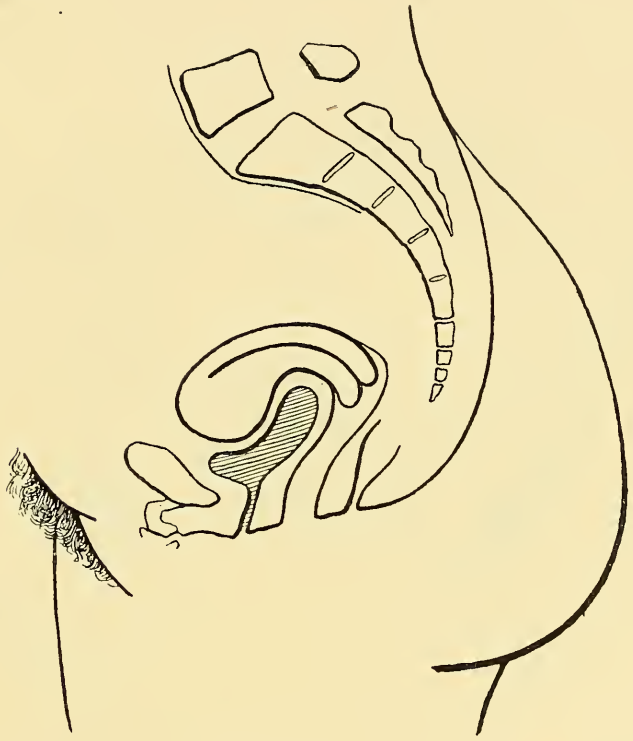

Fig. 80. Kleines interstitielles Myom der vorderen Wand. P.-B. $^1/_3$.
Uterus ist am Corpus dick und hart, am unteren Segment dünn und weich, 9 cm. Vordere Wand springt kugelig vor; die Sonde ergiebt einen sehr deutlichen Unterschied in der Dicke beider Wandungen.

Myome noch klein sind, so kann man sie nur muthmassen, wenn der Uterus vergrössert ist und eine harte Consistenz aufweist. Zuweilen kann man allerdings recht deutlich die härtere Consistenz des Myoms in der weicheren Uterussubstanz erkennen oder sie als kleine Buckel aus der Aussenfläche hervorragen fühlen (Fig. 80); je grösser und härter der Uterus ist, um so sicherer kann man ein Myom annehmen. Wenn der Tumor sehr gross ist, so kann zuweilen der Nachweis schwierig sein, dass es sich um den Uterus handelt; das sicherste Zeichen hierfür ist der Uebergang der Portio vaginalis in den Tumor selbst. Wenn

wir mittelst desselben mit Bestimmtheit einen grösseren Tumor als Uterus erkannt haben, so wird man bei harter Consistenz stets ein Myom diagnosticiren müssen.

Für die Diagnose des genaueren Sitzes eines Myoms im Uterus genügt die Palpation nicht immer. Wenn man durch Untersuchung vom vorderen Scheidengewölbe oder von den Seiten aus nachweisen kann, dass die Portio vaginalis sich oberhalb des Scheidengewölbes verbreitert und gleichmässig in den Tumor übergeht, so ist schwer zu bestimmen, in welcher Wand das Myom sitzt. Findet

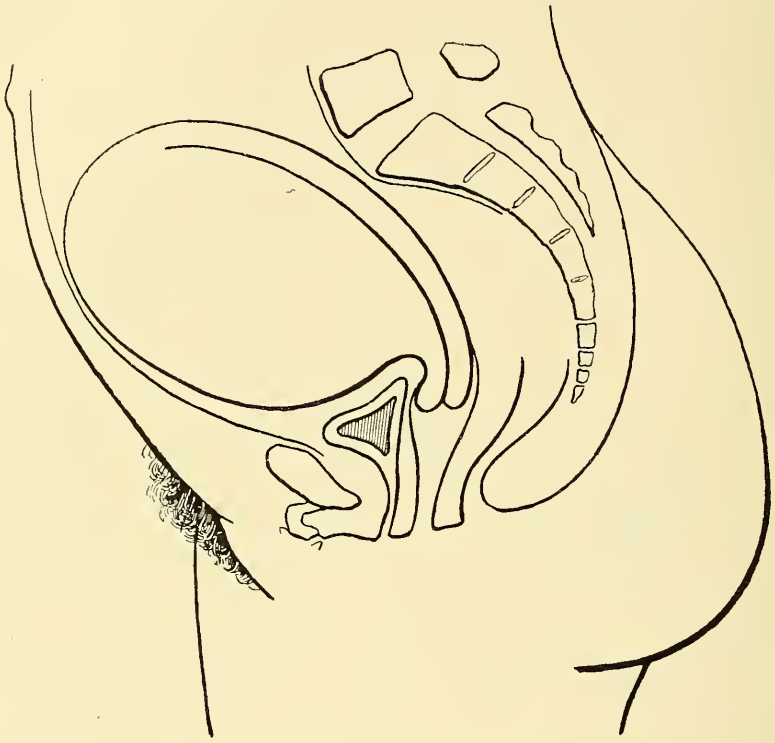

Fig. 81. Grösseres interstitielles Myom der vorderen Wand. P.-B. $^1/_3$.
Uterus reicht bis zwei Querfinger unter den Nabel. Sonde, 12 cm, geht an der hinteren Wand in die Höhe, an der Kuppe deutlich durchfühlbar.

der Uebergang aber nicht median, sondern in der Peripherie statt und kann man hier noch einen Theil des Uterus in unverändertem Zustand fühlen, so kann man daraus den Schluss ziehen, dass hier die Höhle liegt und dementsprechend das Myom auf der anderen Seite. In einfacherer Weise führt hier die Uterussonde zum Ziel (s. pag. 167).

Die Diagnose eines interstitiellen Cervixmyoms ist meistens leicht zu stellen aus der gleichmässigen, knolligen Auftreibung der einen Wand und der halbmondförmigen Ausspannung der verdünnten anderen Wand; wenn die Myome im unteren Theil des Cervix sitzen, so findet man grössere, in die

Vagina vorragende Tumoren und kann bei geöffnetem äusseren Muttermund auch die Vorwölbung gegen das Lumen des Cervicalkanals deutlich erkennen; schwieriger wird die Diagnose, wenn ein grösserer Tumor den Zugang zum Os externum versperrt.

Submucöse Myome.

Die Diagnose eines submucösen Myoms beruht auf denselben Grundsätzen, wie die eines interstitiellen, so lange der Cervix geschlossen ist, und nur aus der gleichmässig runden Gestalt des Uterus und aus dem Uebergang der

Fig. 82. Submucöses Myom in der Geburt. P.-B. $^1/_3$.

Das Myom hat sich nach der Uterushöhle und nach dem Cervicalkanal spitz geformt; Os ext. für einen Finger durchgängig; ein kleiner Theil des Cervix ist noch nicht entfaltet.

Portio vaginalis genau in die Mitte des Tumors kann man gelegentlich die submucöse Entwickelung muthmaassen. Der sichere Nachweis des submucösen Myoms ist nur möglich durch directe Palpation desselben, wenn der Cervicalkanal geöffnet oder das Myom in der Ausstossung begriffen ist (Fig. 82). Ein günstiger Augenblick für die Diagnose eines submucösen Myoms ist die Menstruation, weil während derselben durch die congestive Schwellung des Myoms häufig Wehen angeregt werden, welche den Cervix erweitern; nach der Menstruation zieht das Myom sich in die Uterushöhle zurück, und der Cervix schliesst sich wieder. Wenn man bei starken Menorrhagien ein submucöses

Myom vermuthen kann, so unterlasse man es nicht, während der Menstruation zu untersuchen. Der in den Uterus eingeführte Finger fühlt entweder einen harten Tumor in der Uterushöhle, welcher in mehr oder weniger breiter Verbindung mit einer Uteruswand sich befindet, oder nur eine kugelige Vorwölbung einer Wand. Um die Breite der Stielverbindung der submucösen Myome, wenn sie nicht direct abtastbar ist, zu erkennen, räth Fritsch, eine Muzeuxsche Zange an das Myom anzusetzen und drehende Bewegungen mit derselben zu machen; je leichter das Myom sich dreht, um so dünner muss sein Stiel sein. Da diese

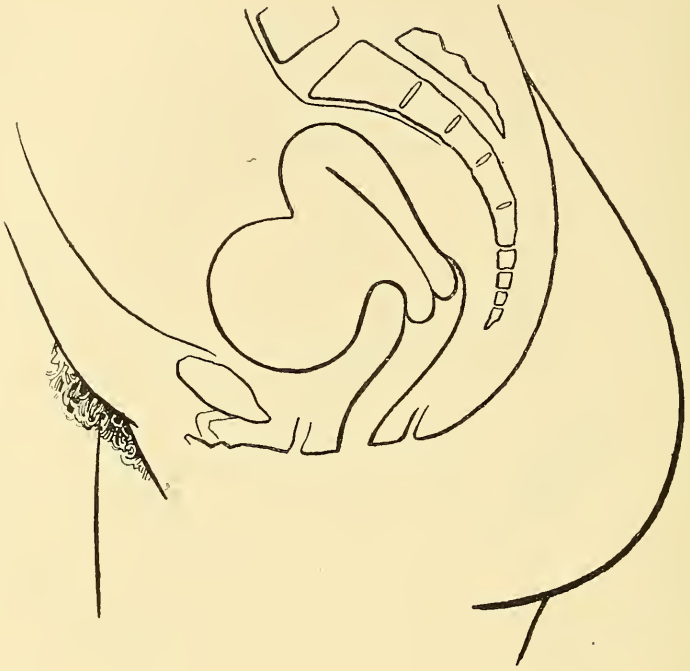

Fig. 83. Subseröses Myom der vorderen Wand. P.-B. $^1/_3$.
Faustgrosses Myom mit ca. fünfmarkstückgrosser Basis aus der vorderen Wand entspringend. Uterus 8 cm.

Methode gelegentlich das Myom inficiren kann, ist sie nur dann anzurathen, wenn die Entfernung desselben folgen soll.

Die Dilatation des Cervicalkanals und Austastung der Uterushöhle soll nur dann vorgenommen werden, wenn man einen gegründeten Verdacht auf ein submucöses Myom hat und die Exstirpation desselben sofort angeschlossen werden soll. Submucöse Myome kann man gelegentlich aus der ballonförmigen Auftreibung des Cervix und der Portio vaginalis diagnosticiren, wenn es aus dem Uterus ausgestossen ist und ähnlich einem Cervicalabort hinter dem äusseren Muttermund liegen bleibt; die Portio vaginalis wird dabei in eine runde Kugel verwandelt, und durch den engen Muttermund hindurch kann man das Myom

mit der Sonde oder nach Incision des äusseren Muttermundes direct mit dem Finger fühlen.

Submucöse Cervixmyome sind der directen Palpation meistens leicht zugänglich, weil sie den äusseren Muttermund früh erweitern und in die Vagina hineinragen; ihre Stielverbindung mit der Cervixwand ist leicht abzutasten.

Subseröse Myome sind am leichtesten durch die Palpation zu erkennen. So lange sie klein sind, erscheinen sie als Knollen oder gestielte Tumoren an der Aussenfläche des Uterus von meist harter Consistenz; handelt es sich dagegen um grössere Tumoren, so richtet sich der Befund nach der Art der Verbindung mit dem Uterus. Wenn dieselbe noch sehr breit ist, so bilden die Subseröse Myome.

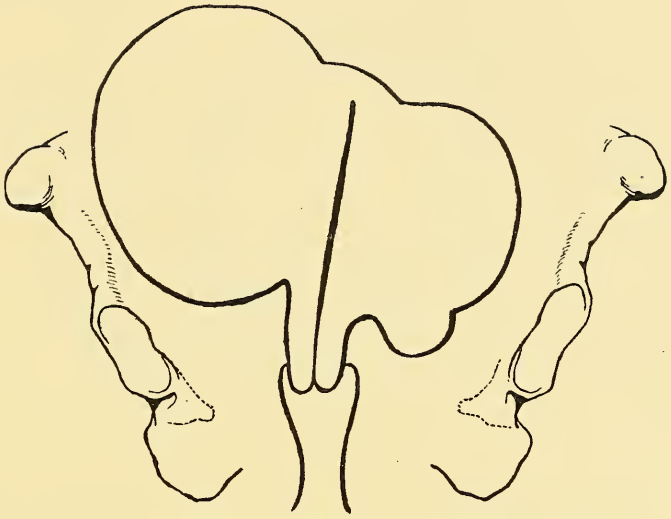

Fig. 84. Drei subseröse Myome des Uterus. P.-B. $^1/_3$.

Rechts ein faustgrosses, links ein kleineres subseröses Myom, in dessen Mantel unten noch ein ganz kleines fühlbar ist. Der Fundus uteri ist in der Einsattelung zwischen beiden mit der Sonde deutlich nachweisbar. Sonde 11 cm.

Myome zusammen mit dem Uterus einen Tumor, und nur an einer Stelle desselben kann man durch einen Höcker oder eine Kante oder durch seine weiche Consistenz oder durch den Uebergang der Portio vaginalis besonders in diesen Theil den nicht entfalteten Rest des Uterus nachweisen (Fig. 84). Je schmaler die Verbindung des Tumors mit dem Uterus, um so schwerer wird die Diagnose eines Myoms, weil der Tumor immer mehr die Eigenschaften eines neben dem Uterus liegenden annimmt; bei deutlicher Stielung kann man Uterus und Tumor getrennt von einander fühlen, und die Diagnose des Myoms beruht in erster Linie auf den Eigenschaften des Stiels. Derselbe besitzt immer eine gewisse Consistenz, ist meist breit und kurz und fühlt sich fleischig an (Fig. 83). Die Diagnose des subserösen Myoms wird dadurch erschwert, dass sie häufig

ihre charakteristisch runde Gestalt verlieren, während gerade die bei ihnen ausgeprägte harte Consistenz dieselbe wieder erleichtert.

Intraligamentäre und subperitoneale Myome.

Die Diagnose auf eine intraligamentäre Entwicklung des Myoms stellt man aus der Verbindung desselben mit der Seitenkante des Uterus; sie kann die ganze Seite einnehmen (Fig. 85) oder auch sehr dünn sein; selbst vollständige Ablösungen eines Myoms aus der Uteruswand kommen gelegentlich vor. Eine Verdrängung des Uterus nach der Seite, verminderte Beweglichkeit des Tumors und ein charakteristischer Verlauf der Adnexe (siehe pag. 164) sind ebenfalls für die Diagnose zu verwerthen. Eine subperitoneale Entwicklung kann man annehmen, wenn das Myom aus einer Stelle des Uterus entspringt, welche gar nicht oder nur von locker anliegendem Peritoneum

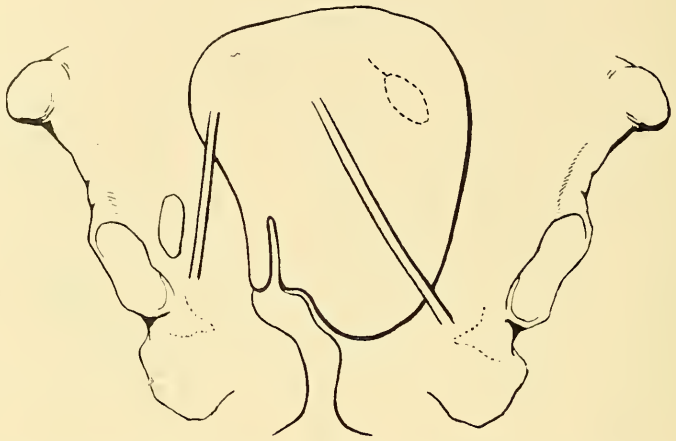

Fig. 85. Intraligamentäres Myom der linken Wand des Corpus und Cervix. P.-B. $^1/_3$.

Kindskopfgrosses Myom in breiter Verbindung mit der linken Seitenkante des Uterus; das linke Lig. latum ist vollständig entfaltet, so dass das Lig. rotundum vorn verläuft und das Ovarium auf der hinteren Fläche liegt. Das Myom ragt auch in die tieferen Theile des Beckenbindegewebes hinein und liegt dem linken Scheidengewölbe auf.

bekleidet ist; es sind immer nur tief sitzende Corpus- oder Cervixmyome. In diesen Fällen lässt sich immer ein beträchtliches Stück des Corpus von dem Myom abgrenzen, welches nach oben oder stark nach der anderen Seite verschoben ist (Fig. 86). Diese Myome sind in ihrer Beweglichkeit namentlich von oben nach unten gehindert und nicht aus dem kleinen Becken reponirbar.

Palpation der Adnexe.

Die Palpation der Adnexe spielt eine grosse Rolle in der Diagnose der Myome, weil Sitz und Entwicklungsform derselben ohne diese oft nicht mit Sicherheit zu erkennen sind; in jedem Fall soll man wenigstens versuchen, den Verlauf derselben festzustellen, wenn auch die dicken Bauchdecken die Palpation häufig unmöglich machen. Am wichtigsten ist der Verlauf der

Ligg. rotunda. Man beginnt mit der Palpation derselben dicht oberhalb des horizontalen Schambeinastes, indem man mit der äusseren Hand unter starkem Eindrücken senkrecht zum Verlauf derselben hin und her geht; fühlt man hier einen festen Strang, so verfolgt man ihn auf den Tumor und sucht durch leisen Druck ihn möglichst weit auf demselben nachzuweisen; je dichter er dem Myom aufliegt, um so schwerer kann man ihn isolirt palpiren. Wenn die Ligg. rotunda auf den Tumor übergehen und sich bis auf seine Kuppe ver- Ligg. rotunda.

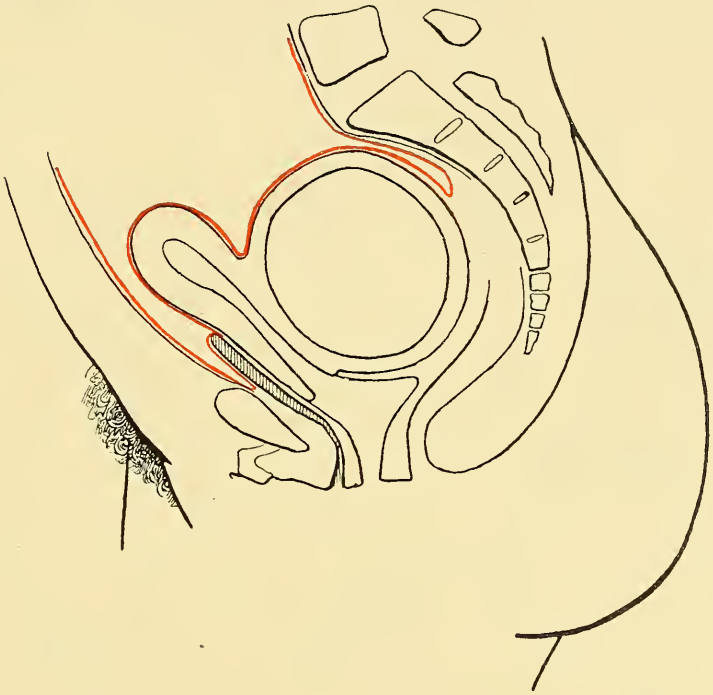

Fig. 86. Retroperitoneales Myom der hinteren Cervixwand.
P.-B. $^1/_3$.

Faustgrosses Myom der hinteren Cervixwand, darauf das frei bewegliche Corpus uteri. Sonde 11,5 cm. Cervicalkanal für einen Finger durchgängig, hintere Cervixwand etwas vorgewölbt.

folgen lassen, so ist damit nicht nur der Nachweis eines uterinen Tumors erbracht, sondern zugleich aus ihrem Verlauf und dem Ort des Zusammentreffens die Lage des Fundus bestimmt. Die Ovarien gehen ebenfalls bei Myomen Lageveränderungen ein, weil sie durch die kurzen und straffen Ligg. ovarii an der Uteruskante in der Nähe des Fundus festgehalten werden. Die Ligg. ovarii sind nur ausnahmsweise bei dünnen Bauchdecken zu fühlen; sie deuten den Weg vom Fundus zum Ovarium an. Die Tuben entziehen sich meistens der Palpation; nur bei intraligamentärer Entwicklung des Myoms kann man sie gelegentlich als dünne rollende Stränge nachweisen. Ovarien. Tuben.

Aus dem Verlauf der Ligg. rotunda kann man einen sicheren Schluss auf den Sitz des Myoms und die Richtung seiner Entwicklung ungefähr in folgender Weise machen:

Wenn ein subseröses Myom genau am Fundus inserirt, so kann es einen grossen Tumor auf demselben bilden, zu welchem die Ligg. rotunda in keine Beziehung treten, sondern unter demselben bleiben, ebenso die Eierstöcke (Fig. 87_1).

Sitzt das Myom im Uterus unterhalb des Abgangs der Ligg. rotunda, so werden dieselben in die Höhe gehoben, und die Eierstöcke bleiben bei sym-

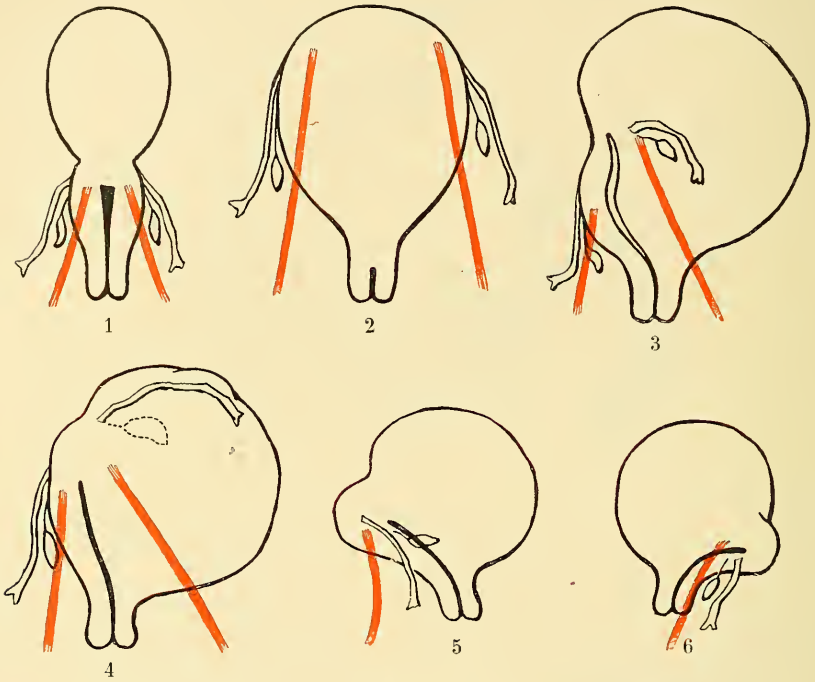

Fig. 87. Verlauf der Ligg. rotunda bei den verschiedenen Entwicklungsformen der Myome. (Schem.)

metrischem Sitz mehr oder weniger hoch an den beiden Seitenkanten des Tumors; dieses Verhalten beobachtet man bei interstitiellen und submucösen Myomen (Fig. 87_2).

Sitzt das Myom in einer Wand und dehnt dieselbe vor allem nach oben aus, so liegt der Uterus schief: auf der einen Seite geht das Lig. rotundum tief unten, auf der anderen Seite hoch oben ab und läuft schräg über den Tumor; ein Ovarium liegt tief unten, das andere hoch oben auf dem Tumor (Fig. 87_3).

Bei intraligamentärem Sitz liegen die Adnexe der einen Seite frei neben der Uteruskante, während die auf der anderen Seite derart auseinander

gedrängt werden, dass das Lig. rotundum auf die vordere, das Ovarium auf die hintere Seite kommt, während die Tube über die Kuppe des Tumors zu verlaufen pflegt (Fig. 87_4).

Bei Myom der hinteren Wand gehen die Ligg. rotunda in die vordere Peripherie des Tumors über, und die Ovarien sind ebenfalls meistens vorne zu tasten (Fig. 87_5).

Bei Myom der vorderen Wand verlaufen die Ligg. rotunda ganz nach hinten, und die Eierstöcke werden tief nach unten in den Douglasschen Raum gedrängt (Fig. 87_6).

Bei Cervixmyomen bleiben die Anhänge unverändert neben dem Corpus liegen, werden aber durch das Myom mit dem Fundus nach oben gehoben (Fig. 88).

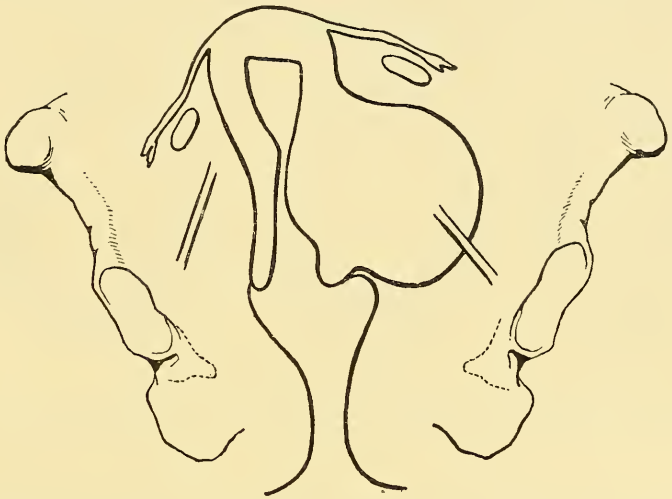

Fig. 88. Verlauf der Adnexe bei einem Cervixmyom. P.-B. $^1/_3$.

Cervixmyom der linken Wand mit intraligamentärer Entwickelung. Anhänge sind oben neben dem Corpus deutlich zu tasten, Ligg. rotunda nur in ihren unteren Abschnitten.

Die Anwendung der Sonde.

Die Anwendung der Sonde ist ein äusserst wichtiges Mittel zur Diagnose der Myome, welches aber leider in seinem Gebrauch sehr eingeschränkt werden muss, weil mit demselben gerade bei Myomen mannigfaltige Gefahren verbunden sind. Die Hauptgefahr liegt in der Infection der Uterushöhle mit den Keimen der Scheide und des Cervix, welche bei Myomen, die operirt werden sollen, unter allen Umständen vermieden werden muss; in diesen Fällen unterlässt man deshalb die Sondirung am besten ganz oder nimmt sie nur im Speculum nach Desinfection des Cervicalkanals vor. Die Perforation der Uteruswand tritt bei Myomen leichter ein, weil sie häufig stark verdünnt wird; Verletzungen der Schleimhaut und des Myoms sind bei dem unregelmässigen Verlauf der Uterushöhle ebenfalls nicht immer sicher zu vermeiden. Man soll die Sonde deshalb nur in Anwendung ziehen, wenn die combinirte Untersuchung

und die Palpation der Adnexe nicht den gewünschten Aufschluss giebt. Eine Reihe von Schwierigkeiten beim Gebrauch der Sonde kommen dazu. Die Einführung derselben gelingt häufig nicht, oder die Sonde bleibt am vorspringenden Myom oder an der Uteruswand hängen und erweckt den Anschein, als ob man schon den Fundus erreicht hätte, oder man gleitet einmal in das eine und das zweite Mal in das weit ausgezogene andere Uterushorn hinein und nimmt dabei sehr differente Befunde auf. Beim Gebrauch der Sonde ist deshalb Vorsicht in der Technik und in der Deutung des Befundes nothwendig; aber mit diesen Cautelen ist sie ein ausgezeichnetes diagnostisches Hilfsmittel, ohne dessen Anwendung die Diagnose auf Myom häufig nicht sicher gestellt werden kann.

Mit der Sondirung verfolgt man verschiedene Zwecke: Zunächst kann man mittelst der Sonde die Uterushöhle in dem Tumor aufsuchen; dringt die Sonde in den Tumor ein oder kann man an einer Stelle der Peripherie des-

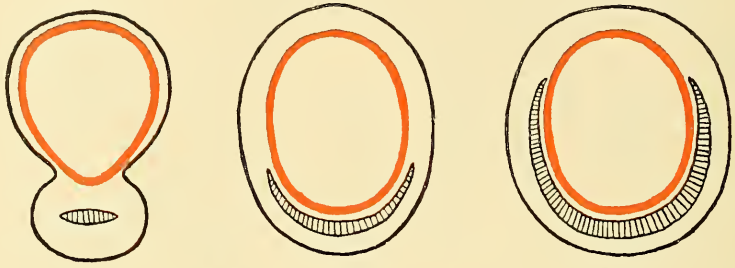

Fig. 89. Gestalt der Uterushöhle bei subserösem (1), interstitiellem (2) und submucösem (3) Myom. (Schem.)

selben den Sondenknopf oder gar einen grossen Theil der Sonde durch die Wand palpiren, so weiss man, dass die Höhle in dem Tumor liegt, und damit ist der Tumor mit Wahrscheinlichkeit als ein uteriner erkannt; bei interstitiellen Myomen kann man durch den Nachweis der Höhle mittelst der Sonde erkennen, in welcher Wand das Myom liegt; bei subserösen Myomen kann man aus dem Durchfühlen der Sonde den Rest des nicht entfalteten Uterus nachweisen. Die wichtigste Indication für den Sondengebrauch ist die Längenmessung der Uterushöhle. Bei allen Myomen, selbst wenn sie nur noch mit einem Theil in der Uteruswand sitzen, ist die Höhle verlängert; nur bei subserösen Myomen, welche durch einen dünnen Stiel mit dem Uterus zusammenhängen, kann sie ihre normale Länge haben. Auch für die Bestimmung der Gestalt der Uterushöhle bietet die Sonde guten Anhalt; in so fern als geringe Excursionsmöglichkeit der Sonde für eine normale Höhle spricht, während bei starker Erweiterung derselben, z. B. bei interstitiellen Myomen, die Sonde sich leicht hin und her führen lässt; bei submucösen Myomen kann man mit der Sonde die weitesten Excursionen machen und hat

häufig das Gefühl, als ob man über eine Vorwölbung hinweggleitet (Fig. 89). Die Diagnose der submucösen Myome mittelst der Sonde ist durchaus nicht so sicher, als man annehmen sollte; nur kleine harte Myome entgehen derselben nicht leicht, während bei grösseren Tumoren die Sonde um dieselben herumgehen kann, ohne dass man sie erkennt. Ich habe mehrere Male trotz genauer, speciell auf diesen Punkt gerichteter Untersuchung grössere submucöse Myome nicht erkannt; hier kann nur der in den Uterus eingeführte Finger sicher diagnosticiren.

Handelt es sich um ein Conglomerat von mehreren Myomen, so kann die Orientirung grosse Schwierigkeiten bereiten. Man suche immer zunächst das Corpus auf; dasselbe liegt meist dort, wo die verschiedenen Myome mit ihrer Basis zusammenstossen. Um den Uterus zu finden, palpire man, in welchen Theil der Geschwulst der Cervix am directesten übergeht, oder prüfe, von welcher Stelle des Tumors aus ein Druck sich am meisten auf die Portio vaginalis fortsetzt; kommt man auf diese Weise nicht zum Ziel, so suche man den Fundus mit der Sonde oder aus dem Verlauf der Ligg. rotunda zu erkennen; auch der Unterschied in der Consistenz zwischen der weichen Muskulatur und den harten Myomen kann uns dabei leiten. Wenn man das Corpus uteri sicher nachgewiesen hat, so bestimme man die Verbindung der einzelnen Myome mit demselben durch Verwerthung der oben angegebenen Palpations- und Sondenbefunde.

Differentialdiagnose.

Differentialdiagnose.

Die Differentialdiagnose muss im Hinblick auf die verschiedenen Palpationsbefunde, welche die subserösen, interstitiellen und submucösen Myome darbieten, ganz verschiedenartige Zustände heranziehen.

Subseröse Myome.

Die **subserösen Myome** stellen Tumoren dar, welche aussen am Uterus oder neben demselben sich entwickeln, und können deshalb am leichtesten mit Tumoren der Adnexe oder des Parametrium verwechselt werden.

Die grösste praktische Bedeutung beansprucht die Differentialdiagnose zwischen Myomen und Ovarialtumoren (s. diese).

Haematocele retrouterina und intraligamentäre Haematome, wie sie am häufigsten bei Störungen im Verlauf der Tubenschwangerschaft entstehen, werden den Myomen nur dann ähnlich, wenn sie durch Gerinnung des Blutes und durch reactive Entzündung in der Umgebung eine mehr oder weniger feste Consistenz angenommen haben; immerhin wird aber auch unter diesen Umständen ihre Consistenz nur sehr selten so gleichmässig hart werden wie bei Myomen. Weitere Unterschiede beruhen auf der breiten Verbindung der Blutergüsse mit den Nachbarorganen, besonders mit der Beckenwand, welche bei Myomen gänzlich fehlt oder nur dann vorkommt, wenn Complicationen mit Exsudaten dazugetreten sind. Auf der breiten Verbindung, welche das gerinnende und dann Verwachsung erzeugende Blut mit der Uteruswand eingeht,

beruht die innige Anlagerung des Bluttumors, welche sich von den mehr oder weniger breiten oder gestielten Verbindungen des subserösen Myoms deutlich unterscheidet. Im ganzen ist die Differentialdiagnose der intraligamentären Haematome und Myome besonders schwer, weil durch das überziehende Peritoneum und durch die Reaction im Bindegewebe die charakteristischen Eigenschaften beider Tumoren verwischt werden. Wenn die Palpation nicht im Stande ist, die Diagnose zu stellen, so können Sondenbefund und Verlauf der Ligg. rotunda in der besprochenen Weise Klarheit schaffen. In zweifelhaften Fällen wird eine über mehrere Wochen ausgedehnte Beobachtung ein deutliches Schrumpfen der Blutgeschwülste ergeben, während die Myome stationär bleiben. Die Angaben der Kranken über die Entstehung des Leidens lassen meist deutlich den acuten Beginn bei Störungen der Extrauterinschwangerschaft oder ein Trauma erkennen.

Ueber die Unterschiede zwischen subserösen Myomen und Exsudaten s. diese.

Ueber die Unterschiede zwischen Pyosalpinxen und subserösen Myomen s. erstere.

Nicht selten wird ein subseröses Myom mit dem Corpus uteri selbst verwechselt, namentlich, wenn es genau die Grösse desselben hat und sich in ähnlicher Weise mit dem Cervix verbindet. Durch Bestimmung von Form und Grösse ist es oft schwer zu entscheiden, welche der beiden Knollen der Uterus und welche das Myom ist; zuweilen unterscheidet die Consistenz, welche am Myom stets härter ist, stets aber die Einführung der Sonde. Das eine Horn eines Uterus bicornis wird oft ein für subseröses Myom gehalten; auch hier schützt man sich am besten vor einem Irrthum durch die Einführung der Sonde in beide Hörner oder durch den Nachweis der Adnexe, welche bei Uterus bicornis von der Aussenfläche des fraglichen Tumors, bei subserösem Myom aber beide von dem anderen Tumor, dem Uterus, abgehen müssen.

Interstitielle Myome.

Die **interstitiellen Myome** sind nur mit Zuständen zu verwechseln, welche zu mehr oder weniger gleichmässigen Vergrösserungen des Uterus führen. Am häufigsten tritt die Entscheidung an den Arzt heran, ob es sich in einem solchen Fall um ein interstitielles Myom oder um Schwangerschaft handelt. Schwierig ist die Unterscheidung in den ersten Monaten der Schwangerschaft, weil um diese Zeit die Auflockerung noch sehr gering sein kann. Wenn sich dieselbe irgendwo, sei es an der Portio oder am Corpus, nachweisen lässt, so ist Gravidität wahrscheinlicher; bei Myomen ist der Uterus härter und gespannter als ein ungeschwängerter und lässt gelegentlich auch deutlich Unterschiede in der Consistenz zwischen den Myomen und der Muskulatur erkennen; wenn das Myom im oberen Theil des Corpus sitzt, so kann durch die weichere Muskulatur unterhalb desselben sogar ein Hegarsches Zeichen vorgetäuscht werden. Am schwierigsten ist die Entscheidung zu treffen zwischen einem Myom und einer früheren Gravidität mit abgestorbener Frucht, häufig nur durch die Anamnese und durch die Beobachtung der Kranken.

Je grösser das Myom ist, um so leichter wird die Differentialdiagnose, weil die Succulenz in der entsprechenden Zeit der Schwangerschaft immer mehr hervortritt. Die weiche Consistenz ist das Ausschlaggebende für Schwangerschaft; nicht selten aber werden Myome durch Flüssigkeitsansammlungen oder durch degenerative Zustände so weich, dass sie dem Uterus gravidus in der Consistenz sehr nahe kommen, aber äusserst selten findet man bei denselben eine Auflockerung der Portio und der Scheide, welche bei Graviditäten in dieser Zeit fast nie fehlt. Ein absolut sicheres Zeichen für Schwangerschaft ist der Consistenzwechsel; Contractionen kommen in Myomen niemals vor, sondern sind immer als Wehen in der Schwangerschaft zu deuten. Wenn das Myom den Nabel überragt, so sind Verwechselungen mit Schwangerschaft ziemlich sicher auszuschliessen, weil sich in dieser Zeit Zeichen vom Kinde finden müssen; nur eine Molenschwangerschaft oder Schwangerschaft mit todter Frucht kann Schwierigkeiten bieten. Als selbstverständlich will ich noch hinzufügen, dass eine vollständige Amenorrhoe, welche in ihrer Dauer der Grösse des fraglichen Tumors congruent ist, für eine Schwangerschaft spricht, während regelmässige Menstruationen die Annahme eines Myoms wahrscheinlicher erscheinen lassen, will aber nicht zu erwähnen unterlassen, dass durch unregelmässige Blutungen, welche für Menses gehalten werden, und durch Amenorrhoe aus anderen Ursachen häufig Irrthümer entstehen können.

Die diagnostischen Schwierigkeiten zwischen Schwangerschaft und Myom beleuchtet folgender Fall:

Cas. 13. Eine Frau von 55 Jahren wird zur Myotomie geschickt. Es findet sich ein Tumor von der Grösse und Gestalt eines Uterus vom sechsten Monat der Gravidität, dessen obere Grenze ungefähr am Nabel ist. Der Tumor ist von teigig weicher Consistenz; Ligg. rotunda verlaufen auf die Kuppe; Zeichen vom Kinde, Fötaltheile und Herztöne oder Kindsbewegungen sind nicht nachweisbar; Vulva nicht verfärbt, Vagina etwas blauroth, hintere Lippe etwas weinhefefarben, Portio gewulstet, etwas aufgelockert. Patientin giebt an, bis vor drei Monaten regelmässig menstruirt gewesen zu sein und seit vier Wochen an Uebelkeiten zu leiden, hält sich aber nicht für gravida. Die Möglichkeit einer Gravidität wird erwogen wegen der Weichheit des Tumors, der Auflockerung der Portio und wegen der Anamnese, ist aber nicht sicher zu beweisen wegen des Fehlens der Zeichen vom Kinde und nicht wahrscheinlich wegen des hohen Alters; deshalb bleibt die Diagnose in suspenso. Bei der nach einigen Tagen wiederholten Untersuchung ist ein zweifelloser Consistenzwechsel nachweisbar und damit die Diagnose der Schwangerschaft gesichert. Bei dem nach einigen Tagen eintretenden Abort wird eine grosse Blutmole entfernt.

Interstitielle Myome, welche die Grösse einer Faust nicht überschreiten, sind zuweilen sehr schwer von der chronischen Metritis zu unterscheiden. Symptome und Anamnese tragen hier sehr wenig zur Entscheidung bei, da kleinere Myome häufig unter entzündlichen Erscheinungen entstehen und wachsen; die Beobachtung der Kranken kann nur dann zu der Diagnose eines Myoms verhelfen, wenn sie, über lange Zeit fortgesetzt, ein deutliches Wachsthum des Uterus nachweist; dagegen kann die combinirte Untersuchung in günstigen Fällen zum

sicheren Resultat führen. Der metritische Uterus zeigt meistens eine gleichmässige Vergrösserung in allen Durchmessern, während der myomatöse oft ungleichmässig an einer Wand aufgetrieben ist; der metritische ist im frischen Stadium etwas weich und schmerzhaft und nur im chronischen unnachgiebig und hart, während der myomatöse hart und gespannt ist und das Myom häufig in seiner Consistenz von der gesunden Muskulatur sich absetzen lässt; dabei ist er selten schmerzhaft. Auch das Verhalten des Cervix kann für die Diagnose mit herangezogen werden; die chronische Metritis zieht meistens den Cervix in Mitleidenschaft, so dass Corpus und Cervix gleichmässig dick und hart und steifwinkelig miteinander verbunden sind, während bei Myomen der Cervix weich und schlank bleibt. Die Sonde giebt meistens leicht den Ausschlag; während sie bei chronischer Metritis in die Mitte des Uterus eindringt und überall durch die Wand hindurch gleichmässig gut zu fühlen ist, weicht sie bei Myomen nach der Seite ab und lässt einen deutlichen Unterschied erkennen, je nachdem man sie durch die myomatöse oder normale Uteruswand hindurch palpirt.

Submucöse Myome.

Die **submucösen Myome** bieten bei vollständig geschlossenem Cervix einen ähnlichen Befund dar wie die interstitiellen und führen wie diese zu Verwechselungen mit Schwangerschaft und chronischer Metritis; wenn dagegen der Cervicalkanal geöffnet ist und der Finger in die Uterushöhle eindringen kann, so bieten sie einen anderen recht charakteristischen Befund. Derselbe lässt aber trotzdem nicht selten Verwechselungen zu mit anderen ähnlich gebildeten intrauterinen Tumoren; zunächst mit dem Abort. Der sogenannte Cervicalabort, welcher hinter dem geschlossenen äusseren Muttermund liegen bleibt und den Cervix ballonförmig prall auftreibt, während der leere, aber etwas vergrösserte Uteruskörper darauf sitzt, bietet ein ganz ähnliches Bild wie ein submucöses Myom, welches bei einer Nulliparen auf dem Wege der Ausstossung bis an den äusseren Muttermund gelangt ist. Ferner kann ein intactes Ei, welches noch ganz in situ ist, einen ähnlichen Palpationsbefund zeigen wie ein submucöses Myom im Uterus; die Unterscheidung erfolgt auf Grund von objectiven, auch anamnestischen Zeichen der Gravidität, namentlich auf Grund der Auflockerung von Portio vaginalis und Scheide. Wenn man den polypösen Körper sehen oder fühlen kann, so wird die Diagnose sicherer; Eitheile sehen meist schwarz aus von infiltrirendem Blut, während Myome, so lange sie noch im Cerrix liegen, nicht gangränesciren und deshalb zumeist eine normale, rothe Schleimhaut zeigen. Beim Palpiren wird man den Eitheil an seiner zerbröckelnden Consistenz und seiner leichten Ablösbarkeit von der Uteruswand erkennen, während Myome eine glattere Oberfläche, festere Consistenz haben und mit dem Uterus in organischem Zusammenhang stehen. Am grössten werden die Schwierigkeiten bei der Unterscheidung zwischen länger retinirten Eiern mit todter Frucht und submucösen Myomen; das Bröckeln, die Zerdrückbarkeit und die Ablösbarkeit von der Uteruswand sprechen auch hier für Schwangerschaftsproducte. Die Anamnese kann durch andauernde Blutungen bei pathologischer Gravidität leicht irre führen.

Ueber die Differentialdiagnose zwischen Myosarkomen und submucösen Myomen s. erstere.

Eine praktische Bedeutung hat der Unterschied zwischen fibrösen Polypen und Schleimpolypen. In ausgeprägten Fällen sind beide nicht schwer zu unterscheiden: Im Gegensatz zu der runden Gestalt, der glatten Oberfläche und meist harten Consistenz der submucösen Myome sind die Schleimpolypen meist länglich oval, oft gelappt oder in mehrere Abschnitte getheilt; ihre Oberfläche ist selten glatt, sondern durch Einziehungen und Lacunen unregelmässig; häufig überragen noch ungeplatzte Follikel die Oberfläche, und an anderen Stellen sieht man Schleim aus ihnen austreten. Die Schleimhaut ist hochroth und blutet leicht, wofern nicht an den in die Vagina hineinragenden Abschnitten Metaplasien des Epithels stattgefunden haben; alsdann erscheinen sie mehr hellroth bis violett wie das Scheidenepithel. Der Stiel der Schleimpolypen ist meist viel dünner, ihre Consistenz im ganzen viel weicher; doch können auch Myome, welche in der Ausstossung begriffen sind, ödematös und weich werden. In einer Reihe von Fällen verwischen sich die Zeichen derart, dass eine klinische Unterscheidung nicht möglich wird; selbst eine anatomische Untersuchung macht eine Classification der Polypen wegen der vielfachen Uebergänge nicht immer leicht.

Liegt das submucöse Myom in der Vagina, so ist bei entsprechender Grösse eine Verwechselung mit dem invertirten Uteruskörper leicht möglich. Eine scharfe Unterscheidung beider hat eine hohe praktische Bedeutung; der diagnostische Irrthum liegt fast ausschliesslich in der Richtung, dass man eine Inversio uteri für ein Myom hält — nicht umgekehrt — und zu der Exstirpation desselben veranlasst wird: ein falscher Eingriff, welcher zu den bedauerlichsten Folgen für die Kranke führen kann. Um so folgenschweren Irrthümern zu entgehen, ist es richtig, bei jedem submucösen Myom von entsprechender Grösse zunächst sicher eine Inversion auszuschliessen, ehe man an die Exstirpation desselben herangeht. Der Unterschied beider Zustände beruht auf dem Verhalten des Tumors zum Cervix und zum Uteruskörper. Bei einer Inversio uteri mit noch theilweise erhaltenem Cervix wird der hoch heraufgeführte Finger ohne Schwierigkeit rundherum den Uebergang des Tumorhalses auf die Innenwand des Cervix fühlen, während der Polyp nur an einer Stelle der Wand aufsitzt und an der anderen Seite den Finger an dem Stiel vorbei in den oberen Theil des Cervix eindringen lässt. Kann man mit dem Finger nicht hoch genug heraufkommen, so nimmt man die Sonde zu Hilfe; mit derselben kann man ebenfalls überall den Uebergang des invertirten Uteruskörpers in die Innenfläche des stehen gebliebenen Cervixabschnittes fühlen, während sie bei Polypen an einer Seite vorbei tief in die Uterushöhle eindringt. Weit sicherer wird aber die Differentialdiagnose durch bimanuelle Untersuchung zu stellen sein; am meisten empfiehlt sich hierfür die combinirte Untersuchung vom Rectum und von den Bauchdecken aus. Bei submucösen Myomen fühlt man oberhalb des Tumors den normal grossen oder

durch andere Myome vergrösserten Uterus, während bei Inversio uteri die palpirenden Finger schon dicht oberhalb des Cervix zusammenkommen und namentlich in Narkose den Inversionstrichter von oben her erkennen können. Alle Zeichen an dem in der Vagina liegenden Tumor selbst sind zweideutiger Natur. Die Grösse beider kann zufällig genau die gleiche sein; die Consistenz des invertirten Uteruskörpers ist meistens etwas weicher und nachgiebiger, doch kann das Myom durch secundäre Veränderungen ebenfalls seine harte Consistenz verloren haben: die Schleimhaut sieht bei beiden roth aus, so lange nicht Gangrän eingetreten ist, ist aber auf dem invertirten Uterus häufig etwas rauher: der menstruelle Blutaustritt aus derselben, welcher sonst wohl zu der Annahme einer Inversio uteri führen könnte, wird durch die unregelmässigen Blutungen verdeckt. Das einzige Zeichen, welches bei der Inspection im Speculum zu einer Diagnose führen kann, ist der Nachweis der beiden Tubenöffnungen, namentlich wenn man sie sondiren kann.

Grössere Tumoren der Vaginalwand mit runder Gestalt und glatter Oberfläche, z. B. Sarkome und seltenere Fälle von Carcinomen, ebenso grössere Tumoren der Portio vaginalis von ähnlicher Gestalt unterscheidet man von submucösen Myomen am leichtesten durch ihr Verhalten zum Cervicalkanal. Wenn man mit dem Finger, ev. in Narkose, so hoch heraufkommen kann, dass man den Stiel in den Cervicalkanal hinein verschwinden fühlt, so ist die Diagnose auf ein Myom sicher; wenn man ihn nicht erreichen kann, so kann man wohl aus der sich gegen die Portio vaginalis verjüngenden Gestalt des Tumors sowie aus dem Fehlen einer Verbindung mit der Vaginalwand Sicherheit gewinnen. Gelegentlich fühlt man wohl zwischen Myomen und der Scheidenwand secundäre Adhäsionen, welche man nicht für Stielverbindungen halten darf; sie geben dem Fingerdruck meistens leicht nach.

Diagnose der Ovarialtumoren.

Definition. Definition. Unter Ovarialtumoren fassen wir eine Reihe von Degenerationszuständen und Neubildungen des Eierstocks zusammen, deren hervorragendste klinische Eigenschaft die Vergrösserung des Organs ist. Anschwellungen des Eierstocks kommen allerdings auch unter normalen Verhältnissen vor, z. B. durch Retention von Flüssigkeit im Graafschen Follikel und Bildung des Corpus luteum oder sie entstehen durch entzündliche Zustände des Eierstockgewebes acuter und chronischer Natur. Diese führen aber gewöhnlich nur zur Vergrösserung etwa bis zur Hühnereigrösse, so dass man diese Grösse wohl im allgemeinen festhalten kann als Grenze zwischen den vorübergehenden physiologischen oder entzündlichen Anschwellungen und den persistirenden Geschwülsten, wenn man auch andererseits betonen muss, dass erstere in selteneren Fällen

auch wohl einmal grösser und letztere natürlich in ihren Frühstadien gelegentlich auch kleiner beobachtet werden. Unter Ovarialtumoren möchte ich also vom diagnostischen Standpunkt aus alle Anschwellungen des Eierstocks über Hühnereigrösse zusammenfassen.

Eintheilung: Die Ovarialtumoren theilt man am besten in cystische und solide ein, indem man eine Eigenschaft derselben zum Ausgangspunkt nimmt, welche sowohl in Hinblick auf die Histiogenese, als auch vor allem auf die Diagnose besonders wichtig ist. Allerdings stimmt diese Eintheilung nicht immer genau mit der Consistenz überein, welche man wirklich nachweist; denn einerseits haben Cystome oft eine feste Consistenz, und ursprünglich solide Tumoren können durch Erweichung cystisch werden. Die cystischen Tumoren theilt man weiter in Retentionscysten und wirkliche Neubildungen ein: eine Gliederung, welche sowohl der Entstehung der Tumoren, der Verschiedenheit im Wachsthum als auch den therapeutischen Grundsätzen am besten entspricht. Folgendes Schema werde ich der Diagnose der Eierstockstumoren zu Grunde legen: Eintheilung.

I. Cystische Tumoren.

1. Retentionscysten: Cysten des Graafschen Follikels, Cysten vom Corpus luteum, entzündliche Cysten, Dermoidcysten; es schliessen sich die Tubo-ovarialcysten und die Parovarialcysten an.

Anm. Die Dermoidcysten fügen sich nicht ganz diesem Schema, da sie durch Entwickelung aus einem embryonalen Keim nach der Cohnheimschen Theorie einer wirklichen Neubildung nahe stehen, während sie andererseits im fertigen Zustand durch ihr langsames Wachsthum nur in Folge der Zunahme des retinirten Inhalts den wahren Retentionscysten vollständig gleichen. Da für ihr Wachsthum, ihre Diagnose und ihre Behandlung einzig und allein der letzte Umstand in Frage kommt, so habe ich sie den Retentionscysten beigerechnet.

2. Neubildungen: Proliferirendes glanduläres Kystom und proliferirendes papilläres Kystom.

II. Solide Tumoren.

Fibrome, Fibrosarkome, Sarkome, Carcinome: als seltenere Formen: Endotheliome, Teratome.

Klinisch-anatomische Charakteristik der verschiedenen Ovarialtumoren.

Ich halte es für nothwendig, eine kurze Charakteristik der verschiedenen Ovarialtumoren vorausgehen zu lassen, um damit eine Grundlage für die Diagnose der Tumoren überhaupt, vor allem aber für die Unterscheidung derselben untereinander zu geben; denn die Aufgabe des Arztes ist nicht damit erschöpft, dass er die Diagnose auf den Eierstockstumor überhaupt stellt, sondern er muss sie verfeinern auf die Art der Tumoren, ob Retentionscysten oder Neubildung, ob gutartig oder bösartig; von der Richtigkeit dieser Diagnose hängt oft erst das

ärztliche Eingreifen ab. Selbstverständlich will ich mich darauf beschränken, diejenigen Eigenschaften hervorzuheben, welche durch die Untersuchung erkannt und der Diagnose zu Grunde gelegt werden können.

Retentionscysten aus dem Graafschen Follikel.

Die einfachen Retentionscysten aus den Graafschen Follikeln werden etwa bis zur Grösse eines Kindskopfes beobachtet; sie sind meistens einkammerig, haben eine dünne Wand, mässig pralle Füllung und einen hellen serösen Inhalt; sie kommen meistens einseitig vor, haben wenig Neigung zur Verwachsung und machen bei günstiger Lage selten Beschwerden.

Cysten des Corpus luteum.

Die Cysten aus dem Corpus luteum, welche bis zur Orangengrösse beobachtet sind, haben meistens eine dicke Wand; sie sind weiter nicht durch besondere klinische Eigenschaften gekennzeichnet, so dass ihre klinische Diagnose deshalb meistens unmöglich sein wird.

Entzündliche Cysten.

Die entzündlichen Cysten sind cystische Degenerationen des ganzen oder eines Theils des Eierstocks und nehmen von dilatirten Follikeln oder Einsenkungen des Keimepithels ihren Ausgangspunkt; sie bilden sich bei entzündlichen Processen an den Adnexen und finden sich deshalb gemeinschaftlich mit Tubenerkrankungen, peritonealen Adhäsionscysten und perimetritischen Zuständen allerlei Art; sie sind meistens doppelseitig, haben serösen Inhalt und sind vielfach mit der Nachbarschaft verwachsen. Aus diesen Cysten entsteht durch Communication mit gleichzeitig sich entwickelndem Hydrosalpinx die Tubo-ovarialcyste, eine Combination einer mässig grossen Ovarialcyste mit einer ihr innig namentlich mit ihrem abdominellen Ende anliegenden dilatirten Tube. Die Form des Tumors lässt beide Elemente erkennen und ist häufig retortenartig.

Anm.: Ich habe diese entzündlichen Cysten von den oben erwähnten einfachen Retentionscysten abgetrennt, obgleich beide zweifellos häufig denselben Ausgangspunkt haben, weil das klinische Bild bei beiden ein ganz verschiedenes ist. Bei ersteren herrscht der entzündliche Charakter durch Betheiligung der Tuben und des Peritoneum vor, während bei letzteren meistens jedes Anzeichen davon fehlt.

Dermoidcysten.

Die Dermoidcysten sind selten über mannskopf-, am häufigsten zwischen hühnerei- und kindskopfgross; sie sind rundlich und oval und zeigen häufig durch Andeutungen von Theilung eine Art Semmelform. Sie haben einen Inhalt von flüssigem Fett und von aus der epidermoidalen Innenwand hervorwachsenden Haaren und Zähnen; in der Wand sitzen nicht selten Knochenstücke, welche bei günstiger Lage des Tumors deutlich getastet werden können. Dermoidcysten machen bei einer mässigen Grösse oft den Eindruck eines harten, soliden Tumors wegen ihrer meist etwas dicken Wand und prallen Füllung; sie zeichnen sich nicht selten durch eine grössere Druckempfindlichkeit aus und machen auch gelegentlich spontane Schmerzen; sie haben ein sehr langsames Wachsthum und werden am häufigsten bei jungen Personen beobachtet; Doppelseitigkeit ist selten. Die Dermoidtumoren gehen häufig Verwachsungen mit den Nachbarorganen ein und werden vom Darm aus leicht inficirt; dadurch entstehen Gasbildungen im Tumor und Perforation in Nachbarorgane.

Die Parovarialcysten entstehen aus den Kanälen des Parovarium (Epoophoron); sie sind meistens uniloculär und haben eine dünne Wand; ihre Füllung ist meist schlaff, ihr Inhalt klar serös. Die Cysten liegen stets intraligamentär zwischen Tube und Ovarium; die Tube ist dadurch stark in die Länge gezogen und liegt der Cyste innig auf, während das Ovarium an der Basis oder im Stiel sich gelegentlich abgrenzen lässt; sie haben ein langsames Wachsthum und werden am häufigsten bei jugendlichen Personen beobachtet.

In seltenen Fällen entstehen kleine Retentionscysten aus dem Paroophoron (Urnierentheil des Wolffschen Körpers) und aus den Nebentuben; ihr Ausgangspunkt ist klinisch nicht zu diagnosticiren.

Prolif. glanduläres Kystom.

Das proliferirende glanduläre Kystom stellt die klinisch am häufigsten vorkommende Art von Ovarialtumoren dar; sie werden von den kleinsten Anfängen bis zur extremsten Grösse beobachtet. Die Gestalt ist in den einfachsten Fällen rundlich, und bleibt es auch, wenn eine grosse Cyste in dem Tumor vorherrscht; sie wird unregelmässig durch die Entwickelung mehrerer Cysten gegen die Aussenfläche des Haupttumors hin und zeigt dann vielfache Einschnürungen und Theilungen. Die Oberfläche ist, wenn es sich vorwiegend um eine grosse Cyste handelt, glatt, wird aber höckerig, wenn kleinere Cysten aus ihr hervorragen. Die Consistenz des Tumors richtet sich nach der Grösse der Cyste; kleinere Tumoren fühlen sich meistens solid an; grössere sind deutlich cystisch, mit getrennten Fluctuationsgebieten bei mehreren grösseren Cysten oder mit durchlaufender Fluctuation bei einem grossen Hohlraum. Multiloculäre Kystome mit kleinen Hohlräumen sind zuweilen absolut hart und zeigen nirgends Fluctuation. Bei den meisten grösseren deutlich cystischen Tumoren findet man harte Partien in der Wand, welche den noch nicht cystisch degenerirten Partien entsprechen. Die Beweglichkeit ist bei gestielten Ovarialtumoren ziemlich gross, so weit sie nicht durch die Spannung der Bauchdecken oder durch Adhäsionen behindert ist. Grosse Tumoren haben meistens Adhäsionen, am häufigsten mit Netz, Darm und Bauchwand, seltener mit dem Uterus und Beckenorganen. Die glandulären Kystome sind häufig einseitig und meistens gestielt entwickelt; Ascites ist selten und dann nur wenig.

Prolif. papilläres Kystom.

Das proliferirende papilläre Kystom (Adenoma papillare simplex und Adeno-carcinoma papillare Pfannenstiel) wird selten grösser als ein Mannskopf; am häufigsten kommt es circa kindskopfgross zur Beobachtung. Die Gestalt ist selten vollständig rund, die Oberfläche knollig, höckerig und trägt oft deutlich fühlbare Papillenbäume. Die Consistenz ist häufig nicht als cystisch zu erkennen wegen der Kleinheit der Hohlräume und wegen der Anfüllung derselben mit papillären Massen. Diese Tumoren sind überwiegend häufig doppelseitig. Die Entwickelung ist meistens bei beiden oder wenigstens bei einem intraligamentär; seltener sind sie vollständig, meistens nur mit der Basis im Lig. latum, während die übrige Peripherie frei ist. Verwachsungen mit den Nachbarorganen und dem Beckenperitoneum sind sehr häufig, so dass voll-

ständig freie Beweglichkeit selten ist. Peritoneale Metastasen finden sich bei vorgeschrittenen Fällen sehr häufig, namentlich im Douglasschen Raum. Ascites tritt sehr früh auf, vor allem, wenn Papillen auf der Aussenfläche sitzen, und pflegt sehr reichlich zu sein. Das Oberflächenpapillom stellt einen deutlichen Papillenbaum dar auf einem normalen Eierstock; es ist meistens doppelseitig und macht früh Ascites.

Fibrome. Die Fibrome des Eierstocks sind rundlich bis oval, sehr hart, haben eine glatte, wenig gelappte Oberfläche und sind meistens einseitig; sie können Mannskopfgrösse überschreiten, machen früh Ascites und zeigen häufig Cystenbildung im Innern.

Fibrosarkome. Die Fibrosarkome (diese Bezeichnung entspricht nicht dem klinischen Charakter, sondern dem histologischen Bau) können über doppeltmannskopfgross werden, haben eine gelappte Oberfläche und eine harte Consistenz; sie sind meistens doppelseitig und machen Ascites. Der Charakter ist ein gutartiger; sie machen keine Metastasen und Recidive.

Sarkome. Die Sarkome sind weiche, markige Tumoren mit ziemlich glatter Oberfläche; sie sind meistens einseitig und machen Ascites. Die Neubildung durchbricht sehr früh die Aussenfläche des Tumors und inficirt die Nachbarschaft, vor allem die Bauchhöhle.

Carcinome. Die Carcinome stellen Degenerationen des ganzen Eierstocks dar; sie werden zuweilen sehr gross und haben eine höckerige Oberfläche. Ascites tritt früh auf: sie gehen breite Verwachsungen mit der Nachbarschaft ein. Die Neubildung durchbricht sehr früh die Aussenfläche und macht Metastasen auf dem Peritoneum, vor allem des Douglasschen Raumes, im Netz, im Beckenbindegewebe namentlich im Stiel; ihre Entwickelung ist meistens doppelseitig.

Häufiger als die reinen Carcinome ist das Adeno-carcinoma papillare und die carcinomatöse Degeneration im glandulären Kystom.

Seltene Formen sind die Endotheliome, welche sich klinisch von den Sarkomen und Carcinomen nicht unterscheiden, und die Teratome, welche ebenfalls den Carcinomen sehr nahe stehen; letztere enthalten eine Reihe verschiedenartiger fötaler Gewebe und lassen gelegentlich knochenharte Theile erkennen.

Diagnose der Ovarialtumoren.

Anatomie des Stiels. Für die Diagnose der Eierstocksgeschwülste ist die Kenntniss der Stielverbindung mit dem Uterus von grösster Bedeutung. In dem Stiel finden sich dieselben Elemente wieder, welche den normalen Eierstock mit dem Uterus verbinden, d. h. Lig. ovarii, Tube und Lig. latum (Fig. 90). Das Lig. ovarii ist der in seiner Form constanteste Theil des Stiels; es wird wohl gelegentlich in die Länge gezogen, bleibt aber dick und fest und ist derjenige Theil des Stiels, welcher die fühlbare, strangartige Verbindung des Tumors mit dem Uterus darstellt. Die Tube kann sehr verschieden lang sein: einmal kann sie bei sehr grossen Tumoren ihre normale Länge behalten, ein anderes Mal

wird sie schon bei mässig grossen Tumoren stark in die Länge gezogen. Die Länge der Tube hängt von der Beziehung des Tumors zum Mesosalpinx ab; je mehr sich der Tumor unabhängig von diesem und dem Lig. latum entwickelt, um so weniger ist die Tube an der Stielbildung betheiligt; je mehr er sich aber durch Entfaltung des Mesosalpinx der Tube nähert, um so mehr wird sie durch sein Wachsthum in die Länge gezogen. Das Lig. latum stellt mit den in seinen beiden Platten verlaufenden Gefässen, Nerven und Bindegewebe die Hauptmasse des eigentlichen Stiels dar, dessen lateralen freien Rand das Lig. infundibulo-pelvicum bildet. Das Lig. latum kann in seiner Länge und Breite vollständig erhalten bleiben, wenn der Tumor gestielt nur nach aussen wächst; man findet dann nur das Mesovarium und einen kleinen Theil der Meso-

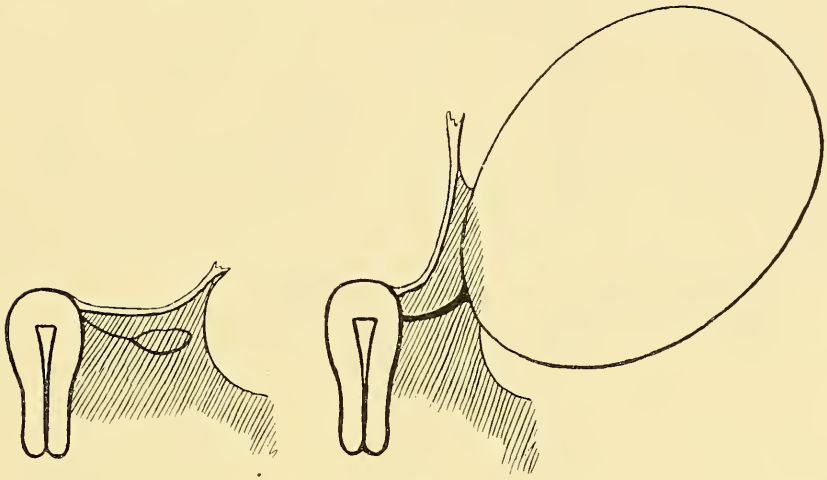

Fig. 90. Stielverhältnisse bei normalem Eierstock und bei einem Ovarialtumor. (Schem.)

Der Stiel wird gebildet von der Tube, Lig. ovarii und Lig. latum; nur die Basis des Tumors wird von dem entfalteten Mesovarium bekleidet.

salpinx entfaltet und zur Bekleidung des Tumors herangezogen (Fig. 91_3). Die Länge des Stiels ist sehr verschieden; er ist bisweilen so kurz, dass man kaum zwischen Tumor und Uterus mit den Fingern eindringen kann, andererseits wieder so lang, dass man den Tumor bis unter den Rippenbogen verschieben kann; die Breite ist ebenfalls sehr verschieden. Ein eigenartiges Verhalten findet man oft bei soliden Tumoren, welche aus einer gleichmässigen Entartung des Eierstocks entstanden sind; das Mesovarium ist in diesen Fällen nicht entfaltet, sondern zieht in den Hilus der Geschwulst hinein, so dass der Tumor nach allen Seiten den Stiel überragt und ihn dadurch sehr kurz und straff macht (Fig. 91_2).

Wächst der Ovarientumor gegen das Mesovarium und Lig. latum zu, so drängt er die beiden Blätter des letzteren auseinander und schiebt sich zwischen

Intraligamentäre Entwickelung.

dieselben hinein; auf diese Weise wird er ganz oder theilweise mit dem Peritoneum des Lig. latum überzogen; er entwickelt sich intraligamentär (Fig. 91 $_4$). Am häufigsten finden wir bei Eierstockstumoren eine partielle Entwickelung ins Lig. latum, derart, dass ein kleiner Theil seiner Basis zwischen den Blättern des Mesovarium und Lig. latum sitzt, während die übrige Peripherie sich frei entwickelt. Die intraligamentäre Entwickelung ist am klarsten zu beobachten bei Tumoren, welche von intraligamentären Organen ihren Ausgangspunkt nehmen, z. B. bei Parovarialtumoren; dieselben sitzen gewöhnlich im lateralen Theil des Lig. latum, lassen den medialen Theil unentfaltet und ziehen ihn zu einer Art Stiel aus.

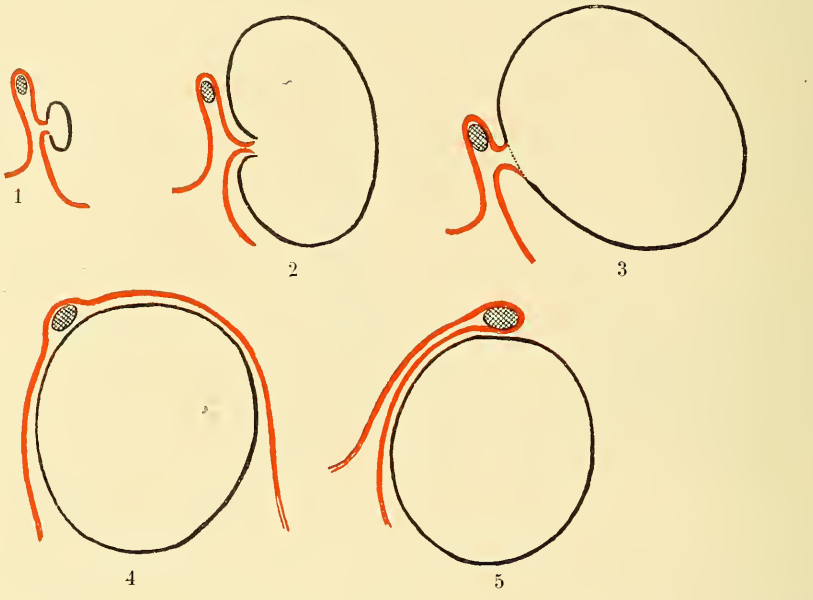

Fig. 91. Beziehungen der Ovarialtumoren zum Lig. latum auf dem Sagittalschnitt. (Schem.)

1. Normales Ovarium. 2. Kurzer Stiel bei soliden Tumoren. 3. Gewöhnlicher Stiel der Ovarialtumoren. 4. Intraligamentäre Entwickelung. 5. Retroligamentäre Entwickelung.

Der intraligamentäre Ovarialtumor kann nach verschiedenen Seiten wachsen; er kann einmal eine ähnliche Wachsthumsrichtung nehmen wie der Parovarialtumor und aus dem äusseren Theil des Lig. latum heraus ins retroperitoneale Bindegewebe, links unter die Flexura sigmoidea, rechts unter das Coecum wachsen. Andere wieder heben das hintere Blatt des Lig. latum auf und gelangen so an die hintere Beckenwand oder wachsen unter dem locker angehefteten Peritoneum der hinteren Uteruswand auch auf die andere Seite, oder sie gelangen, allerdings viel seltener, unter Emporheben des vorderen Blattes in die Nachbarschaft der Blase und in das Cavum praeperitoneale Retzii an der vorderen Bauchwand.

Meistens wachsen die intraligamentären Ovarialtumoren unter Entfaltung des medianen Abschnitts des Lig. latum gegen den Uterus zu und drängen sich ganz an die Seitenkante desselben heran, zuweilen sogar unter Auseinanderschieben der Muskulatur; sie können dann neben dem Corpus sitzen im eigentlichen Lig. latum, können sich aber auch tiefer entwickeln im Parametrium neben dem Cervix und dem Scheidengewölbe aufliegen.

Retroligamentäre Entwickelung.

Ein der intraligamentären Entwickelung ähnlicher Sitz des Tumors kann entstehen, wenn ein ursprünglich gestielter Ovarialtumor am Boden des Douglas durch Verwachsungen festgehalten und am Aufsteigen verhindert wird. Er hebt dann das ihn überdeckende Lig. latum empor, so dass der hintere und obere Theil des Tumors frei in die Bauchhöhle sieht, während ihm vorne die beiden Platten des Lig. latum aufliegen, entweder frei oder mit dem Tumor verklebt; die Tube läuft im oberen Rand des Lig. latum über den Tumor hinweg. Man nennt diese Entwickelung retroligamentär (Pawliks: pseudointraligamentäre Entwickelung) (Fig. 91_5).

Die Ovarialtumoren erzeugen, was Grösse, Consistenz, Sitz und Entwickelung zum Lig. latum anbetrifft, so verschiedene klinische Bilder, dass es schwer ist, ihre Diagnose vom einheitlichen Standpunkt aufzufassen und für alle Fälle gültige Grundsätze aufzustellen. Die Palpation einer stielartigen Verbindung zum Uterus bildet für die Mehrzahl der Tumoren das leitende Princip und muss deshalb die Grundlage für eine Eintheilung bilden. Vom diagnostischen Standpunkt aus theilt man die Ovarialtumoren ein in

1) kleine Ovarialtumoren, welche noch ganz oder zum grössten Theil im kleinen Becken liegen;

2) mittelgrosse, welche in die Bauchhöhle aufgestiegen sind und Mannskopfgrösse nicht viel überschreiten, jedenfalls den Rippenbogen noch nicht erreichen.

3) grosse Tumoren, welche den Rippenbogen erreichen und mit Leber, Milz und Nieren in directe Berührung treten.

Neben der Verschiedenartigkeit der diagnostischen Methoden bei diesen drei Gruppen ist diese Eintheilung auch deshalb nicht ohne Bedeutung, weil die Differentialdiagnose ganz verschiedene Zustände je nach der Grösse des Tumors heranziehen muss.

Die Diagnose der kleinen Ovarialtumoren,

Diagnose der kleinen Ovarialtumoren.

also solcher Tumoren, welche noch im Becken liegen, wird dadurch erschwert, dass der Nachweis eines Stiels meistens nicht gelingt; denn Uterus und Tumor liegen gewöhnlich so nahe aneinander, dass man mit dem Finger nicht zwischen sie eindringen kann oder den Stiel für die Palpation nicht genügend gespannt findet. Ein künstliches Anspannen des Stiels, wie man es bei grösseren Tumoren macht, ist wegen der Kleinheit und ungenügenden

Dislocirbarkeit des Tumors nicht gut ausführbar, und nur gelegentlich gelingt es, einen Stiel zu palpiren, wenn man den Tumor ins grosse Becken reponirt und zwischen ihm und dem Uterus eindringt; auch bei retrouterinen Tumoren kann man zuweilen wohl einen Strang auf die vordere Fläche des Tumors verlaufen fühlen. Doch das bleiben Ausnahmen; in der überwiegenden Mehrzahl muss man auf dieses sog. „Schulzeichen“ verzichten und den Tumor als ovariell aus seinen Eigenschaften erkennen. Zunächst muss man danach trachten, die Geschwulst vom Uterus abzugrenzen (Fig. 92); sie wird sich entweder vollständig vom Uterus trennen lassen, wie bei gestielten beweglichen Tumoren, oder sie muss bei intraligamentärer Entwickelung durch

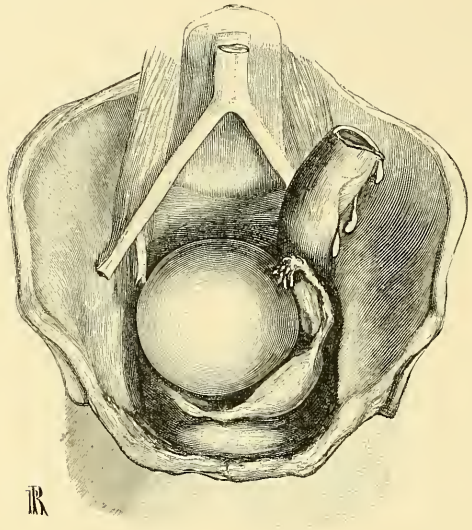

Fig. 92. Rechtsseitiger cystischer Ovarialtumor (nach einem Präparat der Kgl. Universitäts-Frauenklinik). $^1/_3$.

Im Douglasschen Raum liegt ein beweglicher, runder, cystischer Ovarialtumor der rechten Seite, welcher den Uterus nach links und vorne gedrängt hat; davor die Blase. Rechte Tube ist ein Stück weit vor dem Tumor zu sehen, die linken Adnexe gesund.

eine deutliche Einschnürung abgesetzt sein. Je näher der Tumor dem Uterus liegt, um so schwerer ist es und wird gelegentlich nur dadurch ausführbar sein, dass man vom Scheidengewölbe neben der Portio zwischen beide einzudringen versucht: oben am Corpus bilden beide häufig eine Masse. Bei retrouterinen Tumoren ist die Abgrenzung besonders schwer, wenn der Tumor bei fester Incarceration sich breit an die hintere Wand anlegt oder durch Verwachsungen und Exsudate innig an ihr fixirt ist; immer muss man auch hier trachten, die runde Contour des Tumors vom Uterus abzusetzen und jede Stielverbindung wie bei Myomen und Tubentumoren auszuschliessen. Die Gestalt des Ovarialtumors ist rundlich bis oval, seine Oberfläche meist glatt, zuweilen an einzelnen

Stellen eingezogen (Fig. 63); Lappungen und Höcker findet man bei soliden Geschwülsten und zuweilen auch bei Dermoidtumoren. Die cystische Consistenz des kleinen Ovarialtumors wird gewöhnlich verkannt; sie machen meist den Eindruck eines soliden Tumors wegen der prallen Spannung und wegen des geringen Inhalts, namentlich wenn sie dickwandig sind, wie z. B. Dermoidtumoren; dünnwandige, schlaffe Tumoren sind leichter als cystisch zu erkennen. Nur wenn man den Tumor selbst energisch zwischen die Finger nimmt und an den gegenüberliegenden Stellen stark (aber vorsichtig) drückt, kann man Fluctuation erzeugen. Solide Ovarialtumoren werden in dieser Grösse viel seltener beobachtet. Die Lage des Tumors spricht sofort für ovariellen Ursprung, wenn er sich an der Stelle des Eierstocks findet; man spricht ihn

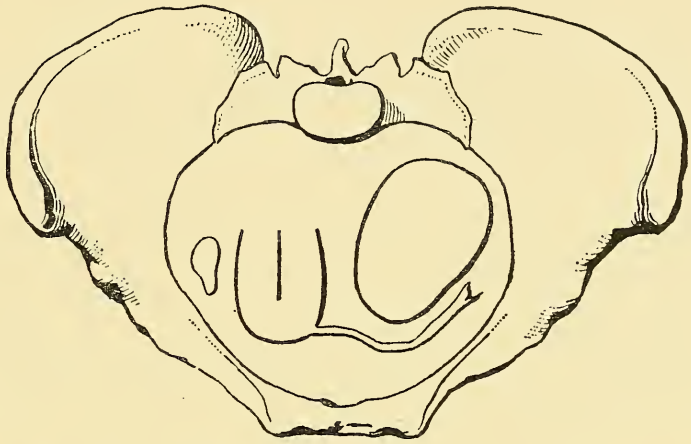

Fig. 93. Linksseitiger Ovarialtumor. P.-B. $^1/_3$.

Gänseeigrosse Retentionscyste des linken Ovarium mit Dextropositio uteri. Linke Tube vor ihm deutlich in ganzer Länge zu fühlen. Rechtes Ovarium normal.

dann ohne weiteres als vergrösserten Eierstock an. Am häufigsten findet man kleine Ovarialtumoren hinten neben dem Corpus uteri, oder sie sinken in den Douglas und bilden einen retrouterinen Tumor mit Anteposition des Uterus. Die intraligamentären Tumoren liegen genau seitwärts und etwas nach hinten von dem Uterus. Am seltensten liegen bewegliche Ovarialtumoren vor dem Uterus; unter diesen anteuterinen Tumoren findet man auffallend häufig Dermoide.

Differentialdiagnose der kleinen Tumoren.

Differentielle Diagnose. Bei der Beurtheilung dieser kleinen Ovarialtumoren entstehen zunächst Schwierigkeiten in der Abgrenzung gegen die entzündliche Anschwellung des Eierstocks. Bei der chronischen Oophoritis überschreitet der Eierstock allerdings selten die Grösse eines Taubeneies und zeichnet sich durch grosse Druckempfindlichkeit und zuweilen auch durch Complication mit entzündlichen Processen in der Ungebung vor den eigentlichen Ovarialtumoren aus. Die acute Oophoritis dagegen kann auch grössere Tumoren erzeugen; meistens werden hier das Fieber, starke Druck-

Oophoritis.

empfindlichkeit, begleitende Pelveoperitonitis, infectiöse Aetiologie auf den richtigen Weg führen. Die Schwierigkeiten dieser Differentialdiagnose zeigt folgender Fall.

Cas. 14. Bei einer 21jährigen Kranken, welche vor 26 Tagen curettirt war und dann nach drei Tagen Fieber bis zur T. 40,4° mit Schüttelfrost bekommen hatte, fand sich neben dem kleinen anteflectirten Uterus links hinten im Douglas ein gut faustgrosser, scheinbar solider Ovarialtumor; weil er ganz schmerzlos und gut beweglich war, wurde er für eine Dermoidcyste gehalten. Bei der Exstirpation erwies er sich aber als einen nur durch ödematöse Durchtränkung und Infiltration vergrösserten Eierstock mit einem über wallnussgrossen Abscess; es fehlte jede entzündliche Röthung an der Oberfläche und in der Umgebung.

Myome. Die Differentialdiagnose zwischen Ovarialtumoren und Myomen ist eine wichtige und oft schwer zu lösende Aufgabe. Die Verwechselung beider ist ausserordentlich häufig und passirt dem gewiegtesten Diagnostiker, weil beide Tumoren einzelne Eigenschaften gemeinsam haben; verlässt man sich auf eine derselben, ohne das Gesammtbild zu berücksichtigen, so macht man leicht eine falsche Diagnose. Nur der Palpationsbefund soll die Grundlage für die Diagnose bilden; Symptome sind für die Entscheidung ganz werthlos. Das Entstehen eines Tumors im jugendlichen Alter macht den Ovarialtumor zwar wahrscheinlich, aber nicht sicher, ebenso wie das Entstehen und Wachsen eines Tumors im klimakterischen Alter nur mit Wahrscheinlichkeit gegen ein Myom spricht; ein sehr schnelles Wachsthum mag wohl im ganzen eher für einen Ovarialtumor, ein langsames für ein Myom sprechen. Eine Sicherheit erwächst aber nur durch die bimanuelle Untersuchung. Natürlich können am leichtesten subseröse, mehr oder weniger dünn gestielte Myome mit Ovarialtumoren verwechselt werden. Interstitielle Myome sind, so lange sie klein sind, leicht zu diagnosticiren; wenn sie dagegen sehr grosse Tumoren machen, können sie ebenfalls gelegentlich für Ovarialtumoren gehalten werden und umgekehrt. Das wichtigste Unterscheidungsmittel bietet die Consistenz. Man kann es fast als einen allgemeinen Grundsatz aufstellen: Solide Tumoren sind Myome, cystische sind Ovarialtumoren; allerdings werden ja Myome durch mancherlei Zustände zuweilen so weich, dass sie Fluctuation zeigen, und andererseits sind feste Ovarialtumoren keine extreme Seltenheit, und selbst cystische Ovarialtumoren können sich sehr hart anfühlen wie z. B. dickwandige Dermoidcysten und parviloculäre Kystome. Doch das sind alles nur Ausnahmen, welche die allgemeine Gültigkeit des obigen Satzes wohl einschränken, aber nicht umstossen können. Die cystische Consistenz bildet immer die Hauptstütze für die Diagnose eines Ovarialtumors. Die diagnostischen Fehler, welche nicht ganz selten auf Missdeutung dieser Eigenschaft beruhen, entstehen nicht durch falsche diagnostische Verwerthung der richtig erkannten Consistenz, sondern darauf, dass die Consistenz falsch erkannt wird. Dicke Bauchdecken, Anlagerung von Darmschlingen, Dickwandigkeit der Tumoren erschweren die Beurtheilung. Am besten verfährt man in der Consistenzprüfung so, dass man den Tumor bimanuell an zwei möglichst gegenüberliegenden Stellen erfasst und durch kurze

stossende Bewegungen einzudrücken sucht. Bei tief im Becken liegenden Tumoren wird die Beurtheilung durch die Untersuchung vom Mastdarm zweifellos erleichtert. Wenn die Consistenz des fraglichen Tumors festgestellt ist, bestimme man die Verbindung desselben mit dem Uterus. Die gestielten Ovarialtumoren haben nur einen dünnen membranösen Stiel, welcher entweder gar nicht gefühlt oder bei stark nach unten gezogenem Uterus an dem Lig. ovarii eben noch erkannt wird. Anders die Myome; zuweilen haben allerdings auch sie nur einen ganz dünnen Stiel, aber meistens ist derselbe viel dicker als das Lig. ovarii, kürzer, fühlt sich fleischiger an, ist breiter und unbestimmter. Geht er an dem Fundus oder an eine Stelle des Corpus heran, wo kein Lig. latum liegt, so spricht dies mehr für Myom, desgleichen das sicher erkannte Fehlen der Tube im Stiel. Man palpirt den Stiel am besten nach den Angaben von Schultze und Hegar (s. pag. 188); dicke Bauchdecken und tiefe Lage der zu palpirenden Organe erschweren die Untersuchung sehr. Die Schwierigkeiten bei der Beurtheilung der Stielverbindung wachsen bei der intraligamentären Entwickelung. Für gewöhnlich wachsen diese Ovarialtumoren nur an die Uteruswand heran, so dass man überall deutlich eine Einschnürung nachweisen kann, während Myome immer eine fleischige Verbindung haben (eine vollständige Ablösung intraligamentärer Myome von der Uteruswand kommt allerdings in seltenen Fällen vor). Die Abgrenzung des Uterus kann aber sehr schwer sein, wenn er, wie es namentlich bei senilen Frauen geschieht, flach und lang ausgezogen dem Tumor innig anliegt. Andererseits können Ovarialtumoren mit energischem Wachsthum die Uteruswand auseinander drängen und sich an dieser Stelle eine Bekleidung mit Muskulatur schaffen, so dass sie Tumoren darstellen, welche so breit mit dem Uterus zusammenhängen wie breit entspringende subseröse Myome.

Cas. 15. Frau H. Uterus stark elevirt; rechts ein kindskopfgrosser, links ein mannskopfgrosser Tumor in breiter Verbindung mit der Uteruswand. Die Diagnose wurde vor $^3/_4$ Jahr von einem der ersten Gynäkologen Deutschlands auf subseröse Myome gestellt. Jetzt konnte sie trotz breiter Verbindung mit Sicherheit auf doppelseitigen Ovarialtumor gestellt werden, weil die Consistenz überall deutlich cystisch war. Bei der Operation mussten beide Tumoren aus der Uteruswand scharf ausgetrennt werden, so dass beiderseits ein breites Bett in derselben zurückblieb.

Die Sondenmessung spielt in der Differentialdiagnose zwischen Myomen und Ovarialtumoren eine grosse Rolle, in so fern als bei allen Myomen eine gewisse Verlängerung der Höhle nachweisbar ist — mit Ausnahme der ganz dünn gestielten Myome bei einem sonst ganz myomfreien Uterus —, während bei Ovarialtumoren für gewöhnlich keine Verlängerung der Höhle entsteht; wohl aber kann bei stark wachsenden intraligamentären Ovarialtumoren ein dünner Uterus so ausgezogen werden, dass die Sonde 10—12 cm misst. Das Palpiren der Adnexe kann zuweilen bei zweifelhaften Fällen den Ausschlag zu Gunsten eines Myoms geben, wenn es sicher gelingt, die beiden normalen Ovarien zu fühlen; allerdings bleibt diese Forderung meist unerfüllt, weil gerade bei sub-

serösen Myomen die Eierstöcke so weit verlagert werden, dass sie der Palpation nicht zugänglich sind. Die Ligg. rotunda bilden ein sehr willkommenes Zeichen für ein interstitielles Myom, wenn sie sich bis auf die Kuppe des Tumors verfolgen lassen; bei subserösen Myomen haben sie nicht diesen diagnostischen Werth, weil sie nicht auf den Tumor überzugehen brauchen, und bei intraligamentären Myomen und Ovarialtumoren kann das Verhalten des Lig. rotundum das gleiche sein, weil es bei jedem im uterinen Theil des Lig. latum sich

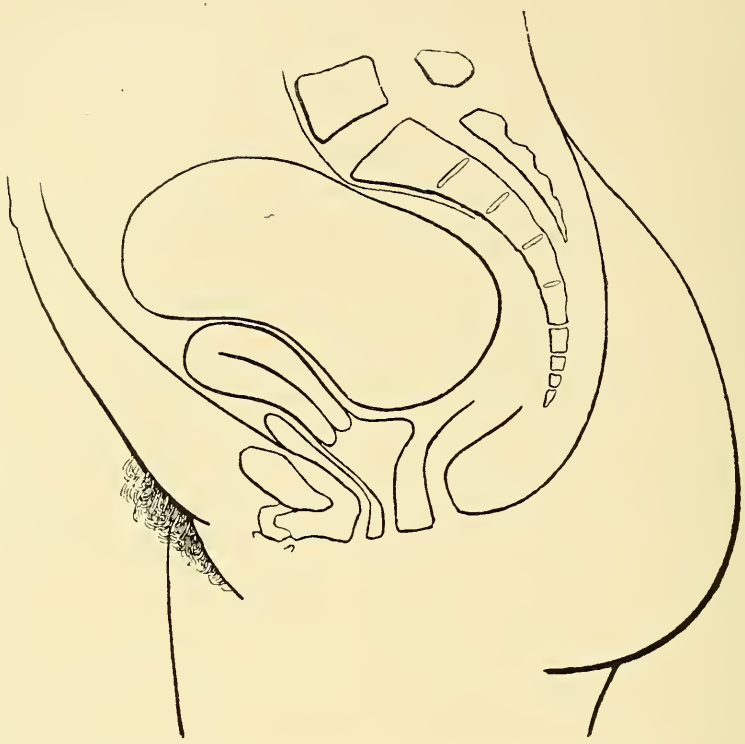

Fig. 94. Retrouteriner Ovarialtumor. P.-B. $^1/_3$.
Kleinmannskopfgrosser Ovarialtumor; Uterus anteponirt; Tumor und Uterus lassen sich überall deutlich voneinander trennen.

entwickelnden Tumor schräg über demselben nach der vorderen Platte zum Fundus uteri verläuft. Ein deutliches Uteringeräusch kann gelegentlich die Diagnose auf Myom gegenüber einem Ovarialtumor sichern.

Intraligamentäre Ovarialtumoren.

Besondere Schwierigkeiten macht die Abgrenzung der intraligamentären Ovarialgeschwülste gegen anderseitige Tumoren mit derselben Entwickelung, weil durch die Ueberkleidung mit dem Bindegewebe und Peritoneum des Lig. latum die charakteristischen Eigenschaften verloren gehen können und namentlich die Verbindung mit dem Uterus schwer zu tasten ist; solche Tumoren sind z. B. Tubentumoren, Haematome und Exsudate. Namentlich sind die kleinen,

mehrkammerigen papillären Tumoren schwer zu erkennen, weil die Fluctuation bei ihnen noch nicht deutlich, die runde Gestalt durch die vielfach prominirenden Abtheilungen und durch das überziehende oft entzündlich verdickte Ligament verdeckt ist. Exsudate lassen sich durch ihre diffuse, selten runde Gestalt, harte Consistenz und breite Verbindung mit dem Becken unterscheiden. Haematome sind Ovarialtumoren schon ähnlicher, weil sie rundlicher sind und weiche Consistenz haben; sie unterscheiden sich aber durch unregelmässige Gestalt nnd reactive Infiltrationszone im umgebenden Bindegewebe, namentlich bei älteren Tumoren. Eine längere Beobachtung klärt manchen Zweifel, in so fern als sie bei Exsudaten und Haematomen ein langsames Verschwinden, bei Ovarialtumoren dagegen ein Wachsthum ergiebt. Intraligamentäre Tubentumoren und Ovarialtumoren sind oft durch kein diagnostisches Hilfsmittel zu unterscheiden. Genaueres s. die betreffenden Capitel.

Retrouterine Ovarialtumoren.

Bei retrouterinem Sitz des fraglichen Tumors (Fig. 94) kommen Verwechselungen mit Haematocele retrouterina und pelveoperitonitischem Exsudat vor; Zustände, welche sich wieder in bestimmten Punkten untereinander unterscheiden, den Ovarialtumoren gegenüber aber durch gemeinsame Eigenschaften zusammengehören (s. pag. 84). Die Haematocele retrouterina zeichnet sich, abgesehen von den dort erwähnten Eigenschaften, noch durch die Verschiedenartigkeit ihrer Consistenz, theils cystisch, theils fest, und durch ihr schnelles Hartwerden aus. Nicht ganz so leicht kann es zu einer Verwechselung mit Retroflexio uteri gravidi kommen, weil schon die Consistenz des graviden Uterus eine wesentlich andere ist, wenn man auch zugeben kann, dass bei Incarceration im Beginn des dritten oder vierten Monats der Uterus seine charakteristische Weichheit verlieren und eine prall cystische Consistenz ähnlich einem Ovarialtumor annehmen kann. Für gewöhnlich wird die Diagnose auf Retroflexio uteri gravidi aus dem Uebergang der Portio in den Uterus leicht zu stellen sein, und wenn dies nicht gelingt, müssen die oben erwähnten Schwangerschaftszeichen, Anamnese, Beobachtung für die Diagnose mit herangezogen werden.

Hydrosalpinx.

Differentialdiagnose gegen Hydrosalpinx siehe diese.

Diagnose der mittelgrossen Ovarialtumoren.

Der Nachweis eines Tumors unterliegt in diesen Fällen meistens keinen Schwierigkeiten. Die spitze Vorwölbung des Leibes macht ihn wahrscheinlich; Percussion und Palpation weisen ihn meistens sicher nach. Bei dieser Grösse der Tumoren ist man weniger in Gefahr, sich durch Fettansammlung und Meteorismus einen Tumor vortäuschen zu lassen, als bei den ganz grossen, weil diese Zustände nicht einen Theil der Bauchdecken allein betreffen. Wenn man mit Sicherheit einen Tumor nachgewiesen hat, so wird durch seine Lage auf dem Beckeneingang der Ursprung von den Genitalien und durch den Nachweis einer deutlich cystischen Consistenz der Ausgang von einem Eierstock sehr wahrscheinlich. Das Princip der Diagnose liegt aber bei diesen

Tumoren in dem Nachweis einer Verbindung mit dem Uterus, in dem Fühlen eines Stiels; die Deutlichkeit seines Nachweises hängt von seiner Lage und Straffheit ab. Man dringt, um ihn zu fühlen, mit der äusseren Hand oder bimanuell zwischen Uterushorn und Tumor ein; nur wenn der Uterus vorne vor oder unter dem Tumor liegt und der Stiel straff ist, kann man ihn fühlen, indem man allein mit den Fingern der äusseren Hand senkrecht zu dem Verlauf desselben hin und her geht. In den meisten Fällen ist aber der Stiel zu schlaff oder liegt zu weit von den Bauchdecken entfernt, um sicher von aussen getastet werden zu können; am schwersten gelingt es, wenn der Uterus hinter dem Tumor liegt. In der überwiegenden Mehrzahl von Fällen bedarf es deshalb einer besonderen Untersuchungsmethode, um den Stiel sicher nachweisen zu können. Man spannt nämlich den Stiel künstlich an, indem man mit einer in die Portio vaginalis eingesetzten Kugelzange den Uterus stark nach unten zieht (Hegar). Die innere Untersuchung muss dann immer per rectum stattfinden, weil eine vaginale Exploration durch die mit dem Herunterziehen des Uterus verbundene Inversion der Scheide unmöglich wird. Am besten untersucht man in Narkose, indem man mit zwei Fingern möglichst hoch in den Mastdarm eingeht und mit den äusseren Fingern zwischen einem Horn des Uterus und dem Tumor senkrecht zum Verlauf des Stiels hin und her geht. Man kann sich den Nachweis des Stiels noch dadurch erleichtern, dass ein Assistent den Tumor nach oben drängt (Schultze) und man selbst mit der äusseren Hand sich möglichst viel Bauchdecken zum Eindrängen der äusseren Hand herunterholt (Fig. 95). In den meisten Fällen kann man dann durch den Nachweis des Stiels zu gleicher Zeit erkennen, von welchem Horn des Uterus er ausgeht, und damit diagnosticiren, welcher Seite der Tumor angehört; diesen Theil der Diagnose kann man unterstützen durch den Nachweis des gesunden Ovarium auf der anderen Seite und durch die leichte Beweglichkeit des anderen Uterushorns, während das Horn auf der kranken Seite durch den kurzen Stiel mehr oder weniger fixirt wird. Der sichere Nachweis eines Stiels schützt am besten vor einem Irrthum in der Diagnose; bei senilen, atrophischen Frauen habe ich ihn wegen der Dünnheit der Gewebe einige Male nicht erkennen können. Schwierigkeiten entstehen, wenn der Stiel so kurz ist, dass man nicht zwischen Uterus und Tumor eindringen kann, oder wenn Adhäsionen zwischen beiden bestehen oder wenn der Tumor sich intraligamentär entwickelt hat. In diesen Fällen muss man sich wenigstens bemühen, den Tumor gegen den Uterus abzugrenzen und die Diagnose aus den allgemeinen Eigenschaften desselben, vor allem aus Consistenz und Gestalt, zu stellen suchen.

Die **Differentialdiagnose** dieser mittelgrossen Tumoren umfasst ein weit grösseres Gebiet als die der im Becken liegenden, weil auch die Tumoren einzelner Bauchorgane und der Bauchdecken mit hineingezogen werden müssen. Der Grundgedanke der Differentialdiagnose bleibt immer der Nachweis des Stieles, und in zweiter Linie können die Eigenschaften der Tumoren zur Entscheidung beitragen.

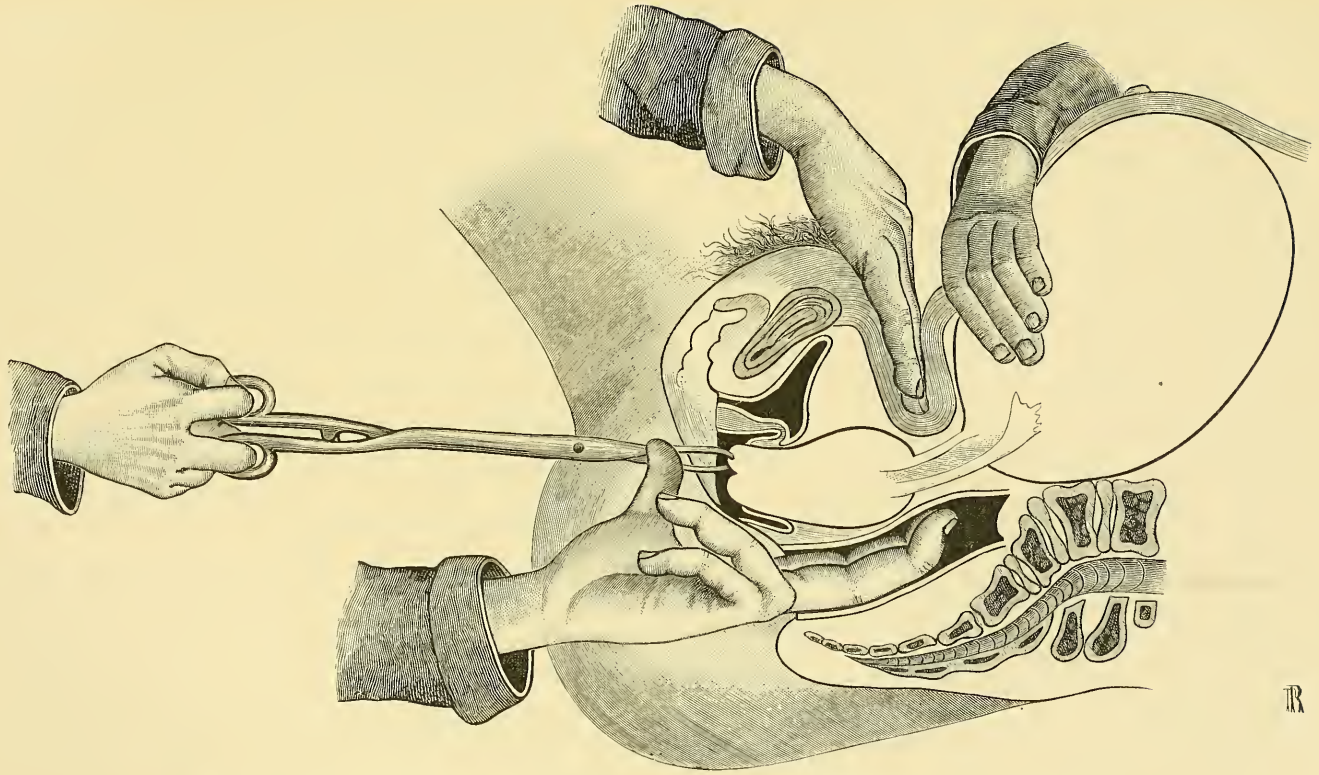

Fig. 95. Handstellung bei der Palpation des Stiels eines Ovarialtumors. $^1/_3$.

Der Untersucher führt zwei Finger der linken Hand in den Mastdarm und holt sich mit der rechten Hand Bauchdecken herunter zum tiefen Eindringen; der Assistent zieht mit einer Hand durch eine Kugelzange den Uterus herunter und drängt mit der anderen den Tumor in die Höhe, um den Stiel zu spannen.

Abgekapselte peritoneale Exsudate.

Differentialdiagnose gegen abgekapselten Ascites oder peritoneales Exsudat. Während der freie Ascites nur selten solche Spannung erzeugt, dass er mit Ovarialtumoren und dann immer nur mit sehr grossen verwechselt werden kann, bildet die abgekapselte Flüssigkeit einen circumscripten Tumor von cystischer Consistenz. Bei peritonealen Erkrankungen z. B. bei Tuberculose, Carcinose oder chronisch entzündlichen Zuständen, kapselt sich häufig zwischen Darmschlingen und vorderer Bauchwand eine Quantität Flüssigkeit ab, welche durch cystische Consistenz einem Ovarialtumor ähnlich werden kann und namentlich, wenn sich metastatische oder entzündliche Verdickungen in der Umgebung finden, ein multiloculäres Cystom vortäuschen kann. Die Unterscheidung dieser Tumoren von Ovarialgeschwülsten ist schwer, weil man wegen der allseitigen Verwachsungen den Uterus kaum abgrenzen und niemals einen Stiel fühlen kann; dagegen unterscheiden sie sich häufig deutlich durch Gestalt und Begrenzung. Die Ovarialtumoren lassen, auch wenn sie dünnwandig und von Adhäsionen umgeben sind, die eigene Wand als Begrenzung palpiren, während die abgekapselten Exsudate keine runde Contour gegen die Därme erkennen lassen, sondern allmählich in die durch Entzündung verdickte Umgebung übergehen. Die Gestalt der letzteren ist selten rund oder oval, sondern flach und die Bauchdecken wenig vortreibend. Zuweilen sichert der Nachweis von Knötchen im Peritoneum oder Flüssigkeitsmengen, welche an anderen Stellen abgekapselt sind, die Diagnose auf Peritonitis. Die Percussion giebt bei Ovarialtumoren eine deutliche Dämpfung, während bei Abkapselung von Exsudat die mit demselben verklebten Darmschlingen oft einen gedämpft tympanitischen Schall erzeugen.

Cas. 16. Frau N. Uterus klein, antevertirt, 6 cm. Es findet sich ein Tumor, welcher nach oben bis zwei Finger breit über den Nabel reicht und nach den beiden Seiten die Mittellinie handbreit überragt. Er reicht nach unten hinter dem Uterus ins Becken hinein; Zusammenhang mit demselben schwer nachweisbar. Da der Tumor sich glatt anfühlt, da er cystische Consistenz hat und ziemlich verschieblich ist, so wird er für einen Ovarialtumor gehalten. Bei der Operation findet sich nur ein unter dem Netz und zwischen den Darmschlingen abgekapselter, tuberculöser Ascites und miliare Knötchen auf dem Peritoneum in der Umgebung.

Bauchdeckenexsudate.

Tumoren der Bauchwand können nur mit solchen Eierstocksgeschwülsten verwechselt werden, welche der Bauchwand durch breite Verwachsungen innig anliegen. Es kommen vor allem Exsudate in dem retroperitonealen Bindegewebe der vorderen Bauchwand und Bauchdeckenfibrome in Betracht; beide haben meistens eine sehr harte Consistenz und unterscheiden sich dadurch von den cystischen Ovarialtumoren; fernerhin wird auch bei festen Verwachsungen die rundliche Gestalt immer zu Gunsten der Eierstocksgeschwulst sprechen, während Exsudate flacher sind, meistens oben mit einer scharfen Kante endigen, sich nach unten im Beckenbindegewebe verlieren und breite Verbindung mit dem Uterus eingehen; seitliche Lage spricht mehr für Exsudate, mediane für Ovarialtumoren. Selbst wenn durch ausgedehnte Vereiterung die harte Consistenz des Exsudates verloren gegangen ist, spricht doch das Fehlen der runden Contour

gegen einen Tumor. Die Bauchdeckenfibrome entstehen entweder von der Fascie des M. obliquus internus oder M. transversus namentlich am Darmbeinkamm oder vom hinteren Blatt der Rectusscheide. Die von letzterem ausgehenden Fibrome sind meistens so klein und liegen so hoch, dass sie mit Ovarialtumoren kaum verwechselt werden können; dagegen stellen die Fibrome des Obliquus grössere Tumoren dar, welche wegen ihrer runden Gestalt einem Ovarialtumor, wegen ihrer harten Consistenz natürlich nur einem festen ähnlich werden können; wenn der Tumor cystisch ist, so ist ein Bauchdeckenfibrom, auch bei der charakteristischen Lage, unwahrscheinlich. Ist der Tumor nach aussen gewachsen und prominirt stark, so ist ein Bauchdeckentumor wahrscheinlich; sitzt er tief und ist er mehr gegen die Bauchhöhle entwickelt, so ist er voraussichtlich intraabdominell. Zuweilen kann man ein directes Uebergehen der Muskulatur beim Anspannen der Bauchdecken und Aufrichten der Kranken erkennen, oder man kann bei schlaffen Bauchdecken den in ihnen liegenden Tumor von hinten umgreifen. In allen zweifelhaften Fällen entscheidet natürlich wieder der Nachweis einer Stielverbindung mit dem Uterus oder der beiden normalen Ovarien. Bauchdeckenfibrome.

Netztumoren können zuweilen Verwechselungen mit Ovarialtumoren bieten, wenn sie bis auf das Becken herunterragen; sie sind aber meist platt, „schildförmig“ und zeichnen sich durch eine grössere Beweglichkeit und Drehbarkeit nach verschiedenen Richtungen aus. Benckiser konnte in einem Fall einen Netztumor so weit nach oben umbiegen, dass seine hintere Fläche palpirbar wurde; weiter soll nach diesem Autor sich regelmässig ein Fortsatz des Netztumors zur Milz nachweisen lassen. Das Fehlen einer Verbindung mit den Genitalien wird natürlich auch hier gegen einen Ovarialtumor sprechen. Netztumoren.

Anfüllungen der Harnblase können leicht einen Ovarialtumor vortäuschen, weil Lage, Gestalt, Contour und Consistenz sie einem solchen ähnlich machen können. Die Blase ist ja allerdings meistens viel schlaffer, kann aber bei starker Anfüllung sehr prall werden. Die Beweglichkeit der gefüllten Blase ist nicht so frei wie die eines gestielten Tumors, weil sie bei starker Füllung grösstentheils extraperitoneal liegt. Der Irrthum in der Diagnose wird dann erleichtert, wenn die Kranke keine Retentio urinae, sondern Harnträufeln hat und namentlich wenn durch chronische Cystitis die Blasenwandungen verdickt sind. Dem weniger geübten Diagnostiker ist der Gebrauch des Katheters in allen ihm zweifelhaften Fällen anzurathen. Anfüllungen der Harnblase.

Echinococcensäcke werden häufig für Ovarialtumoren gehalten, namentlich wenn sie im Becken liegen und sich nahe an den Uterus herandrängen; ihre Aehnlichkeit besteht darin, dass sie ebenfalls deutlich rund sind und fluctuiren; meistens sind sie aber viel praller und dickwandiger als Ovarialtumoren, zeigen auch oft auffallend starke Verwachsungen mit der Umgebung; sie kommen häufig multipel vor und treten dann auch an Stellen auf, wo gar keine Ovarialtumoren liegen können. Zu Gunsten eines Echinococcensacks ferner spricht die Combination mit Lebertumoren, ein sehr langsames Wachsthum und Echinococcensäcke.

natürlich auch die Angabe, dass schon früher wegen ähnlichen Leidens operirt worden ist.

Cas. 17. Fr. H. Der Uterus ist sinistro-anteponirt durch einen rechts und hinten von ihm gelegenen, prall gespannten, faustgrossen Tumor, welcher sich vom Uterus abgrenzen lässt; vielfache Verwachsungen mit der Umgebung. Trotzdem der Tumor den Eindruck einer Eierstocksgeschwulst machte und obgleich sich keine weiteren Tumoren im Abdomen nachweisen liessen, wurde die Diagnose auf Echinococcensack gestellt, weil die Kranke schon zweimal an demselben Leiden operirt war. Die Operation bestätigte die Diagnose.

Schwangerschaft.

Die Differentialdiagnose zwischen Ovarialtumor und Schwangerschaft ist ein Gebiet von ausserordentlich häufigen diagnostischen Irrthümern; die Zahl der Fälle, wo die Diagnose auf Schwangerschaft erst während der Laparotomie sicher gestellt wurde, ist eine sehr beträchtliche. In der ersten Hälfte der Schwangerschaft, wo die Zeichen vom Kinde noch fehlen, sind solche Verwechselungen naturgemäss leichter möglich. Es sind vor allem Fälle von stark anteflectirtem graviden Uterus im vierten oder fünften Monat, welche einen anteuterinen, rundlichen, schlaff cystischen, also ovarialen Tumor vortäuschen, weil nicht leicht zu entscheiden ist, ob die weit hinten stehende Portio vaginalis in den fraglichen Tumor oder in einen hinter demselben liegenden Uterus übergeht; die starke Auflockerung des unteren Uterinsegments verschuldet diesen Irrthum. Nur wenn man hoch vom Mastdarm aus untersucht oder wenn man an der Seitenkante des Cervix zum Corpus in die Höhe geht, kann man den Uebergang der Portio vaginalis in den Tumor nachweisen oder ausschliessen. In anderen Fällen sind es intraligamentäre Ovarialtumoren, welche bei breiter Anlagerung an den Uterus eine gleichmässige Vergrösserung desselben vortäuschen und bei der cystischen Consistenz an Schwangerschaft denken lassen. Im dritten und vierten Monat sind die Verhältnisse für diesen Irrthum besonders günstig; man darf sich in solchen Fällen nicht darauf verlassen, dass es sich dann immer um einen Tumor neben dem Uterus handelt, wenn die Portio vaginalis nicht in die Mitte, sondern in die seitliche Contour übergeht; das kommt bei Schwangerschaften mit unregelmässiger Ausdehnung des Corpus und bei Seitenabweichungen ebenfalls vor. Auch die Verschiedenheit in der Consistenz zwischen dem härteren Uterus und dem cystischen intraligamentären Tumor kann in ähnlicher Weise bei unregelmässiger Auflockerung des schwangeren Uterus beobachtet werden; dagegen täuscht seltener die Verschiebung des Uterus gegen den Tumor. Wenn es gelingt, die beiden Eierstöcke zu tasten oder den Uebergang beider Ligg. rotunda auf den Tumor nachzuweisen, so ist die Schwangerschaft natürlich sicher. Ueber den Werth der Anamnese bei dieser Differentialdiagnose verweise ich auf das bei der Schwangerschaft Gesagte. Eine Beobachtung der Kranken über mehrere Wochen wird jeden Zweifel lösen.

In der zweiten Hälfte der Schwangerschaft kann eine Verwechselung mit Eierstockstumoren nur dann entstehen, wenn man nichts vom Kinde nachweisen kann, z. B. bei abgestorbener, macerirter Frucht, vor allem

aber bei Hydramnion. Wenn das letztere den Uterus stark ausdehnt, so kann die Consistenz eine deutlich cystische werden, und wenn es nicht gelingt, den Uebergang der Portio in den Uterus nachzuweisen, hält man den Tumor deshalb leicht für einen Ovarialtumor. Man schützt sich dadurch am besten vor der Verwechselung dieser beiden Zustände, dass man von der Vagina oder vom Rectum aus den Zusammenhang der Portio vaginalis mit dem Uterus, resp. das Fehlen eines normalen Uterus nachzuweisen sucht. Die Dicke der Wand giebt ebenfalls ein Unterscheidungsmittel, in so fern als bei der stärksten Ausdehnung des hydramniotischen Uterus die Wand immer noch wesentlich dicker

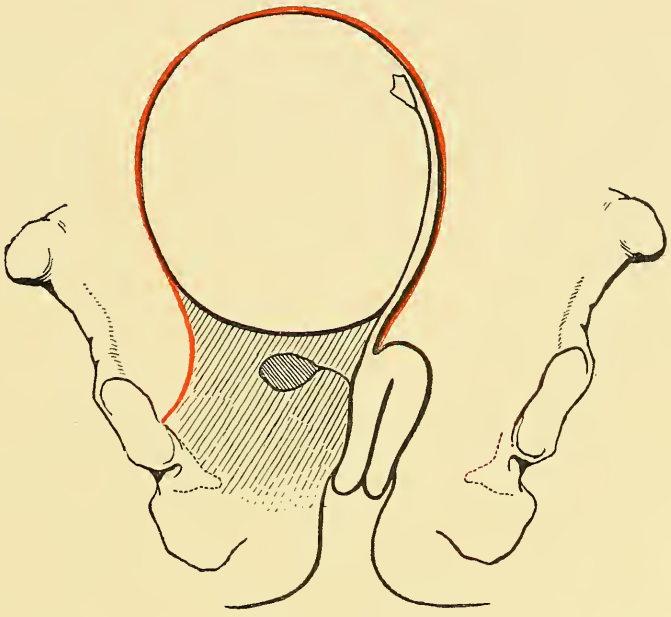

Fig. 96. Rechtsseitige Parovarialcyste. P.-B. $^1/_3$.

Kindskopfgrosser, cystischer, sehr beweglicher Tumor. Die rechte Tube lässt sich weit auf den Tumor hinauf verfolgen, im Stiel ist deutlich das rechte Ovarium zu tasten. Roth = der peritoneale Ueberzug.

ist als die eines Ovarialtumors. Weiter trachte man danach, den Verlauf der Ligg. rotunda zu verfolgen; gehen sie auf den Tumor über, so handelt es sich um den Uterus; auch ein deutliches Uteringeräusch spricht zu Gunsten der Schwangerschaft. Wenn der Fall durch den objectiven Befund nicht sicher zu deuten ist, so mag auch die Anamnese mit herangezogen werden. Die grosse Casuistik der diagnostischen Irrthümer in dem vorliegenden Punkt erklärt sich meistens aus zu flüchtiger Untersuchung; die Schwierigkeiten einer solchen Differentialdiagnose möge aber folgender Fall zeigen.

Cas. 18. Fr. H. erscheint am 19. Januar 1894 wegen starker Volumenszunahme des Leibes. Umfang über dem Nabel 122 cm; grosser, den ganzen Leib ausfüllender Tumor mit gedämpftem Schall; in den beiden Lendengegenden Darmschall; grosswellige Fluctuation durch

den ganzen Tumor. Portio vaginalis erscheint etwas aufgelockert und geht nicht in die Mitte, sondern rechts in den Tumor über; im rechten vorderen Scheidengewölbe fühlt man undeutlich einen Kindskopf, rechts oben unter dem Rippenbogen einen weiteren grossen Theil. Schwangerschaft musste deshalb mit Bestimmtheit angenommen werden, wenn auch die Deutlichkeit der Fluctuation und die Dünnwandigkeit des Tumors und das deutliche Tasten der Kindstheile auf der rechten Seite zu einem Hydramnion nicht passte. Da ich eine Combination von Ovarialtumor mit Gravidität nicht für wahrscheinlich erachten konnte, weil nirgendswo eine Furche oder Abgrenzung zwischen schwangerem Uterus und Tumor nachzuweisen war, so hielt ich Zwillingsschwangerschaft mit eineiigem Hydramnion für die wahrscheinlichste Erklärung, trotzdem die Wand in der linken Hälfte für den Uterus zu dünn erschien. Die letzte Menstruation war Ende Mai 1893 eingetreten. Am 1. März erfolgte die spontane Geburt, und nach der Ausstossung des Kindes blieb ein grosser, schlaffer, dünnwandiger Tumor zurück, in welchen sich der Uterus unter Eindrängen der rechten Wand desselben so hineingelegt hatte, dass beide zusammen einen Tumor darstellten. Bei der später vorgenommenen Operation zeigte sich, dass es sich um einen Parovarialtumor gehandelt hatte.

Parovarialcysten.

Eine sichere Unterscheidung der Ovarialtumoren von Parovarialcysten ist nur ausnahmsweise möglich, wenn es gelingt, auf derselben Seite, wo der Tumor liegt, vollständig unabhängig von demselben das Ovarium zu tasten (Fig. 96). Gelingt dies nicht, so kann man ihn zuweilen vermuthen, wenn der Tumor dünnwandig und schlaffcystisch ist und eine durchlaufende Fluctuation zeigt.

Differentialdiagnose gegen Nierentumoren siehe diese.

Diagnose der grossen Ovarialtumoren.

Die grossen Ovarialtumoren stellen Geschwülste dar, welche den ganzen Bauch ausdehnen; sie liegen auf dem Beckeneingang, ragen bis an oder unter den Rippenbogen empor, reichen beiderseits bis in die Nierengegend und berühren Leber, Milz und Magen; meistens handelt es sich um grosse, im klinischen Sinne uniloculäre, glanduläre Kystome. Das Princip bei der Diagnose dieser Tumoren soll ebenfalls der Nachweis einer stielartigen Verbindung mit einem Uterushorn sein. Die starke Spannung der Bauchdecken aber und die innige Anlagerung des Tumors an den Uterus macht es meist unmöglich, mit der äusseren Hand so weit einzudrängen, dass man den Uterus abgrenzen und den Stiel fühlen kann. Dagegen gewinnt die Diagnose eine grosse Sicherheit, wenn es nur gelingt, einen circumscripten Tumor mit cystischer Consistenz nachzuweisen, da von anderen Organen selten Cysten von dieser Grösse ausgehen. Der Nachweis des Tumors überhaupt soll natürlich zunächst durch die Palpation erbracht werden; da aber die starke Spannung der Bauchdecken es oft schwer macht, die dünnen Wandungen deutlich zu fühlen, muss man häufiger als bei mittelgrossen Tumoren durch Percussion die Grenzen bestimmen. Der Zweck der Percussion ist ganz im allgemeinen der, dass man im Bereich des Tumors den gedämpften Schall und in den beiden Lendengegenden den Darmton nachweist. Befinden sich in der Wand festere Partien, so sind die Grenzen durch die Palpation leichter zu bestimmen.

Die **Differentialdiagnose** muss vor allem Zustände berücksichtigen, welche ähnlich grosse Tumoren zu bilden vermögen oder wenigstens vortäuschen können, das sind zunächst die sog. Pseudotumoren. Ein dicker Panniculus adiposus, ein pralles Oedem der Bauchdecken, ein hochgradiger Meteorismus oder eine starke Verwölbung des luftgefüllten Leibes, wie es Hysterische durch künstliche Lordose zu erzeugen im Stande sind, können einen grossen Tumor vortäuschen. Die Percussion führt recht häufig irre, weil es nicht gelingt, durch die dicken Bauchdecken hindurch den Darmschall zu erzeugen: sie muss stets sehr stark ausgeführt werden. Die Palpation täuscht bei starkem Panniculus namentlich dann, wenn derselbe oberhalb der Nabelgegend mit einer starken Vorwölbung endet und die Kuppe eines Tumors zu bilden scheint; meistens wird man in allen diesen Fällen keine Tumorgrenze, sondern nur eine vermehrte Spannung des Abdomens nachweisen können. In allen zweifelhaften Fällen giebt es kein besseres diagnostisches Hilfsmittel als die Chloroformnarkose: durch stärkeres Eindrücken kann man dann leicht das Fehlen eines Tumors nachweisen. Differentialdiagnose. Pseudotumoren.

Der freie Ascites täuscht sehr häufig grosse Ovarialcysten vor; die Unterscheidung beider kann sehr verschiedenen Schwierigkeiten unterliegen. Die Diagnose kann so leicht sein, dass ein Griff auf den Leib genügt; sie kann aber auch so schwer sein, dass alle diagnostischen Mittel zur Klarstellung nicht ausreichen; ich habe eine sehr grosse Zahl von Fällen gesehen, wo eine sichere Diagnose erst während der Operation gestellt werden konnte. Die diagnostischen Mittel zur Unterscheidung der beiden Zustände sind folgende: Freier Ascites.

Die Inspection des Leibes lehrt uns, dass der Ascites ein flaches, in der Breite ausgedehntes Abdomen erzeugt, da bei der horizontal liegenden Kranken die Flüssigkeit sich in den Lendengegenden zunächst ansammelt und diese Partien am meisten vorwölbt und nur bei sehr reichlichen Ansammlungen auch die Mitte des Leibes ausdehnt. Alle Tumoren dagegen, vor allem die beweglichen Eierstockscysten, legen sich in die Mitte und vergrössern den Leib im sagittalen Durchmesser, während die Lendengegend nur mässig durch die luftgefüllten Därme aufgetrieben ist; zuweilen findet man wohl zwischen beiden Vorwölbungen eine seichte Einschnürung. Die typische Form des Abdomens setzt aber eine gewisse Weichheit und Nachgiebigkeit der Bauchdecken voraus, findet sich deshalb auch am ausgeprägtesten bei Multiparen, während bei straffen Bauchdecken Nulliparer die breite Form sich viel weniger deutlich findet. Auch während der Lageveränderung der Kranken behält bei Tumoren das Abdomen mehr oder weniger seine spitze Form, während es bei Ascites in den abhängigen Theilen sich weiter vorwölbt und in den nach oben gelegenen Partien sich abflacht. Unregelmässige Auftreibungen des Bauches sprechen mehr für Vorwölbung durch einzelne Cystenabschnitte; der freie Ascites macht die Gestalt des Abdomens gleichförmig, abgekapselter Ascites lässt die betreffende Partie oft besonders vorgewölbt erscheinen. Zuweilen ist die Gestalt des Rippenbogens diagnostisch verwerthbar, in so fern als ein umgebogener Rand sich bei

grossen Tumoren findet, welche in die untere Apertur des Brustkorbs hineingewachsen sind, während Ascites die Rippenbogenform nicht verändert.

Wichtigere Unterschiede zwischen Ovarientumoren und Ascites ergiebt die Percussion. Der freibewegliche Ascites sammelt sich bei flach liegenden Kranken im Douglasschen Raum und in den Lendengegenden an und grenzt sich gegen den tympanitischen Darmton durch eine horizontale Linie ab, welche bei mässiger Menge des Ascites gerade über der Symphyse steht; je mehr Ascites vorhanden ist, um so höher steigt dieselbe auf, aber in der Mitte des Abdomens bleibt immer Darmschall, weil die im Ascites schwimmenden Därme sich hier ansammeln. Bei grösseren Ascitesmengen wird die Zone des Darmschalls immer schmaler und bleibt bis zuletzt am Nabel und oberhalb desselben gegen den Magen zu; schliesslich verschwindet bei hochgradigem Ascites der Darmton ganz, weil die Därme nicht mehr an die Oberfläche kommen können. Wie früh dies eintritt, hängt von der Länge des Mesenterium ab; bei chronischer Peritonitis mit Schrumpfungszuständen des Mesenterium tritt dies schon recht früh ein und kann dadurch den Percussionsbefund dem eines Tumors um so eher ähnlich machen, als auch die Darmschlingen in der Lendengegend wegen der Schrumpfung des Peritoneum dem Ascites nicht ausweichen können und dort hellen Darmton geben. Bei einem Ovarialtumor ist das Verhältniss zwischen Dämpfung und hellem Darmschall gerade umgekehrt. Der bewegliche Tumor legt sich gegen die Mitte den Bauchdecken an und erzeugt hier gedämpften Schall, während an den Seiten in der Lendengegend und oben tympanitischer Schall ist. Je grösser der Tumor, um so mehr dehnt sich der Bereich der Dämpfung aus, und die Zone des tympanitischen Schalls verschwindet oben und bleibt zuletzt nur noch in den Lendengegenden nachweisbar. Die Percussion hat also die Aufgabe zu erfüllen, den Bereich des tympanitischen und gedämpften Schalls aufzusuchen und beide gegeneinander abzugrenzen. Um die Grenzen zu finden, fängt man am besten am höchsten Punkte des Abdomens an, weil man hier am sichersten bei Ascites den hellen und bei Tumoren den gedämpften Schall findet, und percutirt dann nach der Symphyse herunter und beiderseits bis tief in die beiden Nierengegenden; man percutire leise und markire sich die Grenzen. In typischen Fällen ist das Ergebniss so klar, dass man daraus allein schon die Diagnose stellen kann, aber Abweichungen im Befund sind sehr häufig; so z. B. kommt auch bei Ascites in den Lendengegenden heller Schall vor, entweder weil die Därme bei starker Füllung die Flüssigkeit verdrängen oder weil durch Verklebungen der Darmschlingen mit der Bauchwand, z. B. bei carcinomatöser und tuberculöser Peritonitis, die Flüssigkeit nicht in die Lendengegend laufen kann; andererseits fehlt auch bei grösseren Tumoren zuweilen der Darmton in der Lendengegend, wenn die Darmschlingen luftleer sind. Wird dadurch die Diagnose zweifelhaft, so wiederhole man die Percussion nach einigen Tagen, ev. nach Darreichung eines Abführmittels. Auf der Höhe des Abdomens findet man seltener Abweichungen von der Norm, am leichtesten noch, wenn ausnahmweise Därme vor dem Tumor liegen oder sich

Gas in den Tumoren entwickelt hat, z. B. bei verjauchten Dermoidtumoren. Sehr bezeichnend für den freibeweglichen Ascites ist die Verschiebung der Percussionsgrenze bei Lageveränderung der Kranken. Weil die freibewegliche Flüssigkeit immer nach den abhängigen Theilen läuft und die Därme nach oben streben, hellt sich bei starker Seitenlage der Schall in der nach oben gekehrten Bauchseite auf, während in der nach unten gelegenen die Grenze des gedämpften Bezirkes steigt, immer wieder eine Horizontale bildend; nur wenn der Ascites nicht freibeweglich ist oder wenn die Därme luftleer sind, trifft dies Zeichen nicht zu. In ähnlicher Weise kann man die Verschieblichkeit der Grenze auch nachweisen, wenn man die Kranke in vollständig flacher Lage oder im Stehen untersucht. Tumoren verändern ihre Lage meistens gar nicht und behalten ihre Schallgrenzen unverändert bei. Besondere Schwierigkeiten in der Verwerthung des Percussionsbefundes entstehen bei Myxoidtumoren mit Ruptur und Austritt myxomatöser Flüssigkeit in die Bauchhöhle, eine Complication, welche wegen der Dünnwandigkeit dieser Tumoren häufig beobachtet wird. Man hat in diesen Fällen den Dämpfungsbezirk eines grossen, median gelegenen Tumors und ausserdem in einer oder beiden Lendengegenden gedämpften Schall durch die hier angesammelte Flüssigkeit; da dieselbe wegen ihrer zähen Consistenz bei Lageveränderungen nicht nach unten fliesst, so bleibt die Dämpfung. In einer grossen Zahl von Fällen habe ich die Erklärung für abnorme Percussionsverhältnisse in diesem Zustand gefunden; Verwechselungen mit Ascites sind um so leichter möglich, als diese weichen Tumoren sich schlecht palpiren lassen. Ein sehr wichtiges Zeichen für den Ascites ist der Schallunterschied bei oberflächlicher und tiefer Percussion. Bei Tumoren von einer gewissen Ausdehnung wird man immer Dämpfung haben, ob man oberflächlich oder tief, leise oder stark percutirt, weil die Flüssigkeitsmenge von der Percussionswelle nicht durchdrungen wird; nur an den Rändern tönt zuweilen der Darm mit. Percutirt man bei Ascites, so wird man bei oberflächlichem, leisem Klopfen gedämpften Schall haben, während bei tiefem Eindrücken der Finger den Ascites bei Seite drängt und Darmton erzeugt. Bei freibeweglichem Ascites ist dieses wohl das sicherste Percussionszeichen; doch habe ich bei sehr tief liegenden Darmschlingen mit geschrumpftem Mesenterium auch dieses Zeichen versagen sehen. Die Palpation kann in geeigneten Fällen das einfachste Mittel für die Differentialdiagnose sein. Pralle Cysten lassen sich zuweilen so leicht umgreifen, dass man die Grenzen derselben, namentlich in den Weichen, leicht bestimmen kann, während der freibewegliche Ascites gar keinen Palpationswiderstand erzeugt, sondern nach den Seiten ausweicht; nur bei sehr hochgradigem Ascites entsteht durch die extreme Ausdehnung des Leibes zuweilen eine gewisse Prallheit. Ein sicheres Zeichen ist häufig die Fluctuationswelle, welche man durch Anlegen einer Hand und leises Anklopfen mit den Fingerspitzen der anderen Hand erzeugt. Bei Ascites entsteht schon bei dem leisesten Klopfen eine Welle, welche mit zitternden Bewegungen über den ganzen Leib läuft; bei prallen Tumoren ist dies nie-

mals möglich, nur bei ganz schlaffen und dünnwandigen Cysten kann man eine Welle erzeugen. Eine Art Scheinfluctuation kommt bei sehr schlaffen Bauchdecken zu Stande, wenn man sie durch Beklopfen erschüttert. Mittelst der Fluctuationswelle kann man in geeigneten Fällen die Differentialdiagnose zwischen Ascites und Cyste stellen, wenn man ihre Ausdehnung in die Nierengegend prüft: legt man nämlich die eine Hand daselbst auf, so fühlt man bei Ascites die Welle oft bis an die Wirbelsäule laufen, während sie bei Tumoren viel früher ihr Ende erreicht. Fühlt man beim Palpiren harte Partien in der Peripherie einer deutlichen Palpationsresistenz, so spricht das für Abschnitte eines Tumors, während Metastasen bei Ascites gewöhnlich diffuser, oft viel beweglicher sind und meist immer die Netzgegend innehalten. Ein deutliches Lederknarren gilt ebenfalls als das Zeichen eines Colloidtumors.

Besonders schwierig ist die Differentialdiagnose zwischen Ascites und sehr schlaffen dünnwandigen Cysten, sei es, dass es sich um Parovarialcysten oder Ovarialcysten mit theilweise resorbirtem Inhalt oder um Cysten im Wochenbett handelt. Zunächst fallen sie wegen Mangels jeder Inhaltsspannung bei horizontal liegenden Kranken so flach auseinander, dass das Abdomen die Form wie bei Ascites bekommt, oder legen sich bei Lageveränderung so in den tiefsten Theil des Abdomens hinein, dass ein Schallwechsel wie bei Ascites entsteht. Dazu kommt, dass ihre Wand sehr schlecht zu palpiren ist und beim Beklopfen eine sehr deutliche Fluctuationswelle entsteht. Irrthümer zwischen beiden Zuständen sind sehr häufig.

Bei genauer Percussion und Palpation werden, namentlich bei wiederholten Untersuchungen, nicht viel Fälle übrig bleiben, wo die Differentialdiagnose zwischen Ascites und Cysten nicht gelingt. In zweifelhaften Fällen mag noch ein Versuch mit der Probepunction gemacht werden. Nach sorgfältiger Desinfection der Bauchdecken stösst man eine desinficirte Aspirationsspritze an einer Stelle des Abdomens ein, wo gedämpfter Schall sicher nachzuweisen ist. Aspirirt man durch eine mässig dicke Canüle nichts, so ist ein Ovarialtumor mit Colloidinhalt wahrscheinlich; aspirirt man aber Flüssigkeit, so kann man in einzelnen Fällen durch die Untersuchung derselben eine sichere Diagnose stellen. Für Ovarialtumor spricht die dicke zähe colloide Consistenz, das bräunlich-grünliche Aussehen, ein hohes specifisches Gewicht von 1020—1040, während Ascites hellgelblich bis grünlich oder durch Beimengung von Blut roth oder braun aussieht und ein niederes specifisches Gewicht von 1010—1015 hat. Meistens ist der Ascites sehr dünnflüssig, nur bei Gallertcarcinomen kann er eine dicke, fadenziehende Consistenz annehmen. Die chemische und mikroskopische Untersuchung giebt so selten einwandsfreie Resultate, dass man am besten auf ihre Anwendung ganz verzichtet.

Ueber die Differentialdiagnose des abgekapselten Ascites gegen Ovarialtumoren siehe pag. 189.

Complication von Ascites mit Ovarialtumoren.

Bei Complication von Ascites mit Ovarialtumoren wachsen die diagnostischen Schwierigkeiten, weil das Percussionsresultat eine Combination der Schallverhältnisse beider Zustände ergiebt: am längsten findet man den

Darmschall in einer Zone beiderseits unter den Rippenbögen. Bei Lageveränderungen bekommt man gewöhnlich das sicherste Resultat, weil der Schall in den nach-oben gelegenen Weichen sich aufhellt. Ueberwiegt der Tumor an Masse, so gelingt es oft nicht, den Ascites daneben nachzuweisen; sammelt sich Flüssigkeit zwischen den einzelnen Tumorabschnitten und der Bauchwand an, so bekommt man abgegrenzte Bezirke mit sehr deutlicher Fluctuation; eine auffallende Beweglichkeit, sogenanntes Tanzen des Tumors, spricht für eine Complication mit Ascites. Ueberwiegt dagegen der Ascites an Masse, so treten die Tumoren immer mehr zurück, und selbst in Narkose ist es häufig nicht leicht, etwaige Tumoren nachzuweisen, ihre Umgrenzung, Consistenz und Stielverbindung mit dem Uterus zu erkennen. Namentlich die verantwortungsvolle Diagnose kleiner Papillome oder Fibrosarkome der Eierstöcke ist bei hochgradigem Ascites ausserordentlich erschwert. Wenn man solche Tumoren als Ursache eines Ascites vermuthet, so soll man denselben durch Punction ablassen und wird dann in dem vollständig entleerten Abdomen und bei den schlaffen Bauchdecken die Tumoren äusserst leicht erkennen können. Die Probelaparotomie in diesen Fällen halte ich nur dann für zulässig, wenn man voraussichtlich Tumoren entfernen kann; denn sie bildet bei carcinomatösen Kranken eine grössere Infectionsgefahr als sonst und ist oft die Ursache, weshalb solche geschwächte Kranke sich nicht wieder vom Krankenlager erheben.

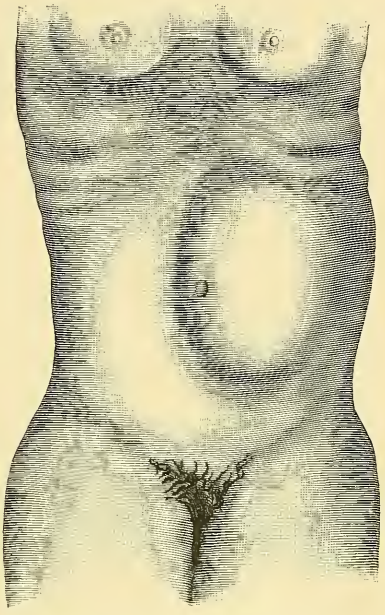

Fig. 97. Pankreascyste (nach Flaischlen).

Pankreascysten.

Für Pankreascysten ist in erster Linie der Sitz charakteristisch; sie entwickeln sich nämlich unter dem linken Rippenbogen und wachsen von oben nach unten, so dass die höchste Prominenz immer in der Nähe des Pankreas am Nabel bleiben wird (Fig. 97). Die Consistenz ist meistens in der ganzen Ausdehnung deutlich cystisch. Verwechselungen können nur mit einem hoch gelegenen Ovarialtumor vorkommen und wegen der gehinderten Beweglichkeit vor allem mit einem adhärenten. Am sichersten schliesst man den Ovarialtumor aus durch die bimanuelle Abgrenzung der Genitalien. Die von manchen Autoren empfohlene Probepunction, welche chemisch nachweisbare Pankreasfermente erkennen lassen soll, ist nicht immer sicher und eventuell wegen Verletzung des darüber gelegenen Magens gefährlich.

Retroperitoneale und mesenteriale Tumoren werden leicht für Eierstockstumoren gehalten, wenn sie unter starker Vorwölbung des Leibes auch

Retroperitoneale u. mesenteriale Tumoren.

bis zum Beckeneingang herunterwachsen. Auch hier wäre ein Ovarialtumor stets leicht auszuschliessen, wenn es gelänge, beide Ovarien zu tasten und die Verbindung mit dem Uterus sicher auszuschliessen; das ist nicht immer möglich. Auch die Consistenz ist nicht zu verwerthen, da reine Cysten von retroperitonealen und mesenterialen Organen ihren Ausgangspunkt nehmen können und die retroperitonealen Myxome und Sarkome durch ihre Weichheit Cysten vortäuschen können. Charakteristisch ist in vielen Fällen das Verhalten zum Darm. Während die freibeweglichen Ovarialtumoren die Därme bei Seite

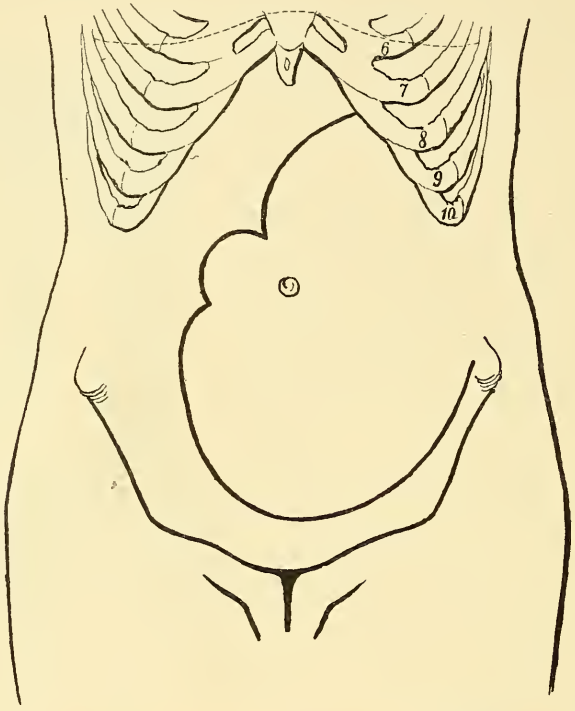

Fig. 98. Grosser Milztumor mit deutlichen Incisuren. P.-B.

drängen und von tympanitischem Schall umgeben sind, drängen die retroperitonealen und mesenterialen Tumoren die Darmschlingen oft vorne an die Bauchwand und geben tympanitischen Schall auf der Höhe des Tumors.

Milztumoren. Milztumoren können ebenfalls zu Verwechselungen mit Eierstockstumoren Anlass geben, wenn sie bis in den Beckeneingang herunterwachsen, und vor allem wenn sie cystisch degenerirt sind (Echinococcen). Wenn letzteres nicht der Fall ist, so ist die eigenartige parenchymatöse Consistenz schon für Milztumoren bezeichnend; man erkennt sie ferner an ihrer schrägen Lage und ihrem Verschwinden unter dem Rippenbogen. Wenn sich eine Wandermilz ausbildet, so kann die Lage sich allerdings wesentlich ändern: so z. B. sah ich einen grossen Milztumor, welcher quer auf dem Beckeneingang

lag und die eigentliche Milzgegend vollständig frei liess. An dem nach innen und oben gekehrten Rand des Milztumors fühlt man meistens Einkerbungen, welche mehrere Centimeter in den Tumor hineingehen (Fig. 98). Milzechinococcen stellen grosse, cystische Tumoren dar ohne obige Eigenschaften einer Milz, verschwinden gewöhnlich aber auch unter dem linken Rippenbogen. Natürlich soll man auch hier versuchen, durch bimanuelle Abtastung die Eierstöcke aufzusuchen und die Verbindung mit dem Uterus auszuschliessen.

Lebertumoren werden gelegentlich für Eierstockstumoren gehalten, wenn sie bis auf den Beckeneingang herunterreichen, oder werden sie mit solchen verwechselt, welche durch Adhäsionsbildung während der Gravidität oder im Puerperium in der Lebergegend fixirt werden. Gleichmässige Vergrösserungen der Lebertumoren.

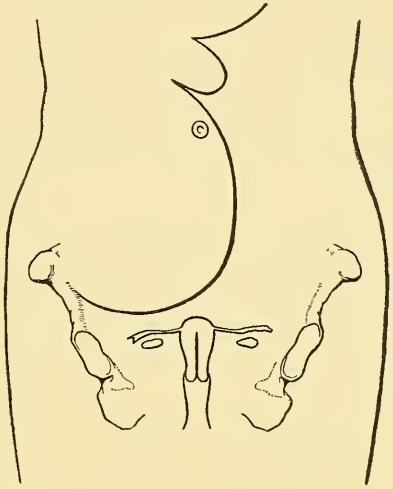

Fig. 99. Tumor des rechten Leberlappens. P.-B. $^1/_6$.
Oberhalb des Tumors die Gallenblase; Genitalien sind deutlich abgrenzbar.

Leber erkennt man am leichtesten an der eigenartigen parenchymatösen Consistenz, an dem scharfen unteren Leberrand und an dem charakteristischen schräg gegen den Schwertfortsatz aufsteigenden Verlauf desselben und an der Incisur für die Gallenblase. Alle Lebertumoren haben ferner eine mehr oder weniger deutliche Verschieblichkeit mit der Athmung. Am leichtesten werden grössere, durch Einschnürung abgetrennte Lappen (Schnürleber), grosse Lebergeschwülste und vor allem Echinococcen für Ovarialtumoren gehalten. Man trachte in erster Linie danach, den Zusammenhang des Tumors mit den Genitalien oder mit der Leber zu erkennen. In manchen Fällen ist die Art der Beweglichkeit schon bezeichnend, denn die gestielten Lebertumoren lassen sich leicht nach oben, aber schwer nach unten bewegen, während Ovarialtumoren schwer sich nach oben entfernen, leichter aber nach unten dislociren lassen. Einen sicheren Aufschluss giebt nur noch der Nachweis einer breiten oder strangartigen Verbindung mit der Leber oder einer Stielverbindung zum Uterus.

Myome. Mit Myomen können natürlich auch Ovarialtumoren von mittlerer und excessiver Grösse verwechselt werden. Wenn auch die Unterschiede, wie wir sie oben bei der Differentialdiagnose der kleinen Tumoren auseinandergesetzt haben, auch für diese Art gültig sind, so ist doch zu erwähnen, dass bei grösseren Myomen cystische Entartung häufiger ist und dadurch einzelne Abschnitte des Tumors einem Ovarialtumor durchaus ähnlich werden können, dass ferner auch bei grösseren multiloculären Kystomen die Consistenz so fest sein kann wie bei einem Myom. Trotzdem bleibt die Consistenzprüfung sehr wichtig, ebenso die Stielverbindung mit dem Uterus; eine besondere Erleichterung aber für die Diagnose eines grossen Myoms gewährt der Nachweis der Verlängerung der Uterushöhle, wenn man auch daran denken muss, dass gerade bei Myomen sehr häufig die Sonde nicht bis an den Fundus gelangt und dadurch eine kürzere Höhle vortäuscht. Auch mit interstitiellen, weichen Myomen können unter diesen Umständen Verwechselungen vorkommen, wenn man den Uebergang des Cervix in den Corpus nicht sicher erkennen kann und damit den Tumor nicht als uterin nachweisen kann. Besonders leicht werden grosse Beckenbindegewebsfibrome mit einem Ovarialtumor verwechselt, zumal wenn sie dünn gestielt sind und eine weiche Consistenz haben.

Bei der Diagnose einer Eierstocksgeschwulst kommen noch folgende Punkte in Betracht:

Diagnose des intraligamentären Sitzes. Die **Diagnose des intraligamentären Sitzes.** Die Eigenschaften desselben treten am deutlichsten zu Tage, wenn der Tumor ganz zwischen den Blättern des Lig. latum liegt und gegen den Uterus sich entwickelt; sitzt er dagegen im lateralen Theil, so kann er die Eigenschaften eines gestielten Tumors gewinnen, indem er den frei gebliebenen Theil des Lig. latum auszieht. Namentlich Parovarialcysten haben trotz ihres vollkommen intraligamentären Sitzes oft einen langgezogenen Stiel dieser Art, welcher ihnen eine grosse Beweglichkeit lässt und sich sogar torquiren kann. Die intraligamentären Ovarialtumoren zeigen alle einen mehr oder weniger geringen Grad von Unbeweglichkeit, weil sie durch das überziehende Blatt des Lig. latum auf dem Beckenboden fixirt werden; sie ist häufig nur gering, weil das Peritoneum nachgiebig ist. Man unterrichtet sich über den Grad der Beweglichkeit, indem man mittelst bimanueller Untersuchung den Tumor von oben nach unten bewegt; dabei zeigt sich, dass er bis zu einer gewissen Grenze beweglich ist, welche durch die Anheftung des Lig. infundibulo-pelvicum an der Beckenwand gegeben ist; dass er sich aber niemals ganz aus dem Becken reponiren lässt. Unbeweglich sind allerdings auch incarcerirte und verwachsene Tumoren; erstere kann man natürlich nur annehmen, wenn der Tumor eine zur Weite des Beckens passende Grösse hat, und bei letzterer ist die Fixation meistens viel fester und durch die Palpation der fixirenden Stränge oder Exsudate an der Basis des Tumors direct nachweisbar, während die intraligamentären Tumoren von weichem, verschieblichem Gewebe umgeben sind. Bei Tumoren, welche allein mit der Basis im Lig. latum stecken, bildet dieselbe oft ein Punctum fixum, um welches die Kuppe beweglich ist. Die Beziehung des Tumors zum Uterus ist

für die Diagnose des intraligamentären Sitzes sehr wichtig. Allerdings giebt es auch hier grosse Verschiedenheiten, je nachdem der Tumor sich dem Uterus mehr oder weniger nähert. In vielen Fällen besteht eine so innige Anlagerung, dass nur eine seichte Einschnürung beide trennt oder der Fundus uteri nur gerade noch absetzbar ist; oder der Uterus ist durch seine innige Anlagerung stark in die Länge gezogen und verdünnt, so dass man ihn überhaupt nur mit der Sonde nachweisen kann, oder ist der Tumor so in die Muskulatur hineingewachsen, dass er aus ihr zu entspringen scheint. In anderen Fällen wieder, wo das Lig. latum nicht ganz entfaltet ist, liegt der Tumor so weit vom Uterus entfernt, dass man eine Verbindung mit demselben kaum nachweisen und beide leicht gegeneinander bewegen kann. Charakteristisch bleibt in diesen Fällen

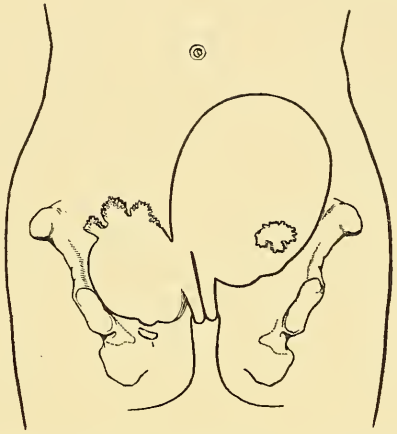

Fig. 100. Doppelseitiger intraligamentärer papillärer Ovarialtumor. P.-B. $^1/_6$.

Der rechtsseitige Tumor sitzt tief im eigentlichen Parametrium, der linksseitige oben im Lig. latum; beide sind so innig mit dem Uterus verbunden, dass der Fundus nicht abgrenzbar ist; nur der Cervix und links ein Stück des Corpus sind zu tasten. Sonde 7 cm. Auf beiden Tumoren Papillenbäume.

immer die Verbindung genau mit der Seitenkante. Allerdings tritt auch sie weniger deutlich hervor, wenn der mediane Theil des Lig. latum frei bleibt; dann legt der Uterus sich gelegentlich so weit nach vorne oder hinten, dass der Tumor retro- oder anteuterin zu liegen scheint; wenn man ihn in diesen Fällen an den Tumor heranbringt, kann man die Verbindung beider doch deutlich nachweisen. Die vordere Fläche des Uterus bildet meistens mit der vorderen Fläche des vom Lig. latum bekleideten Tumors eine zusammenhängende Contour, während die hintere Platte durch das Wachsthum des Tumors weit in die Höhe gehoben wird. Dabei legt sich dann der Tumor an die hintere Fläche des vom Peritoneum entblössten Uterus und macht den Eindruck eines retrouterinen Tumors. Ein Emporheben des vorderen Blattes ist viel seltener, wird

aber gelegentlich doch beobachtet, namentlich bei papillären Tumoren, welche um die Blase herum in das Cavum praeperitoneale Retzii wachsen. Die Entwickelung der intraligamentären Tumoren geht zuweilen sehr tief ins Becken hinein, wenn sie in die Basis desselben, das eigentliche Parametrium, eindringen; sie liegen dann tief auf dem Beckenboden und haben einen ähnlichen Sitz wie tief in den Douglasschen Raum gesunkene, gestielte Tumoren. Wenn sie mehr in dem eigentlichen Lig. latum sitzen, so entwickeln sie sich hoch über dem Beckeneingang. Ein sehr auffallendes Zeichen für die intraligamentäre Entwickelung ist das Verdrängen des Uterus, namentlich wenn es genau nach der Seite erfolgt. Retrouterine oder seitlich gelegene, gestielte Tumoren, wenn sie durch Incarceration oder Adhärenz am Aufsteigen gehindert werden, verdrängen den Uterus ebenfalls, um sich Platz für ihr Wachsthum zu ver-

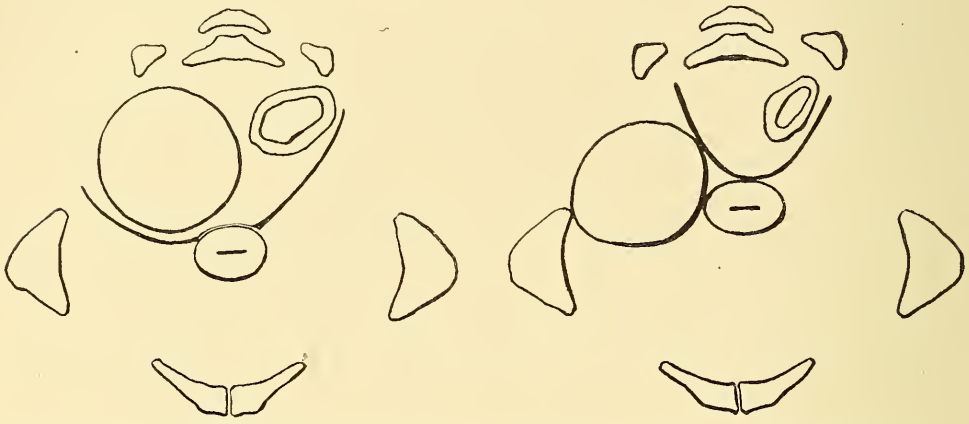

Fig. 101 u. 102. Verhalten der Douglasschen Falten bei retrouterinem und bei intraligamentärem Sitz des Ovarialtumors. $^1/_3$. Schem.

schaffen, aber meistens nur nach der Seite und vorne. Bei doppelseitig intraligamentären Tumoren wird der Uterus oft vollständig aus dem Becken herausgehoben; gelegentlich findet man dann einen Tumor hoch, einen tief neben dem Uterus. Aus der Palpation der Adnexe kann man ebenfalls Anhaltspunkte für den intraligamentären Sitz gewinnen, wenn man die lang ausgezogene Tube dem Tumor innig anliegend findet und das Lig. rotundum schräg über die vordere Fläche zum inneren Leistenring verläuft. Ein untrügliches Zeichen in der Differentialdiagnose zwischen einem intraligamentären und einem tief im Douglas liegenden Tumor ist der Verlauf der Douglasfalten, welche allerdings ja nicht immer nachweisbar sind. Wenn die Douglassche Falte vor dem Tumor zu fühlen ist, so liegt derselbe im Douglasschen Raume (Fig. 101), während dieselbe bei intraligamentärem Sitz nach hinten und medianwärts gedrängt wird (Fig. 102).

Diagnose der Adhäsionen.

Die **Diagnose der Adhäsionen** macht geringe Schwierigkeiten, wenn der Tumor im kleinen Becken liegt. Zunächst spricht die Irreponibilität dafür, so-

fern sie nicht durch intraligamentären Sitz oder Incarceration erzeugt ist; an der Basis fühlt man meistens die kurzen Adhäsionsstränge mit starker Druckempfindlichkeit. Wenn der Tumor im grossen Becken liegt, so handelt es sich zunächst um die Diagnose der parietalen Adhäsionen; man erkennt sie am leichtesten aus der Unbeweglichkeit des Tumors; während ein nicht allzu grosser Tumor sich leicht von rechts nach links, und wenn es die Länge des Stiels gestattet, auch von oben nach unten verschieben lässt, wird er durch diffuse, parietale Adhäsionen ganz unverschieblich und liegt den Bauchdecken innig an. Straffe Bauchdecken können einem grösseren Tumor allerdings zuweilen einen so geringen Grad von Beweglichkeit lassen, dass man ihn für adhärent halten kann. Partielle Adhäsionen mit der vorderen Bauchwand erkennt man oft recht deutlich, wenn man den Tumor stark dislocirt; dann entstehen an der betreffenden Stelle Einziehungen der Bauchwand. Localer Druckschmerz oder ein peritonitisches Reiben lassen Verwachsungen durch frische Peritonitis vermuthen. Darmadhäsionen kann man vermuthen, wenn der Uterus sich in breiter Verwachsung mit der vorderen Bauchwand befindet; sicher erkennen kann man sie nur dann, wenn man immer an bestimmten Stellen weiche, bandartige Resistenzen nachweisen und in denselben gurrende Geräusche erzeugen kann. Verwachsungen mit dem Netz, mit der Leber und mit der Milz sind gewöhnlich nicht sicher zu erkennen.

Die **Diagnose der Stieltorsion** ist nur ausnahmsweise durch die Palpation des gedrehten Stiels selbst zu stellen. Wenn derselbe auffallend dick und kurz erscheint oder gar Einschnürungen an seiner Oberfläche erkennen lässt oder wenn man in besonders günstigen Fällen die einzelnen Windungen fühlen kann, so ist die Stieldrehung wahrscheinlich. Für gewöhnlich wird die Stieltorsion nur aus ihren Folgen erkannt. In seltenen Fällen fehlen alle Symptome und man wird bei der Operation durch den Befund einer Torsion überrascht; in einzelnen Fällen treten nur Schmerzen auf, welche sich schnell steigern und langsam wieder vergehen, namentlich zur Zeit der Regel: in anderen Fällen deutet ein starker Schmerzanfall und plötzliches Wachsthum des Tumors auf Blutungen in denselben durch Stieltorsion hin. Das werthvollste Symptom wird aber immer die allgemeine Peritonitis bleiben, welche mit mässigem Fieber, hoher Pulsfrequenz und Meteorismus einhergeht. Während des acuten Stadiums ist wegen des starken Meteorismus der Tumor allerdings nicht deutlich zu fühlen; wenn der Bauch zusammenfällt, treten die Contouren desselben allmählich hervor und werden mit dem Nachlassen der Entzündung immer deutlicher. Wenn eine Peritonitis auftritt, ohne dass man von der Anwesenheit eines Tumors etwas wusste, so wird die Diagnose lange Zeit zweifelhaft bleiben können; tritt dagegen eine diffuse Entzündung bei sicher nachgewiesenem Ovarialtumor auf, so ist Stieltorsion die häufigste Ursache. Auch aus den allgemeinen Verwachsungen mit Därmen, Bauchdecken und Uterus als dem Resultat einer diffusen Peritonitis kann man ein Stieltorsion vermuthen; am häufigsten kommen sie bei mittelgrossen Tumoren vor.

Diagnose der Stieltorsion.

Diagnose der Malignität.

Diagnose der Malignität. Wir haben oben angedeutet, dass es bei der Diagnose der Ovarialtumoren von Wichtigkeit ist, die Art derselben zu erkennen, und haben deshalb die klinischen Zeichen, so weit sie für die Differentialdiagnose der verschiedenen Tumoren verwerthbar sind, angegeben; es ist von besonderer Wichtigkeit, die Diagnose der Malignität vorher sicher zu stellen und die etwaige Ausbreitung des Carcinoms ausserhalb des Tumors zu erkennen. Maligne Degeneration, welche im Innern glandulärer Kystome sich entwickelt, entzieht sich der klinischen Diagnose; ebenso ist es in vielen Fällen nicht zu entscheiden, ob wir einen einfachen oder carcinomatösen papillären Tumor vor uns haben; dagegen gelingt es meistens, die rein sarkomatösen oder carcinomatösen Tumoren zu erkennen, zuweilen auch, ehe die Neubildung die Umgebung ergriffen hat. Harte Consistenz und höckerige Oberfläche sind für Malignität verdächtig, wenn man auch zugeben muss, dass Fibrome, Fibrosarkome, zuweilen auch multiloculäre Kystome dieselben Eigenschaften zeigen. Doppelseitigkeit bei ziemlich gleich grossen Tumoren und partielle Entwickelung ins Lig. latum sind ebenfalls verdächtig. Ascites ist kein sicheres Zeichen für Malignität, sondern kommt auch in geringer Quantität bei glandulären Kystomen, in grösserer Masse bei Fibromen und Fibrosarkomen, vor allem bei Papillomen vor, sobald die Papillen die Oberfläche erreichen; allerdings findet er sich bei malignen Tumoren fast regelmässig und erregt deshalb immer Verdacht. Das Alter darf für die Diagnose der Malignität nicht verwerthet werden, da maligne Tumoren bei jugendlichem Alter und gutartige bis ins höchste vorkommen können. Marasmus und Kachexie kommt ebenfalls bei grösseren benignen Tumoren vor, ist dagegen bei kleineren Tumoren immer sehr verdächtig. Frühzeitige Oedeme der Beine bei kleinen Tumoren möchte ich noch für eins der sichersten Zeichen halten. Aus Allem geht hervor, dass die Diagnose nicht absolut sicher ist, so lange das Carcinom noch in dem Tumor allein steckt; eine Gewissheit gewinnt man meistens erst dann, wenn die Umgebung ergriffen ist. Maligne Tumoren gehen dann eine breite, massige Verwachsung mit der Umgebung ein und werden unverrückbar fest fixirt. Durch Dissemination des Carcinoms entstehen auf dem Boden des Douglas und dem Beckenperitoneum Metastasen, welche bald als einzelne Knollen, bald als zusammenhängende, schwartige Massen auftreten; bei der combinirten Untersuchung von Mastdarm und Scheide aus kann man diese Knollen meistens vom Haupttumor abgrenzen, und man fühlt beim Bewegen der Hände gegeneinander ein reibendes, knirschendes Geräusch, sogen. Schneeballenknirschen. Von ähnlichen, knirschenden Empfindungen, welche bei Blutungen im Douglasschen Raum, tuberculösen Knötchen auf dem Peritoneum oder papillären Excrescenzen an Ovarialtumoren vorkommen, unterscheiden sich die carcinomatösen Metastasen dadurch, dass sie viel gröber sind und viel intensiver reiben. Vom Hilus des Ovarium dringen carcinomatöse Massen in den Stiel und von da ins Lig. latum und Parametrium und erzeugen hier einzelne Knollen oder häufiger noch

zusammenhängende, knorpelharte Verdickungen; auf diese Weise wird die Basis des Tumors von unregelmässigen, knolligen Massen umgeben. Findet man in den oberen Theilen des Abdomens knollige Tumoren, vor allem in der Gegend des Netzes und Colon transversum, so sind diese ebenfalls als Metastasen aufzufassen und sprechen für Malignität; man hüte sich aber vor Verwechselungen mit Kothknollen und mit dem zusammengeschobenen Netz, wie es sich bei tuberculöser Peritonitis findet. In einer Reihe von Fällen wird erst die Inspection bei der Laparatomie genaueren Aufschluss über die Natur des Tumors geben können.

Im Anhang bespreche ich hier noch:

Die Diagnose der acuten und chronischen Oophoritis.

Die acute Oophoritis wird, wenn man von den puerperalen Formen absieht, nur selten zur Beobachtung kommen. Die Diagnose setzt zunächst voraus, dass man den Eierstock mit Sicherheit isolirt tastet. Die wichtigste Veränderung beruht in einer Anschwellung des Organs, welche selten Hühnerei- oder Gänseeigrösse überschreitet (s. Cas. 14). Die Consistenz des Eierstocks wird entsprechend der Veränderung weich und eindrückbar, bei Vereiterung wohl auch fluctuirend, doch niemals so gleichmässig cystisch sein, wie bei Retentionscysten; dabei fehlt selten ein gewisser Grad von Schmerzhaftigkeit. Die Betheiligung des Allgemeinbefindens, spontane Schmerzen, Erkrankungen unter Fieber sind als Symptome der acuten Oophoritis diagnostisch den kleinen Cysten gegenüber zu verwerthen. Schwieriger wird die Diagnose, wenn die acute Oophoritis im Anschluss an Tubenerkrankungen entsteht oder mit acuter Perioophoritis einhergeht. Da die isolirte Abtastung des Eierstocks in diesen Fällen erschwert ist und die Schmerzhaftigkeit nicht allein auf denselben zu beziehen ist, fehlen die Hauptzeichen; immerhin wird die Betheiligung des Ovarium wahrscheinlich, wenn ein grösserer, rundlicher Tumor den Hauptantheil an der Adnexerkrankung darstellt. Acute Oophoritis.

Die Diagnose der chronischen Oophoritis wird viel häufiger vom Arzt verlangt. Auch hier muss, womöglich noch schärfer, die Forderung erhoben werden, den erkrankten Eierstock isolirt zu tasten und jede Diagnose auf Oophoritis nur allein auf Druck von aussen auf die Ovarialgegend bestimmt abgelehnt werden. Wenn es gelingt, das Ovarium isolirt zu tasten, und wenn man mit Bestimmtheit jede Betheiligung des Peritoneum ausschliessen kann und wenn alle Exsudate und Adhäsionen fehlen, so sind es wesentlich zwei Punkte, welche die Grundlage der Diagnose bilden, die Vergrösserung und Schmerzhaftigkeit des Eierstocks; aber nur die Combination beider sichert die Diagnose. Die Vergrösserung des Eierstocks entsteht durch Verdickung des Stromas oder durch Dilatation der Follikel oder beides und betrifft das Organ gleichmässig; meistens ist der Eierstock taubeneigross, selten hühnereigross. Den auch am normalen Eierstock vorkommenden Vergrösserungen durch Follikel- und Corpus Chronische Oophoritis.

luteum-Bildung gegenüber muss man bei der chronischen Oophoritis die Vergrösserung constant finden. Die Consistenz ist hart, oft prall, hat aber nichts Charakteristisches, da sie bei kleinen Dermoidcysten ebenso vorkommt, während kleine Retentionscysten deutlicher fluctuiren. Die Oberfläche ist gelegentlich kleinhöckerig in Folge kleincystischer Degeneration der Follikel. Vergrösserung und Consistenz genügen demnach allein nicht zur Diagnose, sondern ein weiteres Symptom, der Druckschmerz, muss dazukommen. Die Verwerthung eines so subjectiven Symptoms, wie der Druckschmerz, hat wegen der verschiedenartigen Empfindlichkeit der Kranken und wegen des verschiedenartigen Drucks bei der Untersuchung etwas sehr Unsicheres; weiter darf man nicht vergessen, dass auch normale Ovarien etwas schmerzhaft sein können und dass peri- und parametritische Processe einen Druckschmerz des Eierstocks selbst vortäuschen können. Nur wenn man eine isolirte, beträchtliche Schmerzhaftigkeit am Eierstock nachweisen kann, ist ein brauchbares Symptom für die Oophoritis gewonnen; sie allein allerdings genügt ebenfalls nicht, weil nervöse Schmerzhaftigkeit, die sogen. Ovarie, nicht selten ist. Man muss deshalb eine Verbindung von ausgeprägter Schmerzhaftigkeit mit constanter Vergrösserung des Ovarium für die sichersten Zeichen der chronischen Oophoritis halten.

Die Schwierigkeit der Diagnose wächst beträchtlich, wenn die chronische Oophoritis in Verbindung mit Tubenerkrankungen, Perioophoritis und parametritischen Exsudaten auftritt. Die Schmerzhaftigkeit ist in diesen Fällen nie allein auf das Ovarium zu beziehen, und da eine isolirte Abtastung desselben nicht möglich ist, wird man dasselbe auch nicht als vergrössert erkennen können. Man wird aber selten fehl gehen, wenn man bei chronischen Adnextumoren auch entzündliche Vorgänge im Eierstock annimmt.

Die Symptome sind so unbestimmt oder so allgemeiner Natur, dass sie für die Diagnose bei chronischer Oophoritis nicht verwerthbar sind; auffallend häufig beobachtet man ein Ausstrahlen der Schmerzen in die Schenkel.

Diagnose der malignen Erkrankungen des Uterus, der Vagina und Vulva.

Carcinom des Uterus.

Eintheilung.

Eintheilung. Die Carcinome des Uterus entstehen in der Schleimhaut oder unmittelbar darunter aus den Elementen derselben (nur für seltenere Formen muss man andere Ausgangspunkte aufstellen). Wir nehmen deshalb auch am besten die Schleimhaut als Ausgangspunkt für die Eintheilung und unterscheiden nach dem Vorgang von Ruge und Veit

1. Carcinom der Portio vaginalis, entstehend in der Schleimhaut, welche die Portio vaginalis überzieht, d. i. vom äusseren Muttermund bis zum Ansatz des Scheidengewölbes (Fig. 103, roth).

2. Carcinom des Cervix, welches auf der Schleimhaut vom Os externum aufwärts bis zum Os internum entsteht (Fig. 103, schraffirt).

3. Carcinom des Corpus uteri, welches von der Schleimhaut des Uterus ausgeht vom Os internum aufwärts bis an die Tubenmündungen (Fig. 103, blau).

Fig. 103. Normaler Uterus mit seinen verschiedenen Schleimhäuten. (Schem.)

Diese Eintheilung hat ihre Berechtigung nicht nur in dem verschiedenen Bau und Charakter der Schleimhaut, welche den Ausgangspunkt des Carcinoms bildet, sondern auch in den verschiedenen Verbreitungswegen, welche die einzelnen Formen nehmen. Freilich lässt sich diese Trennung, vor allem die in Carcinome der Portio und des Cervix, nur für die Frühstadien durchführen, aber gerade für die Diagnose dieser, welche mit weiterer Entwickelung der Gynäkologie dem Arzte immer häufiger zu Gesicht kommen, ist die Trennung von grosser Bedeutung, weil nicht nur die klinischen Bilder des Krebses, sondern auch die Methoden bei der Diagnose ganz verschiedene sind je nach dem Ausgangspunkt und der Verbreitung des Krebses.

Als Grundlage für die Diagnose schicke ich voraus:

Die topographische Anatomie des Uteruskrebses.

I. Das Carcinom der Portio vaginalis. Das Carcinom stellt eine Neubildung dar, welche mehr oder weniger schnell zerfällt. Die Neubildung kann aus der Portio vaginalis heraus in das Lumen der Vagina erfolgen und dann einen aus ihr entspringenden Tumor darstellen, oder sie erfolgt in das Gewebe der Portio vaginalis hinein und infiltrirt dieselbe. Je nachdem dann der Zerfall der Neubildung schnell oder langsam erfolgt, herrscht die Infiltration oder Ulceration vor. Auf diese Weise entstehen verschiedene klinische Bilder, deren scharfe Trennung in diagnostischer Hinsicht Bedeutung hat, wenn man auch zugeben muss, dass sie nicht differente Formen, sondern oft nur verschiedene Stadien einer und derselben Form darstellen, welche sich auseinander entwickeln. Wir unterscheiden:

Carcinoma portionis vaginalis.

1. Das polypöse Carcinom an der Portio vaginalis; dieser sogen. Blumenkohl stellt einen Tumor auf der Oberfläche der Portio vaginalis dar, welcher entweder von beiden Lippen oder nur von einer oder einem Theil einer Lippe, recht häufig von einer Commissur ausgeht; entweder sitzt er flach mit der ganzen Breite auf der Portio vaginalis, oder er wächst aus der Contour der-

Polypöses Carcinom (Blumenkohl).

selben heraus, so dass er einen gestielten Tumor bildet; selten wird man den Stiel dünner als einen Finger finden. Die Grösse kann sehr verschieden sein; er wird von der Grösse einer Haselnuss bis zu der einer Faust beobachtet und füllt dann das ganze Lumen der Scheide aus. Die nicht vom Carcinom ergriffenen Theile der Portio vaginalis verstecken sich hinter dem Blumenkohl

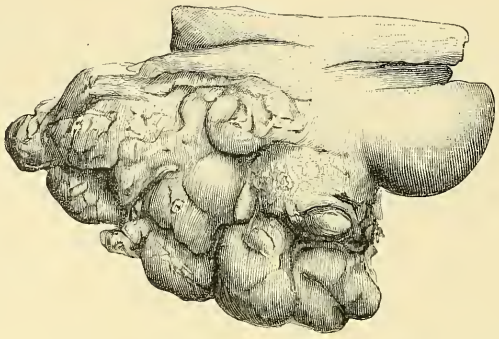

Fig. 104. Blumenkohl der Portio vaginalis, supravaginal amputirt (nach einem Präparat der Kgl. Universitäts-Frauenklinik). $^1/_1$.

und sind oft schwer zu finden. Die Oberfläche des Tumors ist niemals glatt, meistens höckerig, uneben, rauh und bröckelig; seltener erscheint sie roth, meistens mit schmierig gangränöser Masse bedeckt (Fig. 104 und 105).

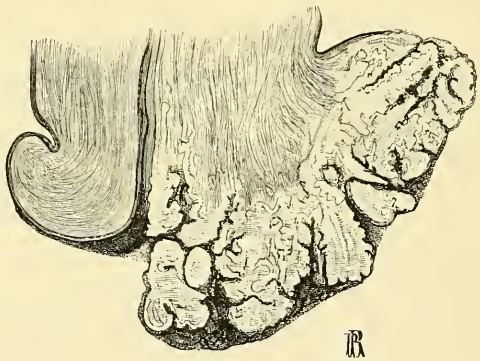

Fig. 105. Derselbe im Sagittalschnitt.

Infiltrirendes Carcinom.

2. Das infiltrirende Carcinom erzeugt Verdickungen und Verhärtungen in der Portio vaginalis, welche ringförmig dieselbe ganz umgreifen oder eine Lippe oder Theile derselben frei lassen; die Infiltration geht verschieden weit in das Gewebe hinein, aber selten über den Ansatz des Scheidengewölbes hinaus. Die Oberfläche zeigt sehr unbedeutende Substanzverluste, in seltenen Fällen sogar ganz intacte Schleimhaut (Fig. 106).

3. Die carcinomatöse Höhle in der Portio vaginalis stellt einen durch Ulceration entstandenen Trichter dar, welcher meist nur einer Lippe entspricht und das Gewebe der Portio vaginalis bis nahe an das Os internum durchsetzt. Die Höhle verläuft neben dem Cervicalkanal und dem Os externum, geht aber oft in den unteren Theil des ersteren noch mit auf (Fig. 107). Carcinomatöse Höhle.

4. Das carcinomatöse Geschwür stellt eine ganz flache Ulceration auf der Oberfläche der Portio vaginalis dar, welches gar keine Tendenz zum Wachsen in die Tiefe zeigt, sondern sich nur an der Oberfläche verbreitet; es gehört meistens nur einer Lippe an (Ulcus rodens) (Fig. 108). Carcinomatöses Geschwür (Ulcus rodens).

Verbreitungswege. Die Ausbreitung des Portiocarcinoms in der Oberfläche findet ausschliesslich gegen das Scheidengewölbe hin und von hier auf die Scheidenwandungen selbst statt, während eine Ausbreitung auf die Cervixschleimhaut äusserst selten Verbreitungswege.

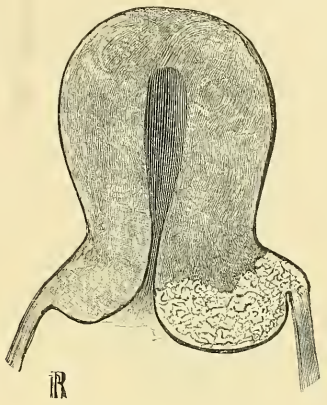

Fig. 106. Infiltrirendes Carcinom der Portio vaginalis (nach einem Präparat der Kgl. Universitäts-Frauenklinik). $^1/_2$.

Das Carcinom durchsetzt die eine Lippe und das angrenzende Scheidengewölbe und ist noch von intacter Schleimhaut überzogen.

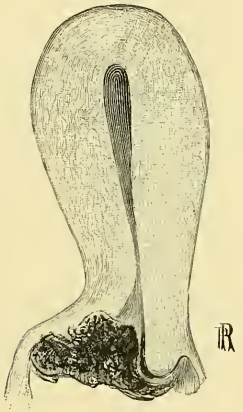

Fig. 107. Carcinomatöse Höhle an der Portio vaginalis (nach einem Präparat der Kgl. Universitäts-Frauenklinik). $^1/_2$.

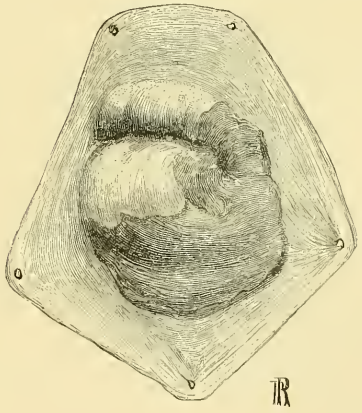

Fig. 108. Carcinomatöses Geschwür (Ulcus rodens) an der linken Commissur, der hinteren Lippe und dem angrenzenden Scheidengewölbe (nach einem Präparat der Kgl. Universitäts-Frauenklinik). $^1/_1$.

beobachtet wird. Der Blumenkohl und das Ulcus rodens haben die grösste Neigung, auf die Vagina sich auszubreiten, und zwar ergreifen sie die Oberfläche der Vaginalwand, welche an die erkrankte Lippe anstösst. Diejenigen

Carcinome, welche mehr in die Substanz der Portio eindringen, breiten sich auf die Vagina mehr im submucösen Gewebe aus und führen zur Infiltration, welche zunächst noch von Schleimhaut überzogen ist; langsam schreiten sie weiter gegen den Introitus, in der vorderen Wand stets am tiefsten, in der hinteren am höchsten stehend. In seltenen Fällen findet man isolirte, metastatische Knoten in der Vaginalwand oder sogen. Contactcarcinome, d. h. carcinomatöse Erkrankungen an denjenigen Stellen der Vaginalwand, welche dem primären Krebs anliegt.

Die Ausbreitung auf das Cervixgewebe findet man am häufigsten bei den infiltrirenden Formen; mehr oder weniger weit, selten bis ans Os internum heranreichend und nur in den extremsten Fällen über dasselbe hinaus breitet sich das Carcinom continuirlich und nur äusserst selten discontinuirlich, sprungweise aus, gelegentlich wohl die Cervixschleimhaut auch von hinten her inficirend. Das Corpus uteri wird nur in extremsten Stadien und dann durch continuirliches Wachsthum ergriffen; discontinuirliche Ausbreitungen in Gestalt von Metastasen kommen im Gewebe des Corpus sehr selten vor und sind auf der Schleimhaut bis jetzt überhaupt noch nicht beobachtet. Seelig macht eine frühzeitige Erkrankung des Corpus auf dem Wege der Lymphgefässe wahrscheinlich.

Das Beckenbindegewebe wird erreicht vom Scheidengewölbe aus oder von der Peripherie des untersten Abschnittes der supravaginalen Cervixpartie. Die Verbreitung des Carcinoms in den Lymphspalten des Beckenbindegewebes hängt von dem Aufbau des Parametrium ab; sie erfolgt am häufigsten in den hinteren Abschnitten des seitlichen Parametrium, welche lateralwärts und vor den Douglasfalten liegen, bis ans Becken heran. Die vorderen und seitlich neben der Blase gelegenen Abschnitte bleiben fast immer frei. Die dünnen Schichten des Parametrium zwischen Cervix und Blase und hinten zwischen Cervix und Peritoneum geben nur wenig Raum für die Ausbreitung des Krebses. Die Infection des Beckenbindegewebes erfolgt meist continuirlich in Gestalt von Infiltrationen, welche sich dem erkrankten Theil der Portio oder des Scheidengewölbes anschliessen und durch Zufall sich bald zu grossen Höhlen nach der Scheide hin öffnen; nur selten erzeugen sie grössere Tumoren im Parametrium. Gelegentlich breitet sich die Infection in den Lymphgefässen aus und erzeugt dann derbe Stränge, welche zum Becken verlaufen.

Die Blase wird vom vorderen Scheidengewölbe aus ziemlich spät, der Mastdarm vom hinteren Parametrium aus relativ selten erreicht. Eine continuirliche Ausbreitung auf die Peritonealhöhle findet ebenfalls ziemlich spät statt.

Die Lymphdrüsen, welche beim Portiocarcinom erkranken, sind die dicht unter dem Beckeneingang gelegenen Glandulae iliacae; ihre Infection tritt spät und selbst bei erkranktem Parametrium ziemlich selten (ca. 25 %) auf.

Die inneren Organe werden beim Portiocarcinom sehr selten und sehr spät ergriffen, am häufigsten Lunge und Leber.

II. Carcinoma cervicis. Das Carcinom des Cervix nimmt seinen Ausgang von der Schleimhaut des Cervix oder den unter ihr im Cervixgewebe liegenden Elementen derselben; für die tief im Cervixgewebe liegenden Knoten nimmt Veit eine Entstehung aus den Endothelien an. Durch die Verschiedenartigkeit des Wachsthums in der Cervixsubstanz sowie durch den Wechsel von Infiltration und Zerfall entstehen folgende, in diagnostischer Hinsicht differente Krankheitsbilder: Carcinoma cervicis.

1. Das infiltrirende Carcinom stellt eine Verdickung des ganzen Cervix oder einer Wand desselben oder nur eines Theiles einer Wand dar; es entsteht auch als Knoten im Cervix, welcher denselben gleichmässig oder partiell auftreibt. Dabei fehlt zunächst jede Ulceration, vielmehr ist der Knoten von intacter Schleimhaut im Cervix und an der Portio vaginalis überzogen, bis sie allmählich verdünnt, von hinten her inficirt wird und schliesslich zerfällt (Fig. 109). Infiltrirendes Carcinom.

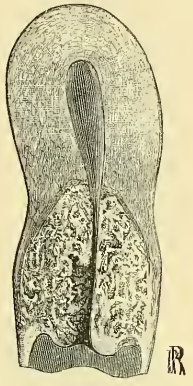

Fig. 109. Infiltrirendes Carcinom des Cervix (nach einem Präparat der Kgl. Universitäts-Frauenklinik). $^1/_2$.

2. Die carcinomatöse Höhle im Cervix entsteht, wenn sich infiltrirende Carcinome durch Zerfall nach aussen öffnen (Fig. 110) oder wenn Carcinomatöse Höhle.

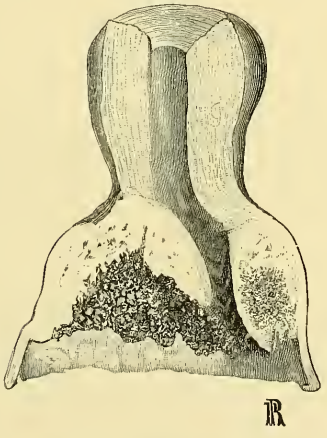

Fig. 110. Carcinomatöse Höhle im Cervix entstanden durch Zerfall eines infiltrirenden Carcinoms (nach einem Präparat der Kgl. Universitäts-Frauenklinik). $^1/_2$.

Fig. 111. Grosse carcinomatöse Höhle im Cervix mit Zerstörung fast des ganzen Cervicalkanals (nach einem Präparat der Kgl. Universitäts-Frauenklinik). $^1/_2$.

Carcinome von der Oberfläche an umschriebener Stelle in die Tiefe dringen und von schnellem Zerfall gefolgt sind. Die Höhlen liegen im Cervix und sind vom Cervicalkanal, in seltenen Fällen auch von der Vagina her zugänglich.

Der Cervicalkanal ist meist an die gesunde Wand herangedrängt und geht zum Theil in die Höhle mit auf (Fig. 111).

Carcinomatöse Ulceration im Cervicalkanal.

3. Die carcinomatöse Ulceration im Cervicalkanal (internes Cervixcarcinom) stellt eine von der Schleimhaut des ganzen Kanals gleichzeitig ausgehende Form dar, welche nur wenig in die Tiefe dringt und schnell zerfällt. Auf diese Weise erweitert sich der Cervicalkanal zu einer Höhle, während die Wand des Cervix in einer Reihe der Fälle gar nicht infiltrirt ist, sondern von innen her allmählich sich verdünnt, während in anderen Fällen die Infiltration stärker ist und mit dem Zerfall nach dem Kanal hin Hand in Hand geht (Fig. 112).

Verbreitungswege.

Verbreitungswege. Die continuirliche Ausbreitung des Cervixcarcinoms in der Oberfläche findet ausschliesslich gegen das Corpus uteri hin statt mit Ueberschreitung des Os internum; vor Allem bei dem oberflächlichen Schleimhautcarcinom (3) schliesst sich die Erkrankung der ganzen Uterusinnenfläche zuweilen an. Das Corpus kann aber ferner erkranken durch directes Fortwandern des Carcinoms in der Substanz des Uterus, indem immer höhere Theile infiltrirt und durch Zerfall in die Höhle hineingezogen werden. Verbreitungen durch Metastasen sind nicht selten, sowohl in der Substanz als auch in der Schleimhaut. Die Ausbreitung auf die Vagina findet auf der Oberfläche der Schleimhaut über das Os externum niemals statt; dagegen verbreitet sich bei vorgeschrittenem Carcinom die Neubildung ähnlich wie beim Portiocarcinom im submucösen Gewebe, indem sie sich allmählich nach unten vorschiebt, die vordere Wand immer bevorzugend. Metastatische Verbreitung auf der Vaginalschleimhaut ist selten. Das Beckenbindegewebe wird von der Peripherie des Cervix erreicht, und zwar an der Stelle zuerst, wo das Carcinom am tiefsten eingedrungen ist. Am spätesten erfolgt die Erkrankung bei den oberflächlichen Schleimhautcarcinomen, am frühesten bei tiefgreifenden Infiltrationen der einen Wand; die Verbreitung im Beckenbindegewebe erfolgt in derselben Weise, wie beim Portiokrebs. Die Blase wird ziemlich früh ergriffen, namentlich beim Carcinom in der vorderen Wand; dagegen erkrankt der Mastdarm erst nach ausgebreiteter Erkrankung des Beckenbindegewebes. Die Peritonealhöhle schliesst sich lange gegen die Infection ab. Für Erkrankung der Drüsen und inneren Organe gilt das beim Portiocarcinom Gesagte.

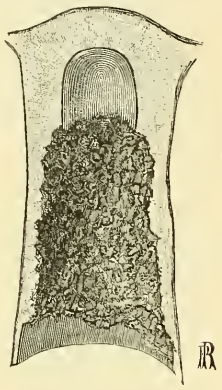

Fig. 112. Carcinomatöse Ulceration im Cervicalkanal und Corpus uteri (nach einem Präparat der Kgl. Universitäts-Frauenklinik). $^1/_2$.

III. Carcinoma corporis. Das Carcinom des Uteruskörpers geht immer von der Schleimhaut aus und lässt je nach der Ausdehnung des primär erkrankten Theils folgende drei klinische Bilder unterscheiden: Carcinoma corporis uteri.

1. Das diffuse Carcinom entsteht durch eine gleichmässige Erkrankung der ganzen Corpusschleimhaut. Es bilden sich knollige Verdickungen oder zottige Wucherungen auf derselben, welche durch langsame Infiltration der Wand und durch Hinzutreten einer entzündlichen Reaction zur Verdickung des ganzen Uterus führen, bis das Carcinom in Gestalt von Buckeln und Knollen aus der Aussenfläche des Uterus heraus gegen die Bauchhöhle hin wächst; nach innen erweitert sich durch Zerfall der Neubildung die Uterushöhle (Fig. 113). Diffuses Carcinom.

2. Das circumscripte Carcinom entsteht, wenn eine umschriebene Stelle der Uteruswand von der Neubildung befallen wird, während die übrigen Circumscriptes Carcinom.

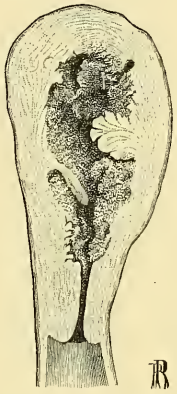

Fig. 113. Diffuses Carcinom des Uteruskörpers, genau am Os internum aufhörend (nach einem Präparat der Kgl. Universitäts-Frauenklinik). $^1/_2$.

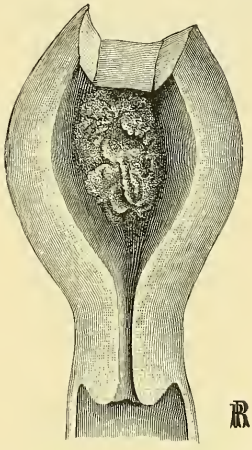

Fig. 114. Circumscriptes Carcinom des Uteruskörpers (nach einem Präparat der Kgl. Universitäts-Frauenklinik). $^1/_2$.

Abschnitte ganz gesund bleiben; selten ist der befallene Theil kleiner als ca. ein Markstück. Zerfall der Neubildung führt zu ähnlicher Höhlenbildung an der befallenen Stelle wie bei 1. beschrieben (Fig. 114).

3. Das polypöse Carcinom ist sehr selten und meistens secundär. An ganz umschriebener Stelle, oft mit dünnem Stiel, entspringt aus der Uteruswand ein Polyp, welcher die Uterushöhle ausfüllt und bei weiterem Wachsthum ausdehnt; er ist weich, bröckelt und zerfällt an der Oberfläche, während Ausbreitung in die Tiefe fehlt. Die übrige Schleimhaut ist gesund, nur zuweilen durch Entzündung geschwürig an der Oberfläche zerfallen (Fig. 115). Polypöses Carcinom.

Verbreitungswege. Das Wachsthum im Uterus selbst findet entweder vorwiegend in die Uteruswand hinein oder gegen die Uterushöhle hin statt. Alle Carcinome, welche eine Tendenz haben, sich gegen die freie Verbreitungswege.

Höhle zu entwickeln, infiltriren weniger die Wand, während die in die Uteruswand fortschreitenden selten zu starken Neubildungen in die Höhle führen. Die Neigung, sich in der Oberfläche auszubreiten, ist nicht sehr gross; nur die primär diffusen Carcinome erstrecken sich zuweilen über den inneren Muttermund gegen den Cervix; meistens machen sie aber am Os internum Halt. Das Wachsthum in die Tiefe ist entschieden bevorzugt, geht aber langsam und beansprucht für die vollständige Durchsetzung der ganzen Wand meistens viel Zeit. Das Beckenbindegewebe kann nur in dem eigentlichen Ligamentum latum erkranken, wenn das Carcinom genau an den Seitenkanten die Peripherie des Uterus erreicht, oder an den Stellen, wo es zwischen Muskulatur und locker angeheftetem Peritoneum sich ausbreitet. Von hier aus findet dann die Infection in Gestalt von knotigen Verdickungen statt. Die tiefen Partien des Parametrium können nur vom Cervix aus inficirt werden. Das Peritoneum kann an der ganzen Aussenfläche des Corpus erkranken, wenn Knoten dieselbe erreichen. An diesen Stellen entstehen Verwachsungen mit den anliegenden Organen, Netz und Darm, oder mit dem Peritoneum parietale, und so bilden sich Verlöthungen mit dem Darm und event. Perforationen in denselben. Blase und Mastdarm werden sehr spät ergriffen. Die Drüsen, welche beim Corpuscarcinom befallen werden, sind die Glandulae lumbales, welche auf der Wirbelsäule um die Aorta herum liegen; ihre Infection findet sehr spät statt. Metastasen in den inneren Organen kommen nur in den vorgeschrittenen Stadien vor; am frühesten und nicht ganz selten erkranken die Eierstöcke.

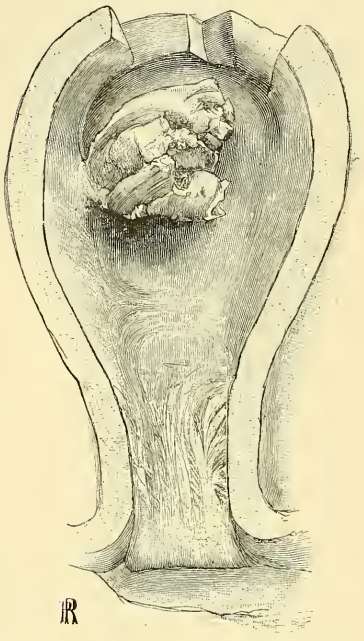

Fig. 115. Polypöses Carcinom des Uteruskörpers; Metastase bei einem Ovarialcarcinom (nach einem Präparat der Kgl. Universitäts-Frauenklinik). $^1/_1$.

Diagnose des Uteruskrebses.

Die Diagnose des Uteruscarcinoms ist die verantwortlichste, welche vom Arzt verlangt wird; jede Fehldiagnose kostet ein Menschenleben und die zu spät gestellte Diagnose oft ebenfalls, weil der Krebs inzwischen inoperabel geworden sein kann. Unter allen Umständen und mit allen Hilfsmitteln der Diagnose muss dahin gestrebt werden, den Krebs bei der

ersten Untersuchung richtig zu erkennen. Zu diesen Hilfsmitteln, welche einem praktischen Arzte zur Verfügung stehen, rechne ich auch die Consultation eines erfahrenen Collegen. Die Beobachtung einer carcinomverdächtigen Kranken auf etwa später hervortretende destruirende Eigenschaften, wie es in früherer Zeit üblich war, muss heute als ein Kunstfehler bezeichnet werden.

Carcinomsymptome.

Die Diagnose kann in einwandfreier Weise nur durch die objective Untersuchung gestellt werden; es giebt aber eine Reihe von Symptomen, die sogen. Carcinomsymptome, welche die Diagnose auf einen Krebs sehr wahrscheinlich machen. Diese Symptome haben eine besondere Stellung zur Diagnose; sie sollen die Diagnose nicht stützen, sondern nur einen Hinweis bilden, dass wahrscheinlich ein Carcinom vorliegt. Für den praktischen Arzt, welcher oft geneigt ist, in Rücksicht auf seine Kranken oder in eigener Unkenntniss des Fachs die Untersuchung zu unterlassen, oder sie gegen die Weigerung der Kranken nicht durchsetzen kann, ist es ausserordentlich wichtig, zu wissen, dass gewisse Symptome eine maligne Erkrankung am Uterus sehr wahrscheinlich machen. Wenn dieselben vorhanden sind, so muss unter allen Umständen eine genaue Untersuchung stattfinden, und zwar mit der besonderen Absicht, ein Carcinom als die Ursache dieser Symptome zu suchen. Diese Carcinomsymptome sind: Blutung post cohabitationem, welche durch mechanischen Insult des Carcinoms oder durch Ueberfüllung der Gefässe während der Cohabitation und Ruptur derselben entsteht; sie ist ein sehr häufiges und nicht selten das Initialsymptom eines Collumkrebses und erregt deshalb den grössten Verdacht auf das Vorhandensein eines solchen, wenn sie auch gelegentlich bei hyperämischen Erosionen, bei stark blutender Endometritis oder bei Polypen beobachtet wird. Ebenso wichtig sind postklimakterische Blutungen, wenn sie wenigstens mehrere Monate nach der Menopause eintreten; auch sie sind nicht gerade pathognomonisch für Krebs, sondern kommen auch bei Myomen, Polypen, bei Gefässerkrankungen und sehr dünner, leicht lädirbarer Schleimhaut vor, aber in der überwiegender Zahl entstehen auch sie durch Krebs. Unregelmässige, nicht an die Menstruation gebundene Blutungen sind beim Krebs etwas sehr Gewöhnliches, kommen aber auch bei so viel anderen Affectionen vor, dass man in ihnen kein besonders wichtiges Carcinomsymptom erblicken kann; immerhin fordern auch sie zur Untersuchung auf; je älter die Frau, um so grösser ist die Wahrscheinlichkeit, auch hier einen Krebs zu finden. Auch bestimmte Arten von Absonderung deuten auf einen Krebs hin; der jauchig blutige, mit Gewebstrümmern vermischte Ausfluss gehört mehr dem stark zerfallenen Carcinom an und ist für die Frühdiagnose von geringer Bedeutung; aber der serös sanguinolente Ausfluss, ähnlich einer Fleischlake, tritt schon in sehr frühen Stadien des Portiokrebses auf und ist sonst sehr selten.

Wie ich mich häufig überzeugt habe, spielen bei Unerfahrenen zwei Punkte ganz unberechtigter Weise eine grosse Rolle in der Diagnose des Krebses, vor

denen ich hier besonders warnen möchte, die Krebskachexie und die bekannten „Vierziger Jahre"; erstere tritt nur in sehr späten Stadien auf und ist für die Frühdiagnose deshalb nicht verwerthbar; ein bestimmtes Alter darf ebenfalls weder für noch gegen die Diagnose verwerthet werden, da Carcinome von zwanzig Jahren an bis in das späteste Alter zur Beobachtung kommen.

Die Diagnose des Uteruskrebses beruht auf dem Nachweis seiner beiden klinischen Eigenschaften, der Neubildung und des Zerfalls; erstere tritt als Wucherung an der Oberfläche oder als Infiltration des Mutterbodens auf, letztere beginnt an der Oberfläche und führt zur Einschmelzung des neugebildeten Gewebes oder im Centrum der Infiltration und bildet dann nach dem Durchbrechen derselben grössere carcinomatöse Höhlen. Wo beide Eigenschaften deutlich nachweisbar sind, ist die Diagnose leicht. Fehlt aber eine derselben, d. h. haben wir eine Wucherung oder Infiltration ohne jeden Zerfall, oder handelt es sich um ein Geschwür, dessen Basis nicht infiltrirt ist, so kann die Diagnose sehr schwer und auf klinischem Wege unmöglich werden. Für den Nachweis dieser beiden klinischen Eigenschaften des Krebses bedienen wir uns der Palpation und der Inspection; beide haben für die Diagnose ihre Bedeutung, aber in ungleicher Weise. Beginnende Krebse, namentlich an der Portio vaginalis, sind häufig besser mit dem Auge zu erkennen und verlangen eine sorgfältige Untersuchung mit dem Speculum, während weit vorgeschrittene Krebse meist einen sehr ausgesprochenen Palpationsbefund bieten, an dem aber die Inspection leicht wieder irre machen kann, weil die subvaginalen Infiltrationen wohl gefühlt, aber nicht gesehen werden können und weil der Einblick in die grossen carcinomatösen Höhlen durch die Infiltrationswälle dem Auge oft verlegt wird. Es ist in diesen Fällen die Inspection nur in Verbindung mit der Palpation anzurathen. Naturgemäss ist die Diagnose des Uteruskrebses um so einfacher, je leichter er dem Finger und Auge zugänglich ist; sitzt der Krebs an der Aussenfläche der Portio vaginalis oder kann man durch den offenen Muttermund in den Cervix eindringen, so gelingt es dem untersuchenden Finger meist leicht, die Ulceration und Infiltration zu fühlen, während bei geschlossenem Cervix und bei Neubildungen im Corpus der Nachweis durch Palpation und Inspection nicht gelingt. Die Methode der Krebsdiagnose muss demnach nach Sitz und Entwickelung desselben eine verschiedene sein.

Die Diagnose des Portiokrebses ist am leichtesten, weil Finger und Auge die Veränderungen leicht erkennen können. Am sichersten sind die Blumenkohlgewächse zu beurtheilen, welche polypös aus der Substanz der Portio hervorgehen, namentlich wenn an der Oberfläche schon Zerfall besteht; ist dieselbe rauh, bröckelt der Tumor, giebt er dem Fingerdruck nach, lässt sich die Sonde ohne Mühe in denselben einbohren, so handelt es sich zweifellos um ein Carcinom. Liegt das Carcinom flach auf der Aussenfläche der Portio vaginalis, so wird jede Wucherung über das Niveau derselben, jedes

Ueberwallen verdächtig sein. Meistens unterscheiden sich diese carcinomatösen Partien auch durch grössere Härte von dem normalen Gewebe. Wenn die Neubildung in der Substanz der Portio vaginalis liegt, wenn es sich also um ein infiltrirendes Carcinom handelt, so ist die knorpelharte Consistenz derselben bezeichnend; zugleich wird die Portio in ihrer Form verändert, sie wird breit, plump und unförmig. Diese Veränderungen sind am leichtesten zu erkennen, wenn sie sich auf einzelne Abschnitte beschränken, während die anderen normal in Gestalt und Consistenz bleiben. So lange die intacte Schleimhaut das Carcinom überzieht, ist die Diagnose recht schwer, wenn sich jene auch durch einen bläulichen Farbenton und verstreute gelbe Pünktchen, entsprechend den verfetteten Carcinomnestern, auszeichnet; so bald an der Oberfläche Ulceration beginnt, schwinden die Zweifel. Die carcinomatöse Ulceration an der Portio ist leicht zu erkennen bei Höhlenbildung mit unebener, rauher, zerfetzter Wand. Findet man das umgebende Gewebe hart, so sind die Veränderungen so charakteristisch, dass ein Griff die Diagnose sichert. Wenn die Höhle aber nicht so weit ist, dass sie den Finger aufnimmt, kann man doch den beginnenden Zerfall schon im Speculum erkennen. An Stelle der glatten Schleimhaut der Portio sieht man dann Risse mit scharfem, zackigem, oft gelblich schmierigem Rand, oder man sieht statt der normalen Umrandung des Muttermundes einen ausgezackten Geschwürsrand. Auch in diesen Fällen ist der tiefer gehende Zerfall noch an dem Nachgeben des Gewebes erkennbar, wenn man die Finger mit etwas Kraft in diese verdächtigen Stellen eindringen lässt oder wenn die Sonde ohne Schwierigkeit in das Gewebe eindringt oder wenn man mit der Curette leicht Stücke herausholen kann. Jedes Bröckeln des Gewebes ist für Carcinom sehr verdächtig. Am schwierigsten sind die Carcinome zu erkennen, welche in Gestalt von flachen Geschwüren auftreten, weil eine Reihe von anderen Processen ebenfalls flache Ulcerationen an der Portio erzeugen. Der Charakter des carcinomatösen Geschwürs ist ein scharfer, stellenweise gezackter Rand, eine gelbgraue, leicht höckrige Oberfläche, eine mässige Tiefe des Substanzverlustes und ein infiltrirter Grund.

In einer nicht unbeträchtlichen Zahl von Fällen genügen die erwähnten klinischen Zeichen für eine sichere Diagnose nicht. Dann muss man mit Hilfe des Mikroskops die Diagnose stellen. Man excidirt aus den verdächtigen Stellen ein Stück und stellt aus dem histiologischen Bilde die Diagnose. Je grösser die klinische Erfahrung ist, um so sicherer wird man in der Beurtheilung solcher seltenen Fälle und um so weniger häufig braucht man zum Mikroskop zu greifen. Der weniger geübte Arzt müsste von Rechts wegen sehr oft zweifelhafte Speculumbilder sehen oder verdächtige Härte fühlen, wofern er nur genau untersucht, und deshalb muss gerade in seiner Hand das Mikroskop bei der Diagnose des Portiokrebses eine grosse Rolle spielen. Da die Probeexcision ein so unbedeutender Eingriff ist, muss man dem Arzte zu einer recht häufigen Anwendung derselben rathen.

Probeexcision.

Technik der Probeexcision. Man stellt die Portio vaginalis im Simonschen Speculum ein und zieht sie mit einer in das gesunde Gewebe eingesetzten Kugelzange in den Introitus. Man excidirt dann mit Pincette und langem Lanzenmesser einen mit der Spitze in das Gewebe der Portio vaginalis gerichteten Keil, dessen ca. 1 cm breite Basis ungefähr zur Hälfte das Geschwür fasst und zur Hälfte das angrenzende gesunde Gewebe. Die Blutung ist meistens gering; durch ein bis zwei umgreifende Catgutknopfnähte schliesst man die kleine Wunde und tamponirt mit Jodoformgaze.

Differentialdiagnose.

Differentialdiagnose. Die Differentialdiagnose muss ganz verschiedene Zustände berücksichtigen, je nachdem es sich um die Abgrenzung gegen in-

Die polypösen Carcinome.

filtrirende oder ulcerirende Krebse handelt. Die polypösen Carcinome (Blumenkohlgewächse) geben nicht oft zu falschen Diagnosen Anlass, weil andersartige Polypen der Portio sehr selten sind. Da aber polypöse Tumoren sehr häufig aus dem Cervix herauskommen, so wird es sich zunächst darum handeln, festzustellen, ob der fragliche Tumor wirklich von der Aussenfläche der Portio vaginalis entspringt; Cervixmyome können sich aus derselben heraus breit gestielt entwickeln, unterscheiden sich von den Carcinomen aber durch ihre glatte Schleimhautbekleidung, welche wohl gelegentlich gangränös zerfällt, vor allem aber durch ihre feste Consistenz; auch hier giebt ein vorsichtiges Einstossen der Sonde eine gute Beurtheilung der bröckelnden Consistenz.

Folliculäre Hypertrophien der Portio vaginalis führen zu grösseren Tumoren an circumscripten Abschnitten der Portio; sie haben aber ebenfalls keine rauhe, höckerige Oberfläche und keine bröckelige Consistenz, sondern eine glatte Schleimhautbekleidung, durch welche die dilatirten Follikel zuweilen durchscheinen; nach dem Platzen derselben entstehen stellenweise unregelmässige Einziehungen an der Oberfläche, ähnlich wie an den Tonsillen. Das Mikroskop muss hier zuweilen befragt werden.

Die Clarkschen Blumenkohlgewächse sind in rein gutartiger Form äusserst selten und gehen so regelmässig in Carcinom über, dass man sie besser von vornherein als solche auffasst.

Die spitzen Condylome können ein Carcinom an der Portio vortäuschen, wenn sie, wie es am häufigsten in der Gravidität geschieht, dicht gedrängt stehen und einen circumscripten Tumor an der Aussenseite darstellen; auch sie bilden dann eine wirkliche Neubildung mit höckeriger Oberfläche, haben aber keine infiltrirte Basis und keine wirkliche Ulceration, sondern nur eine papilläre Oberfläche mit dickem Epithel; ihr Aussehen ist meist weissröthlich. Die Diagnose wird dadurch erleichtert, dass man auch an anderen Stellen der Portio vaginalis oder in der Vagina und Vulva Condylome findet.

Die infiltrirenden Carcinome.

Die infiltrirenden Carcinome führen am leichtesten zu Verwechselung mit entzündlichen Affectionen (Metritis colli), namentlich wenn durch Risse oder Einkerbungen und durch Anschwellung der zwischen ihnen gelegenen Theile die Portio vaginalis knollig wird. Die entzündlichen Veränderungen be-

treffen immer gleichmässig die ganze Portio, die Consistenz ist nicht so knorpelhart und elastisch wie beim Carcinom, und die Oberfläche zeigt eine glatte Schleimhaut. Dem Carcinom sehr ähnliche Palpationsbefunde entstehen beim Durchsetzen der Portio mit dilatirten Follikeln, um so mehr als die Portio durch Vorspringen derselben sich knollig anfühlen kann. Die Aehnlichkeit wird dadurch erhöht, dass diese Veränderung meistens nicht die ganze Portio betrifft und dass die Consistenz sehr prall sein kann. Im Speculum erkennt man aber die glatte Schleimhautbekleidung und an einzelnen Stellen durchscheinende Follikel. In zweifelhaften Fällen muss das Mikroskop befragt werden.

Die flachen carcinomatösen Geschwüre ohne gleichzeitige Infiltration sind häufig recht schwer von anderen Geschwürsbildungen an der Portio zu unterscheiden; es gehört eine reiche klinische Erfahrung dazu, ein Geschwür an der Portio sicher zu beurtheilen, und mehr als in anderen Fällen muss hier auch der geübte Diagnostiker zum Mikroskop greifen. Gegenüber dem Charakter des carcinomatösen Geschwürs (s. pag. 219) will ich die klinischen Merkmale anderer Geschwürsprocesse anführen.

Die flachen carcinomatösen Geschwüre.

Erosionen sind im allgemeinen leicht vom Krebsgeschwür zu unterscheiden und werden nur dann dafür gehalten, wenn sie sich auf entzündlich hartem Grund entwickeln oder durch Bildung dicker Papillen (Erosio papillaris) eine rauhe höckerige Oberfläche bekommen. Die Besichtigung im Speculum entscheidet: die Erosion umgiebt meistens gleichmässig den äusseren Muttermund und hat durch ihre Epithelbekleidung eine spiegelnde Oberfläche und hochrothe Farbe, während Carcinome, auch bei ganz oberflächlichen Substanzverlusten, matter und rauher erscheinen. Die Erosionen haben keinen scharfen Rand, sondern zeigen ein allmähliches Uebergehen in das Plattenepithel der Portio mit unregelmässiger Begrenzung; auf der Oberfläche sieht man nicht selten Epithelinseln, Follikel oder folliculäre Geschwülste. Unsicherer wird die Beurtheilung einer Erosion durch Epithelabstossungen, eiterige Infection der Oberfläche oder Schorfbildungen.

Decubitusgeschwüre kommen fast nur bei Prolapsen vor und bilden unregelmässige, oft weit auf die Vagina übergreifende, rissige Substanzverluste; sie lassen den äusseren Muttermund selbst oft frei, während derselbe bei Carcinom gewöhnlich zuerst ergriffen wird; sie haben meistens eine ganz scharfe Begrenzung gegen das verdickte Epithel der hypertrophischen Portio vaginalis, einen geschwürigen, oft leicht gelblich belegten Grund; an der Peripherie sieht man häufig Vernarbung, in der Mitte Epithelinseln. Im Gegensatz zum Carcinom fehlt jede Infiltration des Grundes, und einige Tage nach der Reposition des Prolapses sieht man deutliche Zeichen von Heilung. Auch auf der an normaler Stelle liegenden Portio entstehenden Decubitusgeschwüre durch schlecht sitzende Pessare; sie liegen direct unter dem Pessarbügel, haben eine längliche Gestalt, schmierigen Grund und zeigen nach Entfernung des Pessars schnelle Heilung.

Geschwüre, welche nach Abstossung eines Stückes Schleimhaut, sei es nach croupösen oder diphtheritischen Processen oder nach Aetzungen zurückbleiben, unterscheiden sich vom Carcinom durch Reste noch anhaftender gangränöser, weisser Schleimhaut und durch das Fehlen jeder Infiltration.

Das tuberculöse Geschwür, welches allerdings sehr selten ist, erzeugt dem Carcinom besonders ähnliche Bilder. Dasselbe liegt ebenfalls circulär um den äusseren Muttermund und hat sehr scharfe, häufig unterminirte Ränder, ähnlich dem tuberculösen Darmgeschwür. Der Grund des Geschwürs ist gelblich, leicht körnig und höckerig, aber nicht infiltrirt. Auf ihm sowie in der Umgebung des Geschwürs sieht man häufig gelbe, miliäre Tuberkelknötchen. In dem Nachweis einer tuberculösen Erkrankung in anderen Organen, vor allem in der gleichzeitig bestehenden Tuberculose des Uterus und der Tuben, hat man eine wichtige Stütze für die Diagnose. Das Mikroskop giebt uns in den specifischen Gebilden der Tuberculose und in den Tuberkelbacillen einen leicht zu erkennenden und sicheren Befund.

Die Ulcera mollia sind meist kleine, zuweilen durch Confluenz sich vergrössernde Geschwüre, welche einen leicht ausgezackten, etwas erhöhten Rand aufweisen; ihr Grund ist speckig diphtheritisch, nicht infiltrirt. Ein ziemlich sicheres Zeichen für das Ulcus molle ist die Multiplicität, die Contactgeschwüre und das gleichzeitige Auftreten von ähnlichen Geschwüren in der Vagina und vor allem in den äusseren Genitalien.

Ulcera syphilitica kommen an der Portio vaginalis in drei Formen vor, als Initialsklerose, als zerfallene Papel und als Gummata. Der geschwürig zerfallene Primäraffect an der Portio vaginalis ist nicht selten; er zeichnet sich durch sein solitäres Vorkommen und durch die harte Consistenz seiner Basis aus. Bei genauerer Inspection erweist er sich oft als flaches Geschwür mit undeutlich begrenztem Rand, fest adhärirendem, schmutzig graugelbem Belag; bei Multiparen mit offen stehendem Os externum erstreckt er sich oft weit in den Cervicalkanal hinein (Neumann). Die papulösen Geschwüre sind etwas elevirt über das Niveau der Portio und haben eine mit weisslichem oder gelblichem, zerfallenem Gewebe bedeckte Oberfläche; sie finden sich meist multipel, und neben ihnen beobachtet man auch nicht ulcerirte Papeln in der Vagina und vor allem an der Vulva. Die Gummata an der Portio vaginalis sind äusserst selten. Neumann beschreibt sie als Ulcerationen, welche in der Nähe des Os externum sowohl auf der vorderen als auch auf der hinteren Lippe vorkommen, oft beide Lippen gleichzeitig umfassen. Die aus ihnen entstehenden Geschwüre sind elliptisch und scharf begrenzt, seicht oder etwas vertieft, gewöhnlich mit gelblichem, puriformem Belag versehen; nach Abstossung desselben bilden sich oft schwammige, stark blutende Granulationen. Der Unterschied vom Carcinom beruht auf ihrer Entwickelung abseits vom Os externum, ihrem sinuösen Rand, raschem Zerfall, kraterförmigen Vertiefung, peripherem Fortschritt mit serpiginösem Rand. Bei allen syphilitischen Pro-

cessen wird die Diagnose sehr wahrscheinlich durch den Nachweis syphilitischer Affectionen an anderen Stellen, ev. durch den Erfolg einer antisyphilitischen Behandlung; das Mikroskop wird gelegentlich Aufschluss geben müssen.

Die **Diagnose des Cervixkrebses** ist eine wesentlich schwierigere, namentlich wenn er bei tiefem Sitz in der Cervixsubstanz oder bei geschlossenem äusseren Muttermund dem palpirenden Finger nicht zugänglich ist. Diejenigen Carcinome, welche sich durch Ulceration nach der Aussenfläche der Portio vaginalis eröffnet haben, bieten ebenso wenig Schwierigkeiten wie die ulcerirenden Portiocarcinome; man erkennt sie leicht an den rauhen, fetzigen, bröckelnden Wandungen der Höhle, namentlich wenn das umgebende Gewebe infiltrirt ist. Ebenso sind die Fälle leicht zu beurtheilen, wo man vom Cervicalkanal in die Höhle gelangen kann oder wo die ganze Innenfläche desselben carcinomatös degenerirt ist; man fühlt auch hier knollige Verdickungen mit rauher Oberfläche und bröckelnder Consistenz. Kann man den unteren Theil des Cervicalkanals im Speculum übersehen, so erkennt man die geschwürige Oberfläche an dem Fehlen des Epithels und der rauhen Oberfläche, oder es erscheint gerade am äusseren Muttermund der untere, ausgezackte Rand des Geschwürs. Die bröckelnde Consistenz der Wand kann man am leichtesten durch den Gebrauch der Curette nachweisen; wenn man mit derselben durch sanften Druck grössere Gewebstheile entfernen kann, so handelt es sich zweifellos um Carcinom; zum Mikroskop braucht man in diesen Fällen nur selten zu greifen.

Schwer zu beurtheilen sind die infiltrirenden Carcinome, welche den Cervix partiell oder ganz durchsetzen, aber noch überall von Schleimhaut überzogen sind; ihr Nachweis beruht nur auf der Formveränderung und auf der Consistenz desselben. Der Cervix bläht sich auf, wird dick und plump, oft nur auf dieser Seite mit Verdrängen des Cervicalkanals nach der anderen; die Consistenz ist ganz knorpelhart, oft sogar elastisch. Nähert sich das Carcinom der Portio vaginalis, so nimmt die überziehende Schleimhaut hier oft einen deutlich blauen Farbenton an und zeigt durchscheinende gelbe Punkte, den zerfallenen Krebsnestern entsprechend; oft sieht sie aber hochroth aus, verliert ihren Glanz und lässt sich in ihren oberflächlichen Schichten leicht abstreifen. Wenn sich das Carcinom noch mehr der Schleimhaut nähert, so zerfällt sie, der Krebs tritt frei zu Tage und zeigt dann ähnliche Bilder wie der primäre Portiokrebs. Bei diesen infiltrirenden Carcinomen muss man sehr häufig eine Probeexcision machen zum Zweck der mikroskopischen Untersuchung. Der vollständig geschlossene Muttermund ist zur Erkennung des Cervixcarcinoms ein grosses Hinderniss, namentlich wenn es sich um Formen handelt, welche ohne wesentliche Infiltration des Collum nach dem Cervicalkanal ulceriren, vor allem beim internen Cervixcarcinom. Diese Fälle stehen diagnostisch auf derselben Stufe wie das Corpuscarcinom; entweder bemüht man sich, durch Dilatation des Os externum einen Zugang für den Finger zu verschaffen oder, was empfehlenswerther ist, man holt mit der Curette Gewebsstücke zur mikroskopischen Untersuchung heraus. Da die klinische Abgrenzung dieser Fälle gegen Corpuscarcinom unmöglich ist, so

thut man gut, das ganze Corpus immer zugleich mit auszukratzen und umgekehrt beim Verdacht auf Corpuscarcinom den oberen Theil des Cervix mit zu untersuchen. Ich erinnere mich mit Bestimmtheit, zwei Fälle gesehen zu haben, wo immer nur das Corpus ausgekratzt wurde und immer nur benigne Veränderungen seiner Schleimhaut mikroskopisch nachgewiesen wurden, während sich das Carcinom im oberen Theil des Cervix ungestört entwickelte.

Differentialdiagnose. Zu Verwechselungen mit anderen Zuständen geben vor allen Dingen die infiltrirenden Carcinome Anlass; einmal sind es metritische Veränderungen und folliculäre Hypertrophien, welche sich vom Cervixkrebs in ähnlicher Weise wie vom Portiokrebs unterscheiden (s. pag. 220) oder interstitielle Myome, welche in der Wand des Cervix sitzen; letztere machen ebenfalls partielle Verdickungen desselben, sind aber rundlicher, schärfer begrenzt und von weichem Gewebe umgeben, während das Carcinom wegen seiner Ausläufer und entzündlichen Reaction diffuser in die Nachbarschaft übergeht. In zweifelhaften Fällen giebt das Mikroskop Aufschluss; jede Ulceration klärt den Befund. Zerfallene Schleimhautcarcinome können beim Fehlen stärkerer Infiltration ähnliche Palpationsbefunde geben wie beim chronischen Cervicalkatarrh älterer Frauen. Auch hier fühlt man die Schleimhaut rauh, uneben, höckerig durch die Drüseneinsenkungen und Verdickungen der dazwischen liegenden Gewebspartien; meistens ist die Oberfläche aber doch nicht so fetzig wie beim Carcinom und zeigt im Speculum den Glanz der Schleimhaut. Die Curette, welche in den Cervicalkanal eingeführt wird, um die Bröckeligkeit des Gewebes zu prüfen, nimmt von diesem Gewebe keine Theile fort; auch hier muss das Mikroskop oft das letzte Wort sprechen.

Diagnose des Corpuskrebses.

Für die **Diagnose des Corpuskrebses** haben die klinischen Symptome ebenfalls nur eine sehr untergeordnete Bedeutung, Da er in überwiegender Zahl in höherem Alter, oft erst jenseits des Klimacteriums auftritt, so bilden unregelmässige Blutungen dieser Zeit, ebenso der serös sanguinolente Ausfluss in frischen, der fötide in späteren Stadien einen Hinweis auf mögliche Krebsentwickelung und fordern zur genaueren Untersuchung auf; auch die intermittirenden, krampfhaften Uteruskoliken sind bei älteren Frauen ein verdächtiges Symptom. Zunächst muss man betonen, dass ein charakteristischer, bimanueller Palpationsbefund beim Corpuskrebs nicht existirt. In frühen Stadien kann der Uterus vollständig normal sein, in vorgeschrittenen wohl dicker, grösser, gespannter, oft auch deutlich höckerig, aber doch nicht wesentlich anders als ein myomatöser oder metritischer; selbst wenn das Carcinom an der Aussenfläche in Gestalt von Buckeln zum Vorschein kommt ist der Befund von subserösen Myomen durch das Gefühl nicht sicher zu unterscheiden. Eine Diagnose des Corpuskrebses ist nur möglich durch die Untersuchung der Höhle. Wir beginnen dieselbe stets mit der Uterussonde; dieselbe weist an umschriebenen Stellen oder auf der ganzen Innenfläche Rauhigkeiten nach, welche von den bei Deciduaretention und fungöser Endometritis sich bildenden Unebenheiten zuweilen dadurch sich unterscheiden, dass sie sehr hart, sehr höckerig sind

Sonde.

und das Gefühl erzeugen, als wenn man über Hervorragungen in Vertiefungen gleitet; gelegentlich hat man auch wohl das Gefühl, als ob man mit dem Sondenknopf in das Gewebe eindringt. Dieser Befund ist allerdings niemals ein Beweis für ein Carcinom, sondern soll nur dazu auffordern, andere Methoden zur Diagnose heranzuziehen, während ein Carcinom nahezu sicher auszuschliessen ist, wenn man das ganze Endometrium mit Bestimmtheit als glatt erkannt hat. Sind also Rauhigkeiten nachgewiesen, so folgt die mikroskopische Diagnose; es ist nichts dagegen einzuwenden, wenn man bei sehr verdächtigen Symptomen das Mikroskop zu Rathe zieht, auch wenn die Sonde keine Rauhigkeiten ergeben hat. Das Mikroskop ist in der Diagnose des Corpuscarcinoms das souveräne Mittel. Nur in den Fällen, wo aus dem offenen Cervix zweifellose carcinomatöse Massen hervorgewachsen sind oder wo bei spontan geöffnetem Cervix der eingeführte Finger zweifellose Befunde erhebt, kann man auf die Anwendung des Mikroskops verzichten. Das Material zur Untersuchung verschafft man sich durch die Probeauskratzung. Dieselbe darf niemals in der Weise ausgeführt werden, dass man sich nur von Stellen, wo man die carcinomatösen Erkrankungen vermuthet oder wo man mit der Sonde Rauhigkeiten gefühlt hat, Gewebstheile verschafft, sondern man soll principiell den ganzen Uterus auskratzen (vordere Wand, hintere Wand, rechte Kante, linke Kante, Fundus, Tubenecken und schliesslich auch den oberen Theil des Cervix). Nur auf diese Weise kann man sicher sein, umschriebene Carcinomherde nicht zu übersehen. Wie bei jeder zu therapeutischen Zwecken vorzunehmenden Auskratzung ist auch hier Anwendung der Narkose und vorherige Dilatation des Cervicalkanals nothwendig; die während der Ausschabung aus dem Cervix sich entleerenden Gewebsbröckel müssen sorgfältig aufgefangen und sämmtlich zur Untersuchung gebracht werden. Fehldiagnosen bei dieser Technik können nur durch Unkenntniss oder Unsicherheit in der Deutung des histiologischen Befundes entstehen. Mikroskop.

Die Austastung der Uterushöhle wird in entwickelten Fällen einen sicheren Palpationsbefund geben. Man findet circumscripte oder diffuse, knollige Verdickungen in der Uteruswand oder den harten, infiltrirten Rand und Grund eines carcinomatösen Geschwürs oder zottige, papilläre Wucherungen, welche die Höhle ausfüllen, oder Tumoren von rauher Oberfläche und bröckelnder Consistenz. Kleine und weiche, polypöse Carcinome sind schwer zu erkennen und ganz beginnende Schleimhautcarcinome können dem Finger gänzlich entgehen. In allen Fällen, wo der Cervix sich spontan geöffnet hat, nimmt man die Austastung der Uterushöhle vor, muss aber beim geringsten Zweifel oder gar negativem Befund die Probeauskratzung und mikroskopische Diagnose folgen lassen. Wenn der Cervix aber geschlossen ist, so stützt man sich zunächst auf das Resultat der Probeauskratzung und nur dann, wenn die histiologische Diagnose nicht sicher ist, lässt man die Dilatation und Austastung folgen. Eine Abgrenzung beider Methoden fällt immer zu Ungunsten der letzteren aus, einmal weil diese gefährlicher ist als die Auskratzung und weil der Austastung.

Palpationsbefund viel häufiger zu diagnostischen Irrthümern Veranlassung giebt als eine mikroskopische Untersuchung von kundiger Hand (s. pag. 27 und ff.).

Die Differentialdiagnose beim Corpuscarcinom bewegt sich fast ausschliesslich auf histiologischem Gebiet. Nur bei Verwerthung des internen Palpationsbefundes ist daran zu erinnern, dass Schleimhautsarkome, zerfallende Myome, Schleimpolypen, Abortreste zuweilen ähnliche Befunde bieten können; ihnen allen gegenüber zeichnet sich das Corpuscarcinom aber durch die Combination von Neubildung und Zerfall aus. Wird der Finger durch einen ungenügend erweiterten Cervix umschnürt, so kann er wohl das Gefühl für die feineren Unterschiede obiger Tumoren verlieren.

Die **Diagnose des Ausgangspunktes** eines Uteruskrebses hat diagnostisches und therapeutisches Interesse. So lange der Grundsatz, bei jedem Uteruscarcinom, gleichviel von welchem Punkte es ausgeht, den ganzen Uterus zu exstirpiren, nicht allgemein angenommen ist, ist es nothwendig, den Ausgangspunkt zu bestimmen. Vor allem ist die Unterscheidung zwischen Cervix- und Portiocarcinom wichtig. Die Differenzirung beider ist nur bei beginnenden Formen durchzuführen und auch da nur in charakteristischen Fällen. Leicht zu beurtheilen sind die auf der Aussenfläche der Portio vaginalis entstehenden Blumenkohlgewächse, die flachen Ulcerationen und die hinter dem geschlossenen Muttermund sich entwickelnden Cervixcarcinome; schwerer dagegen die vielfachen Uebergänge bei den carcinomatösen Höhlen, welche sich nach der Aussenfläche der Portio vaginalis geöffnet haben. Ein sicheres Zeichen für das Portiocarcinom ist zunächst das allerdings nicht immer vorhandene Freibleiben des Cervicalkanals, desgleichen die Oberflächlichkeit des Processes. Durch die Palpation des supravaginalen Cervix von Mastdarm und Bauchdecken aus lässt sich meistens erkennen, ob die Infiltration nur oberflächlich in der Portio sitzt, während der Cervix selbst schlank und dünn ist, oder ob derselbe bis zum Os internum und darüber hinaus Sitz einer Infiltration ist. Je tiefer die Ulcerationshöhle in den Cervix hinein geht und je näher die Infiltration an den inneren Muttermund heranreicht, um so sicherer haben wir ein Cervixcarcinom vor uns. Am ähnlichsten werden die Portiocarcinome jenen Cervixkrebsen, welche die Schleimhaut der Portio eben von hinten durchbrochen haben und dadurch flache Geschwüre vortäuschen; letztere haben aber meistens einen sehr scharfen Rand und zeigen eine präcise Begrenzung der gesunden Schleimhaut gegen das Ulcus, während Portiocarcinome meistens langsame Uebergänge beider ineinander zeigen; auf die Ausbreitung der Infiltratration im Cervix muss man auch in diesen Fällen besonders achten. Die Diagnose des Ausgangspunktes wird übrigens dadurch häufig erschwert, dass die Carcinome vom Uebergangsepithel ausgehen und combinirte Erscheinungsformen annehmen.

Diagnose der Ausbreitung des Uteruskrebses.

Diagnose der Ausbreitung des Uteruskrebses. Wenn die Diagnose auf Carcinom feststeht, so erwächst für den Arzt die weitere, nicht minder verantwortliche Aufgabe, die Ausbreitung des Krebses in den Genitalien, ihrer

Umgebung und in den entfernteren Organen nachzuweisen; denn von ihr hängt die Entfernung des Uteruskrebses ab. Jede falsche Beurtheilung zieht in einem Falle vielleicht den Verlust eines Menschenlebens nach sich oder verhängt im anderen Falle eine nutzlose und gefährliche Operation über die Kranke. Die Frage der Operabilität gipfelt in dem Punkte, ob der Krebs noch auf den Uterus beschränkt ist oder ob er sich schon ausserhalb desselben verbreitet hat.

Die Verbreitung des Krebses im Uterus selbst hat eine praktische Bedeutung nur für diejenigen, welche bei gewissen Formen des Portiokrebses nur den Cervix exstirpiren. Andererseits muss man es doch in jedem Fall wenigstens für wünschenswerth erachten, die Grenzen des Krebses im Uterus ungefähr zu erkennen. Bei Portiokrebsen beruht diese Untersuchung auf der Feststellung der Grenze zwischen infiltrirtem und normalem Gewebe durch bimanuelle Palpation des supravaginalen Cervixabschnittes. Bei Cervixkrebsen kann man in derselben Weise nicht selten die Grenze der Carcinome gegen den gesunden Uterus durch die Palpation abgrenzen, während man eine Ausbreitung auf der Schleimhaut nur mit dem Finger oder der Sonde an dem Aufhören der Rauhigkeit erkennen kann. Metastasen auf der Schleimhaut kann man ebenfalls zuweilen mit Sonde erkennen, während sie im Gewebe des Uterus kaum nachzuweisen sind.

Von viel grösserer Bedeutung ist die Ausbreitung des Krebses ausserhalb des Uterus; wir unterscheiden die locale Ausbreitung, die Ausbreitung auf die Drüsen und die Ausbreitung auf die inneren Organe in Gestalt von Metastasen. Die locale Ausbreitung des Krebses kann stattfinden in der Richtung auf Vagina, Parametrium, Blase und Mastdarm.

Die Erkrankung der Vagina ist durch die Palpation leicht zu erkennen. Vagina.
Von der Portio vaginalis ausgehend fühlt man das Scheidengewölbe infiltrirt oder oberflächlich rauh und höckerig, meist in deutlicher Grenze gegen den gesunden, glatten Theil der Wand; flache Ulcerationen erkennt man besser durch die Inspection. Bei der submucösen Ausbreitung des Krebses fühlt man deutlich den kranken Theil der Vagina mit in die Infiltration und den Zerfall hineingezogen, während er nach unten mit einem knorpelharten Ring sich gegen die gesunde Schleimhaut absetzt; die Inspection lässt hier oft im Stich, weil normale Schleimhaut die Infiltration noch zu überziehen pflegt. Metastatische Knoten findet man mit Vorliebe in der hinteren Wand als linsen- bis wallnussgrosse, verschiebliche, harte Knötchen, welche von bläulicher Schleimhaut überzogen zu sein pflegen; gelegentlich treten sie auch am Harnröhrenwulst auf und bilden hier subvaginale Knoten, welche die Urethra umgreifen und spät ulceriren.

Die Untersuchung des Parametrium ist der wichtigste Theil dieser Parametrium.
Diagnose, weil von der Beschaffenheit desselben am häufigsten die Beschränkung der Operationsmöglichkeit abhängt. Da mit Vorliebe die hinteren Abschnitte des Beckenbindegewebes befallen werden, so führt die combinirte Untersuchung

von der Scheide aus nur selten zum Ziel, und nur bei nachgiebiger Scheidenwand und sehr dünnen Bauchdecken kann man ein bestimmtes Urtheil über den Zustand des Parametrium gewinnen. Diese Untersuchung soll principiell vom Mastdarm aus vorgenommen werden; die genaue Abtastung der hoch neben dem Cervix gelegenen Abschnitte des Beckenbindegewebes verlangt meistens ein Eingehen bis über die Kohlrauschsche Falte, und das ist nur mit zwei Fingern möglich. Schon aus diesem Grunde ist die Anwendung der Chloroformnarkose nothwendig, welche man bei dieser wichtigen, über Tod und Leben entscheidenden Frage nicht aus unwichtigen Gründen scheuen soll; nur ein sehr geübter Untersucher vermag unter günstigen Verhältnissen bei ganz beginnenden oder sehr weit vorgeschrittenen Erkrankungen ein sicheres Urtheil

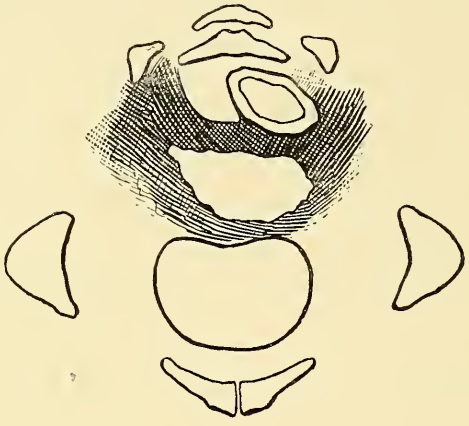

Fig. 116. Weit vorgeschrittenes Carcinom des Cervix und beider Parametrien. P.-B. $^1/_3$.

Cervix und die angrenzenden Abschnitte beider Parametrien bilden eine grosse Höhle, um welche herum das ganze Bindegewebe bis an das Becken heran infiltrirt ist.

auch ohne Narkorse zu gewinnen: bei der breiten Ueberzahl derselben muss unter allen Umständen zur Narkose gegriffen werden. Die Untersuchung besteht darin, dass man zwei Finger tief in den Mastdarm und gleichzeitig den Daumen in die Vagina einführt und das Parametrium von beiden Seiten umgreift, während die andere Hand von aussen her die Untersuchung unterstützt; auf diese Weise kann man die feinsten Veränderungen im Parametrium nachweisen. So lange das Parametrium gesund ist, kann man unmittelbar neben dem Cervix die Finger leicht zusammenbringen und zwischen ihnen das weiche Bindegewebe, die runde Contour des gesunden Cervix und die normalen oder etwas gespannten Douglasfalten fühlen. Hat das Carcinom aber den Cervix schon überschritten, so ist das anliegende Parametrium verdickt und bildet mit dem Cervix zusammen einen harten, unregelmässig begrenzten Knoten; die runde Contour des ersteren ist an dieser Stelle

verschwunden und unregelmässig geworden; dickere Stränge oder festere Gewebszüge ziehen lateralwärts und nach hinten. Bei vorgeschrittenem Carcinom fühlt man, wie die knotigen, fingerdicken Stränge bis an die Beckenwand heranreichen und sich fest mit ihr verbinden. Zuweilen findet man eine gewisse weiche Schwellung des Parametrium, ohne dass man gerade derbe Infiltrationen in demselben nachweisen kann; dieser Zustand stellt oft ein Vorstadium der carcinomatösen Infiltration dar und ist sehr verdächtig. Der Daumen, welcher von der Vagina aus ohne grosse Gewalt in die carcinomatöse Höhle hineingelegt wird, constatirt gleichzeitig, dass der Zerfall weit über die frühere Contour des Cervix in das Parametrium hineinreicht, dass die Ulcerationshöhle also nicht mehr allein dem Cervix angehört (Fig. 116). Am leichtesten sind diejenigen Fälle zu beurtheilen, wo man auf der einen Seite ein gesundes, auf der anderen

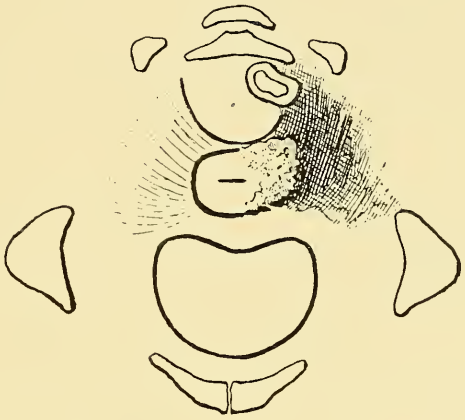

Fig. 117. Carcinom des Cervix und linken Parametrium. P.-B. $^1/_3$.
Das Carcinom ist von der linken Cervixwand ins Bindegewebe eingedrungen und infiltrirt dasselbe bis an die Beckenwand, während die rechte Seite vollständig gesund ist.

ein krankes Parametrium hat, wegen der verschiedenen Contour des Cervix und des Unterschiedes in der Consistenz des Parametrium (Fig. 117). Selten findet man eine Erkrankung des Parametrium nur in Gestalt von einzelnen dicken Strängen, welche vor den Douglasfalten zum Becken ziehen und zuweilen von einzelnen Knötchen unterbrochen werden. In den nicht häufig vorkommenden Fällen von sehr weitgehenden Infiltrationen des Parametrium ohne gleichzeitig nach der Vagina hin stattfindendem Zerfall fühlt man ausgedehnte, knorpelharte Tumoren mit höckeriger Oberfläche, welche den ganzen Raum zwischen Uterus und Beckenwand, namentlich in den hinteren Abschnitten ausfüllen. Schwer ist es zu beurtheilen, ob das Carcinom nach vorne gegen die Blase den Cervix überschritten und in das Parametrium anterius eingebrochen ist; man kann es wohl vermuthen, wenn die vordere Wand zerstört und bei gleichzeitiger Untersuchung von der Blase mit dem Katheter und vom Cervix mit dem Finger die

erhaltene Schicht sehr dünn erscheint, aber ein sicheres Urtheil gewinnt man meist erst bei der Operation.

Ein weit unsichereres Zeichen für die Erkrankung der Parametrien ist die Fixation des Uterus, der Verlust seiner normalen Beweglichkeit. Allerdings ist der Uterus bei absolut gesundem Parametrium vollständig beweglich und lässt sich leicht bis an die Vulva ziehen, aber auch wenn das dem Cervix anliegende Parametrium schon vom Carcinom ergriffen, der laterale Theil aber noch frei ist, behält der Uterus fast seine normale Beweglichkeit; erst wenn die Infiltration bis ans Becken reicht, wird er fixirt; aber selbst dann sind Irrthümer über den Grad der Beweglichkeit häufig. Dazu kommt, dass die ausserordentlich häufigen entzündlichen Affectionen den Uterus in derselben Weise fixiren. Die Prüfung der Beweglichkeit giebt uns einen brauchbaren Maassstab über technische Schwierigkeiten, welche man bei der Operation zu erwarten hat, für die Diagnose der Ausbreitung des Krebses ins Parametrium ist sie werthlos. Man prüft die Beweglichkeit des Uterus, indem man eine Kugelzange in den gesunden Theil der Portio vaginalis einsetzt und, während man von Mastdarm und Bauchdecken am besten in Narkose untersucht, von einer anderen Person daran ziehen lässt.

Die Diagnose einer carcinomatösen Erkrankung im Parametrium unterliegt zuweilen grossen Schwierigkeiten. Ich erwähne vor allem folgende: Wenn der Cervix durch ein infiltrirendes Carcinom einer Wand nach einer Seite hin gegen das Parametrium stark aufgebläht ist, so entsteht ein ähnlicher Palpationsbefund, als wenn das Carcinom an dieser Stelle den Cervix schon durchbrochen und die ringförmig ihn umgebenden Theile des Parametrium ergriffen hat. Die Contour muss hier entscheiden; je runder sie ist, um so eher kann man annehmen, dass das Carcinom noch im Cervix steckt; ist sie aber unregelmässig gegen das Parametrium begrenzt und ziehen fibröse Stränge bis an die Beckenwand, so ist mit grösster Wahrscheinlichkeit das Parametrium erkrankt. Subseröse Myome im peripheren Theil des Cervix und benachbartem Parametrium können ähnliche Befunde erzeugen, als wenn das Carcinom an dieser Stelle ins Beckenbindegewebe eingebrochen ist. In der Narkose wird man meistens unschwer die runde Contour des Myoms von der diffusen Begrenzung des Carcinoms unterscheiden; in einem Fall machte mir die Differentialdiagnose grosse Schwierigkeiten, weil das Myom von Exsudatsträngen umgeben war. Erkrankungen der Adnexe täuschen sehr häufig carcinomatöse Infiltrationen des Parametrium vor, namentlich wenn die verdickte Tube oder das Ovarium hinten in den Douglas gesunken, mit Exsudaten umgeben und mit dem Peritoneum in der Nähe der Douglasfalten verklebt ist. Meistens ist die Consistenz dieser Tumoren nicht so knorpelhart wie die der carcinomatösen Bindegewebsinfiltrate, und cystische Tumoren gar kann man unbedenklich den Adnexen zurechnen. Die Carcinominfiltrate liegen unmittelbar dem Vaginalgewölbe auf und finden sich dicht neben dem Cervix im horizontalen Parametrium, während Adnextumoren meistens etwas

höher zu tasten sind, nicht mit der Seitenfläche des Cervix verklebt sind und unter sich noch weiches Bindegewebe haben, sofern dasselbe nicht an der Entzündung betheiligt ist. Zuweilen kann man solche Adnextumoren aus ihren Adhäsionen lösen und dann besser vom Uterus abgrenzen und die verdickte Tube bis zum Uterushorn verfolgen. Die grössten Schwierigkeiten entstehen, wenn man zu beurtheilen hat, ob eine Verdickung im Parametrium carcinomatöser oder entzündlicher Natur ist. Ausgedehnte Infiltrationen oder Tumoren im Beckenbindegewebe sind meistens entzündlicher Natur, namentlich wenn sie sich sehr breit dem Becken anlagern oder in Abschnitten sich entwickeln, wo das Carcinom gewöhnlich nicht hinkommt, d. i. das Septum rectovaginale und die vorderen und seitlichen Abschnitte neben der Blase. Die Consistenz der entzündlichen Tumoren ist nicht knorpelhart, sondern in frischen Stadien weich, bei älteren Processen fibrös und unnachgiebig; ihre Gestalt ist meist flach, während Carcinome rundlich und höckerig sind. Schwer zu beurtheilen sind die Stränge, welche infiltrirte Lymphgefässe carcinomatöser oder auch entzündlicher Natur, häufig beides miteinander, darstellen. Den sichersten Anhaltspunkt für die Beurtheilung einer Bindegewebsinfiltration gewinnt man aus der Continuität des Processes mit dem Carcinomherd am Collum; liegen nämlich die Infiltrationen auf der Seite, wo das Carcinom auch local in der Vagina am weitesten fortgeschritten ist, oder kann man durch bimanuelle Tastung den directen Zusammenhang des carcinomatösen Cervix mit der Bindegewebsverdickung nachweisen oder, worauf ich am meisten Werth legen möchte, dringen die Finger von der Ulcerationshöhle aus in die Bindegewebsverdickungen hinein, so ist ihre carcinomatöse Natur entschieden.

Der Uebergang auf die Blase ist leicht zu erkennen, wenn das Septum vesico-vaginale oder -cervicale durchbrochen und eine Fistel entstanden ist oder wenn schwerer Blasenkatarrh, blutiger Urin oder starke Reizerscheinungen von seiten der Blase bei weit vorgeschrittenen Carcinomen auftreten. Von weit grösserer Bedeutung ist aber eine möglichst frühe Diagnose der Blasenerkrankung, um die Beschränkung der Operabilität von dieser Seite her zu erkennen oder um ev. die operative Technik zu modificiren; natürlich kommen nur solche Fälle in Betracht, wo vorwiegend die vordere Wand des Cervix befallen ist. Das einzige Mittel zur Beurtheilung dieses Zustandes ist das Cystoskop. Mit demselben ist man im Stande, Veränderungen in der Blasenwand zu erkennen, welche meines Erachtens ein sicheres Zeichen sind, dass das Carcinom sich von aussen derselben nähert. Nach meinen Untersuchungen in einer grossen Zahl von Carcinomen geht die Erkrankung der Blasenwand in folgender Weise vor sich: Ueber der Stelle, wo sich das Carcinom von aussen der Blase nähert, d. i. meistens der Blasenboden links oder rechts neben dem Trigonum Lieutaudii, schwillt die Schleimhaut an und legt sich in dicke, meist parallele Falten, welche allmählich höher werden und grosse Thäler zwischen sich lassen. Dann wird die Mucosa ödematös, blasig, das Epithel hebt sich ab, und es entstehen Bilder, ähnlich dem bullösen Oedem; bei diesen

Blase.

hochgradigen Veränderungen kann noch jede Spur von Cystitis fehlen. Erst viel später sieht man in der Schleimhaut kleine linsengrosse Knötchen oder flache Hervorragungen auftreten, welche als Carcinom leicht an ihrem markigen Aussehen und an ihrem eigenartigen Glanz zu erkennen sind; über die Oberfläche derselben sieht man auch Gefässe verlaufen. Tritt dann Ulceration hinzu, so wird die Oberfläche dieser Knoten rauh und ist mit weissen, mehr oder weniger fest adhärirenden Gewebsfetzen besetzt; dabei findet man meist schon ausgedehnte Cystitis. Im ganzen treten diese Veränderungen in der Blase sehr spät auf, wenn das Carcinom local inzwischen schon sehr grosse Zerstörungen angerichtet hat; bei sicher inoperablen Fällen habe ich häufig eine gesunde Blase gefunden. Mein Urtheil über diese Zustände möchte ich dahin zusammenfassen, dass schon die ersten Veränderungen, d. i. die starke Faltung der Blasenschleimhaut, für Erkrankung des Septum vesico-vaginale spricht.

Mastdarm. Die Diagnose der Mastdarmerkrankung bei Uteruscarcinom ist meistens leicht und wird stets gestellt werden, wenn man alle Fälle principiell vom Mastdarm aus untersucht. Da die Infection des Rectum continuirlich von aussen her erfolgt, so wird das Mastdarmrohr, so lange es noch frei ist, seine volle Beweglichkeit behalten; sobald die äusseren Schichten der Wand ergriffen sind, wird die Schleimhaut bald unverschieblich, bis dann schliesslich in der Mucosa selbst Knötchen sich bilden, welche durch Zerfall zu Abgang von Blut und jauchiger Flüssigkeit führen.

Drüsen. Die Ausbreitung des Uteruskrebses auf die Drüsen spielt in der Beurtheilung der Operabilität eine geringere Rolle, weil sie meistens erst dann eintritt, wenn das Carcinom auch schon local den Uterus überschritten hat und ins Parametrium eingedrungen ist; immerhin gehört zur vollständigen Untersuchung auch der Nachweis einer Drüsenerkrankung. Am wichtigsten ist die Untersuchung der Beckendrüsen. Die Palpation der Gl. iliacae ist in ausreichender Weise nur möglich, wenn man in tiefer Narkose zwei Finger hoch ins Rectum einführt und gegen die Articulatio sacro-iliaca empordrängt und die Bauchdecken gleichzeitig von aussen nach dieser Stelle hin stark eindrückt. Fühlt man die Drüsen deutlich, so sind sie stets vergrössert; meistens erscheinen sie als wallnussgrosse Tumoren, einzeln oder im Paket, sehr hart und wenig verschieblich, gewöhnlich auf der Seite, wo das Carcinom ins Parametrium eingebrochen ist. Verwechselungen mit Eierstöcken sind zu vermeiden, weil dieselben weicher sind, median liegen und selbst bei Adhäsionen verschieblicher sind. Recht selten findet man parametrane Lymphdrüsen zwischen Uterus und Beckenwand, welche als verschiebliche linsen- bis erbsengrosse Knötchen von harter Consistenz erscheinen; ihre Beurtheilung ist immer eine viel unsicherere. Die Untersuchung der Gl. inguinales ist einfach; man findet deutlich vergrösserte, harte Drüsen, welche anfangs beweglich sind, in späteren Stadien adhärent werden und durch die Infection der Nachbarschaft grössere Tumoren erzeugen, welche durch centralen Zerfall eine weiche Consistenz annehmen; über ihnen ist die Haut adhärent und geröthet, bis sie schliesslich spontan

perforiren. Verwechselungen mit den an dieser Stelle so häufig auftretenden entzündlichen Drüsenschwellungen kommen vor; die Härte und verhältnissmässig lange bestehende Verschieblichkeit spricht für Carcinom. Die Gl. lumbales werden wohl nur bei leeren Därmen und dünnen, fettarmen Bauchdecken als unverschiebliche, harte Knoten auf der Wirbelsäule zu tasten sein; mir selbst ist es niemals gelungen.

Die Untersuchung auf Metastasen ist beim Uteruskrebs bedeutungslos, weil sie meistens erst dann auftreten, wenn der Krebs den Uterus überschritten hat; sie sind in ihren ersten Anfängen nicht zu diagnosticiren und nur aus gewissen Symptomen, z. B. Bluthusten und Bluterbrechen, zu vermuthen; werden sie grösser, so lassen sie sich zuweilen mit den Untersuchungsmethoden der inneren Medicin nachweisen. Grössere Bedeutung haben metastatische Erkrankungen des Eierstocks, weil sie sich unschwer operativ entfernen lassen; man findet dann, am häufigsten beim Corpuscarcinom, Ovarialtumoren mit den klinischen Zeichen der Malignität. Innere Organe.

Diagnose der Recidive. Die Diagnose der Recidive gewinnt bei der immer ausgedehnteren operativen Behandlung des Uteruskrebses auch für den praktischen Arzt eine grosse Bedeutung; wir können deshalb auf die Besprechung derselben nicht verzichten.

Unter Recidiv im engeren Sinne versteht man das Wiedererscheinen des Krebses an einer Stelle, wo er vor der Operation nicht nachweisbar war; im weiteren Sinne rechnet man aber auch Fälle dazu, wo bei der Operation sicher Krebsmassen zurückgeblieben sind, wo es sich also nur um ein Weiterwachsen dieser Massen handelt. Dem gewöhnlichen Sprachgebrauch folgend, fasse ich Recidiv hier im weiteren Sinne auf. Definition.

Die Recidive treten auf als locale Recidive, wenn der Krebs an dem primär befallenen Ort oder im Bereich der ganzen bei der Operation gesetzten Wunde wieder erscheint, als Lymphdrüsenrecidiv, wenn der Krebs in den Lymphdrüsen an irgend einer Stelle des ganzen Körpers erscheint, als metastatisches Recidiv, wenn die Geschwulst, auf dem Wege der Blutbahn sich verbreitend, in inneren Organen auftritt, und zwar beim Uteruskrebs am häufigsten in Leber, Lungen, Nieren, Magen, Knochen, Eierstock, Peritoneum. Eintheilung.

Als Hinweis auf eine bestehende carcinomatöse Erkrankung haben die früher geschilderten Krebssymptome bei der Diagnose des Recidivs eine noch grössere Bedeutung, weil nach Fortfall des Uterus die gesunde Vagina allein sehr selten zu Blutungen und Ausfluss Anlass giebt. Diese beiden Klagen sind nach einer Carcinomoperation sehr ominös, und ihnen gesellen sich noch als ein weiteres, äusserst suspectes Symptom hinzu die rheumatoiden, ischiasähnlichen Schmerzen in einem Bein oder in der Hüfte, welche vor allem bei tief im Beckenbindegewebe sitzenden Recidiven auftreten; ein hochgradiges Oedem einer unteren Extremität, schwere Kachexie, ohne dass Blutung oder Ausfluss besteht, erregen den Verdacht auf ein metastatisches Recidiv. Alle diese Symptome Diagnose.

bilden einen werthvollen Hinweis auf eine vorhandene Erkrankung, deren Diagnose natürlich nur durch die Untersuchung möglich ist.

Locale Recidive.

Locale Recidive findet man am seltensten oberflächlich in der Scheidenschleimhaut; sie erzeugen dann warzenförmige oder flache Infiltrationen mit höckeriger, bröckelnder Oberfläche, ähnlich dem Portiocarcinom, mit scharfer Abgrenzung gegen die gesunde Schleimhaut. Granulationsknöpfe in der Narbe oder die in die Ecken eingenähten Tuben mit ectropionirter, leicht blutender Schleimhaut erregen den Verdacht auf ein Recidiv, fühlen sich aber meist weicher an; häufig muss hier das Mikroskop befragt werden. Eine seltene Art von Recidiv sah ich einige Male auftreten nach Exstirpation von Portiocarcinom mit Uebergang auf das Scheidengewölbe: Dem eigentlichen Recidiv ging in

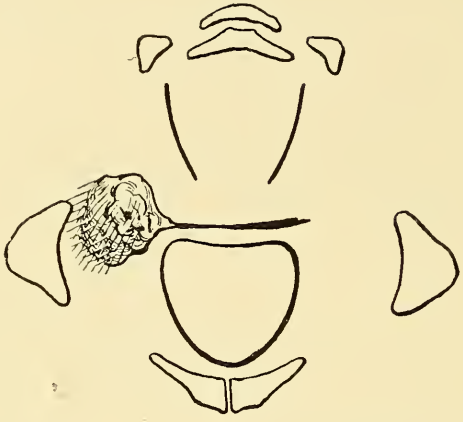

Fig. 118. Locales Recidiv im rechten Parametrium nach Totalexstirpation des Uterus. P.-B. $^1/_3$.

Das Recidiv ist aus einem kleinen in der Nähe des rechten Narbenwinkels zurückgelassenen Keim hervorgegangen.

diesen Fällen eine diffuse Verdickung der Schleimhaut mit papillärem, sammetartigem Aussehen voraus; der befallene Theil sah wie geschunden aus und zeigte einen allmählichen Uebergang in die gesunde Schleimhaut; diesem durch das Mikroskop noch als gutartige Epithelverdickung gekennzeichnete Stadium folgte jedesmal binnen kurzem die carcinomatöse Erkrankung der befallenen Theile. Häufiger entwickelt sich das Recidiv im subvaginalen Gewebe und erzeugt dann zunächst noch von Schleimhaut überzogene, in das Vaginallumen prominirende, rundliche Knoten von knorpelharter Consistenz und grosser Verschieblichkeit; diese Knoten brechen sehr früh nach der Vagina auf und erzeugen charakteristische carcinomatöse Höhlen mit infiltrirtem Rand.

Entsteht das Recidiv in den tieferen Partieen des Beckenbindegewebes — bevorzugt ist das Parametrium anterius und die Basis der Ligg. lata —, so entstehen Knoten, welche dem Vaginalschlauch etwas

ferner liegen. Man fühlt dieselben meistens schon von der Vagina aus als circumscripte Tumoren mit knorpelharter Consistenz und häufig unverschieblicher Verbindung mit der Beckenwand (Fig. 118); aber trotzdem unterlasse man

Fig. 119. Recidiv im rechten Parametrium nach supravaginaler Amputation des Cervix (Impfrecidiv). P.-B. $^1/_3$.

niemals bei Verdacht auf Recidiv vom Mastdarm aus zu untersuchen, weil man die unmittelbar an der Beckenwand sich entwickelnden flachen Recidive nur

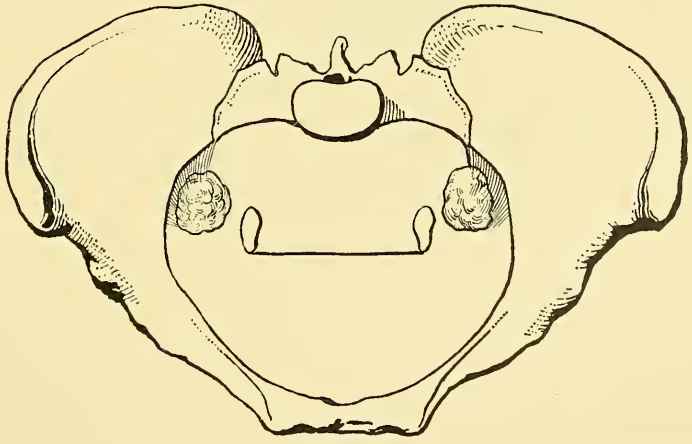

Fig. 120. Drüsenrecidiv nach Totalexstirpation des Uterus. P.-B. $^1/_3$.
An der Beckenwand jederseits Drüsenpakete, nach innen davon die beiden Ovarien.

von hier aus erkennen kann. Zuweilen findet man weitgehende Infiltrationen des ganzen Beckenbindegewebes, meistens Impfrecidive; diese häufig in ausgedehnteren Abschnitten des Parametrium sich entwickelnden Carcinominfiltrationen (Fig. 119) sind zuweilen schwer von parametrischen Exsudaten

zu unterscheiden, da sie ganz die Form und den Sitz derselben haben können; sie haben aber eine knorpelharte Consistenz, während die Exsudate fibrös und unnachgiebig sind; sie sind zuweilen höckerig, machen früh Schenkelthrombosen, starke Schmerzen und frühe Kachexie; das zunehmende Wachsthum sichert oft erst die Diagnose auf Recidiv. Circumscripte Recidive im Parametrium können leicht mit entzündlichen Verdickungen in den zurückgelassenen Adnexen verwechselt werden; die letzteren sind aber meist weicher, zum Theil cystisch und lassen zuweilen Tube und Eierstock differenciren.

Drüsenrecidive.

Die Drüsenrecidive treten je nach dem primär befallenen Theil des Uterus in den Gl. iliacae oder lumbales auf und erzeugen hier ähnliche Befunde, wie die bei noch bestehendem Uteruskrebs erkrankten Drüsen; nur durch combinirte Untersuchung per rectum in tiefer Narkose kann man Recidive in den Gl. iliacae diagnosticiren (Fig. 120).

Metastatische Recidive.

Die Diagnose der metastatischen Recidive unterliegt denselben Schwierigkeiten wie der Nachweis der Metastasen überhaupt.

Sarkom des Uterus.

Sarcoma portionis vaginalis.

Das Sarkom entsteht an der Portio vaginalis, am Cervix und im Corpus.

Das Sarkom, welches von der Aussenfläche **der Portio vaginalis** seinen Ausgangspunkt nimmt, ist sehr selten; es tritt in denselben Formen auf wie das Carcinom, am häufigsten als Blumenkohl; seine Abgrenzung als Sarkom ist desshalb nur anatomisch möglich, und selbst da sind die Unterschiede so gering, dass man zweifeln kann, ob man es als gesonderte pathologische Form auffassen soll.

Sarcoma cervicis.

Das **Sarkom des Cervix** entsteht in dem unteren Abschnitt der Schleimhaut desselben und führt zu massenhafter Neubildung von traubenförmigen, einer Blasenmole ähnlichen Massen von ödematöser Consistenz. Dieselben quellen aus dem Cervix heraus, wachsen in die Vagina hinein und erzeugen dadurch oft den Befund, als ob sie von der Portio vaginalis ausgingen; in späteren Stadien greifen sie auf das Corpus und auf die Vagina über und inficiren Cervixgewebe und Parametrium. Die Diagnose dieses Sarkoms ist leicht aus seiner traubenförmigen Gestalt und ödematösen Consistenz zu stellen. Von einer Blasenmole, mit der dies Sarkom zweifellos am meisten Aehnlichkeit hat, ist es dadurch zu unterscheiden, dass man seinen Ausgangspunkt von der Cervixwand nachweist, während jene aus dem Uteruscavum hervorquillt. Carcinome des Cervix haben niemals einen traubenförmigen Bau und ödematöse Consistenz. In frühen Stadien kann man diese Sarkomformen wohl für Schleimpolypen halten; die bröckelnde Consistenz unterscheidet sie aber am besten von diesen; in zweifelhaften Fällen wird das Mikroskop entscheiden. Das traubenförmige Sarkom ist übrigens sehr selten.

Sarkom des Corpus uteri.

Das **Sarkom des Corpus uteri** nimmt seinen Ausgang von der Schleimhaut oder entsteht durch Degeneration eines Myoms.

Das Schleimhautsarkom entsteht circumscript und macht Tumoren, welche das Cavum uteri ausfüllen, bei weiterem Wachsthum beträchtlich ausdehnen und nach Erweiterung des Cervicalkanals in die Vagina hineinwachsen; sie haben eine weiche Consistenz, häufig einen gelappten Bau und in frühen Stadien eine intacte Schleimhautoberfläche; sie zerfallen erst sehr spät durch Ulceration (Fig. 121). Schleimhautsarkom.

Das Myosarkom entsteht durch Degeneration eines submucösen oder interstitiellen Myoms. Myosarkom.

Das Myom gewinnt allmählich die Zeichen der Malignität, d. i. schnelles Wachsthum, Metastasenbildung in der Nachbarschaft und Wiederwachsen nach

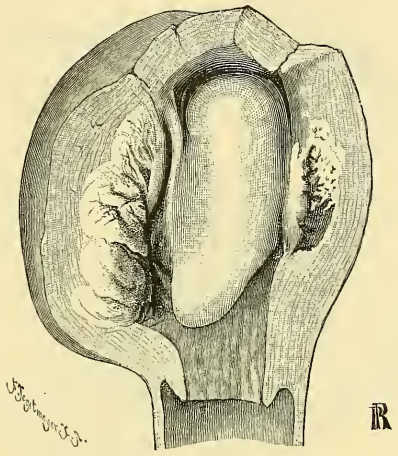

Fig. 121. Schleimhautsarkom des Uteruskörpers (nach einem Präparat der Kgl. Universitäts-Frauenklinik). $^1/_2$.

Das Sarkom durchsetzt einen Theil der Wand und macht polypöse Tumoren in der Uterushöhle.

der Exstirpation (recidivirendes Fibrom); schliesslich entstehen ähnliche Bilder wie beim Schleimhautsarkom (Fig. 122).

Anm. Von der Diagnose der sarkomatös degenerirten subserösen Myome sehe ich an dieser Stelle ab, weil sie sich fast niemals durch bestimmte klinische Zeichen, vielleicht durch Ascites, erkennen lassen, sondern gewöhnlich erst anatomisch diagnosticirt werden.

Als eine besondere Art des Sarkoms sind bis jetzt Tumoren beschrieben worden, welche während der Gravidität oder im Anschluss an dieselbe aus der Decidua hervorgegangen sein sollen und deshalb als Deciduoma malignum bezeichnet sind. Ihre Stellung in der Pathologie ist allerdings noch nicht ganz sichergestellt; durch neuere Untersuchungen ist es aber wahrscheinlich gemacht, dass es sich nicht um eine Neubildung der Decidua, sondern der Chorionzotten handelt und dass das Syncytium den Mutterboden darstellt; damit wären sie den Carcinomen zuzuzählen (Chorio-carcinoma, Syncytioma malignum). Deciduoma malignum (Chorio-carcinom).

Wachsthumsrichtung.

Die Wachsthumsrichtung aller Arten von Sarkomen geht zunächst in das Cavum uteri und erst in vorgeschrittenen Stadien in die Wand hinein; alsdann durchsetzt es die Wand bis an die Serosa, durchbricht sie und erzeugt grosse weiche Tumoren, welche sich schnell in der Abdominalhöhle ausbreiten und die Nachbarschaft inficiren. Eine Ausbreitung auf das Beckenbindegewebe tritt spät ein; Drüsenerkrankungen und Metastasen in den inneren Organen sind selten, am häufigsten noch in der Vagina.

Diagnose.

Diagnose. Aehnlich, wie beim Uteruskrebs, giebt es auch beim Sarkom gewisse Symptome, welche auf Entwickelung desselben hindeuten und eine sorg-

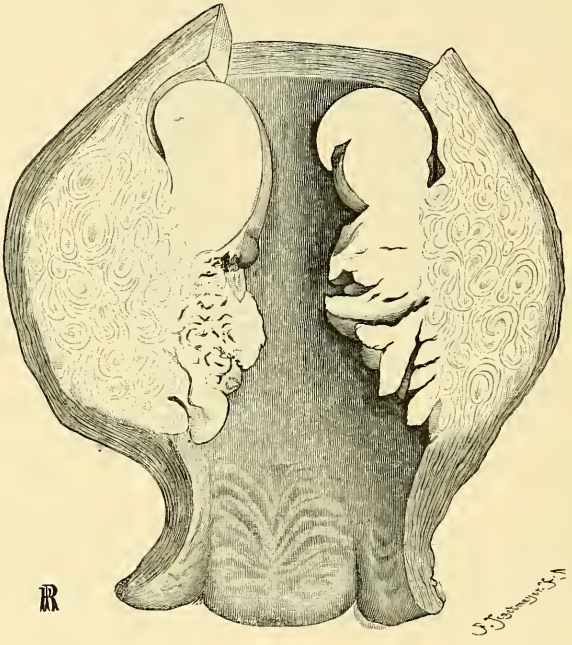

Fig. 122. Myosarkom des Uteruskörpers (nach einem Präparat der Kgl. Universitäts-Frauenklinik). $^1/_2$.

In der Wand ein interstitielles Myom, welches gegen die Uterushöhle sarkomatös degenerirt ist.

fältige Untersuchung verlangen; es sind unregelmässige Blutungen, namentlich im Klimacterium, und andauernde, blutigwässerige Ausscheidungen. Die Diagnose beruht auf denselben Grundsätzen, wie die des Corpuskrebses; der bimanuelle Palpationsbefund kann auch hier bei kleinen Tumoren ein vollständig negativer sein, während man, wenn sie grösser werden, eine gleichmässige Anschwellung des Uterus mit meistens etwas weicher Consistenz findet. Eine sichere Diagnose auf Sarkom ist nur möglich durch mikroskopische Untersuchungen aus dem Uterus entfernter Gewebstheile oder durch Austastung. Die histiologische Diagnose steht auch hier voran, ist aber zweifellos schwieriger als beim Carcinom und wird häufiger

durch die Austastung controllirt werden müssen; wenn der Cervix durchgängig ist, so unterlasse man dieselbe niemals. Findet man im Uterus Tumoren von weicher Consistenz mit unregelmässiger, aber meist glatter Oberfläche, in welche der Finger eindringen kann, so handelt es sich um Sarkome.

Die Diagnose eines Myosarkoms unterliegt viel grösseren Schwierigkeiten und ist, so lange sich die Degeneration nur im Innern der Myome entwickelt, überhaupt nur durch die nachträgliche Untersuchung der exstirpirten Tumoren zu stellen. Als Grundlage für die Diagnose eines Myosarkoms muss immer ein Myom vorhanden sein, dessen schnelles Wachsthum, namentlich im höheren Alter, verbunden mit unregelmässigen Blutungen und wässerigen Ausscheidungen den Verdacht auf Sarkom erweckt. Die Probeauskratzung liefert hier selten brauchbares Material, da die Sarkome noch von gesunder Schleimhaut überzogen sein können. Die Austastung des Uterus giebt auch dann nur einen sicheren Aufschluss, wenn sich ähnliche Befunde erheben lassen, wie vorher beim Schleimhautsarkom beschrieben; womöglich soll man mit dem Finger oder der Heywood-Smithschen Zange Stücke entfernen und mikroskopisch untersuchen. Submucöse Myome, welche nach der Exstirpation recidiviren, erregen immer den Verdacht auf Sarkom und verlangen eine anatomische Untersuchung.

Bei andauernden Blutungen nach Abort, vor allem nach Blasenmole, soll man die mit Curette oder mit den Fingern entfernten Massen, namentlich wenn sie reichlich sind und Eitheilen in ihrem Aussehen nicht entsprechen, stets mikroskopisch untersuchen, um die Anfänge eines Chorio-Carcinoms so früh als möglich zu erkennen.

Die Diagnose auf Operabilität wird beim Sarkom in ähnlicher Weise gestellt wie beim Carcinom. Nur muss man beachten, dass die Sarkome viel schneller und ausgedehnter die Uteruswand durchsetzen und durchbrechen und sich schnell in grösseren Tumoren durch die Bauchhöhle verbreiten. In einem solchen Fall, welchen ich beobachtete, wurde das aus der Uteruswand aussen hervorbrechende weiche Sarkom für einen Ovarialtumor gehalten.

Carcinom der Vagina.

Primäres Vaginalcarcinom.

Das primäre Carcinom der Vagina tritt meistens in flachen Infiltrationen auf, welche einen Theil oder die ganze Wand, am häufigsten die hintere, gleichmässig befallen und früh an der Oberfläche ulceriren. Seltener stellen sie grosse Tumoren dar, welche breit einer Vaginalwand aufliegen, das Lumen der Vagina ausfüllen und beträchtlich ausdehnen; diese Formen zeichnen sich weiter dadurch aus, dass sie spät zerfallen und lange von Schleimhaut überzogen sind. Gelegentlich beobachtet man das Carcinom nur in Gestalt von subvaginalen Infiltrationen, welche ringförmig die ganze Vagina umgeben. Nur in wenigen Fällen habe ich das Carcinom als eine oberflächliche, die ganze Vaginalwand einnehmende Veränderung beobachtet,

welche in warzigen, leicht blutenden Höckern ohne in die Tiefe gehende Infiltrationen besteht; die Abgrenzung gegen die gesunde Schleimhaut fand ich meistens scharf, nur in einem Falle war auch die Schleimhaut des ganzen Vestibulum rauh, höckerig und blutend.

Es handelt sich um ähnliche Bilder, wie ich sie oben pag. 234 nach Uterusexstirpationen als Initialstadium eines vaginalen Recidivs beschrieben habe.

Secundäres Vaginalcarcinom.

Das secundäre Vaginalcarcinom schliesst sich continuirlich an carcinomatöse Erkrankungen der Nachbarorgane an, am häufigsten bei Carcinom des Cervix, seltener der Blase, des Mastdarms oder der Vulva; zuweilen tritt es in Form von Metastasen bei Carcinom des Corpus und Cervix auf, namentlich am Harnröhrenwulst.

Die Ausbreitung des Vaginalcarcinoms in die Tiefe erfolgt durch die dünne Vaginalwand hindurch sehr früh in das umgebende paravaginale Gewebe hinein; es entstehen auf diese Weise flache Verdickungen, welche sich langsam gegen die Beckenwand vorschieben und nach der Vagina hin zerfallen. Blase und Mastdarm werden früher als beim Uteruscarcinom ergriffen. Die Drüsen, welche im Anschluss an das Vaginalcarinom erkranken, sind die Gl. iliacae und bei Carcinomen im unteren Drittel auch die Gl. inguinales.

Diagnose.

Diagnose und Differentialdiagnose. Die Diagnose ist leicht, weil die Veränderungen sich ganz auf der Oberfläche abspielen. Die Infiltration, sei es, dass sie in Gestalt ganz flacher Tumoren auf der Vaginalwand oder in Gestalt von Knoten auftritt, ist an ihrer knorpelartigen Härte leicht zu erkennen; tritt Ulceration hinzu, so ist die Diagnose nicht zu bezweifeln. Schwierigkeiten machen zuweilen die grossen Tumoren, welche noch von Schleimhaut überzogen sind; das livide Aussehen der letzteren, gelbe, durchscheinende Pünktchen, weiche Consistenz sowie gewisse Tendenz zum Bröckeln, welche man wieder am besten durch das vorsichtige Einschieben einer Sonde erkennt, sprechen für Malignität. Häufig aber muss ein Stück des Tumors mikroskopisch untersucht werden.

Differentialdiagnose.

Die Differentialdiagnose gegen grössere folliculäre Hypertrophien und Myome des Cervix beruht auf dem Nachweis einer breiten Verbindung mit der Vaginalwand. Die Gummata vaginae unterscheiden sich von den Carcinomen dadurch, dass der Geschwürsprocess vorherrscht und Infiltrationen entweder ganz fehlen oder diffus das Geschwür umgeben und dabei sich weicher anfühlen. Die Geschwüre selbst zeigen keinen bröckelnden Zerfall, sondern einen schmierigen Belag bei sinuösen Rändern. Fistelbildung und Perforation in Nachbarorgane schliessen sich früh an.

Die Diagnose des primären Vaginalcarcinoms gegenüber dem vom Uterus herunterkommenden beruht darauf, dass bei ersterem die Portio vaginalis selbst frei und nur zuweilen von aussen an der dem Carcinom anliegenden Stelle ulcerirt ist.

Diagnose der Operabilität.

Die Untersuchung auf die Ausbreitung des Vaginalcarcinoms, welche vor allem wieder für die Feststellung der Operabilität unter-

nommen wird, gipfelt ebenso wie beim Uteruscarcinom in der Beschaffenheit der paravaginalen Gewebes, welche am sichersten durch combinirte Untersuchung von Mastdarm und Scheide aus zu erkennen ist. Selbst bei Erkrankungen der vorderen Wand gewährt diese Methode grosse Vortheile, weil die weiche Rectalwand sich besser ausstülpen lässt als die infiltrirte Scheidenwand. Wenn das Parametrium gesund ist, so fühlt man überall in der Nachbarschaft der Vagina weiches Gewebe und kann das Carcinom in ausgiebiger Weise mit der Vaginalwand dislociren; ist das Parametrium aber erkrankt, so fühlt man Verdickungen, welche in unregelmässiger Ausbreitung bis an die Beckenwand ziehen, und erkennt die Verbreitung der Ulceration über die Contour der Vagina hinaus.

Sarkome der Vagina

Sarcoma vaginae.

treten primär, ähnlich den Carcinomen, als flache, ulcerirende Infiltrationen einer Wand auf oder bilden rundliche, von Schleimhaut noch überzogene Tumoren mit relativ spätem Zerfall (Fibro-Sarkome); zuweilen ist auch traubiger Bau mit hydropischer Consistenz beobachtet wie beim Cervixsarkom. Metastasen treten oft sehr früh auf in Gestalt von multiplen, weichen Knoten, namentlich beim Sarkom im Kindesalter.

Die Diagnose der flachen, ulcerirenden Sarkome beruht auf denselben Zeichen wie die des Carcinom, und eine Abgrenzung gegen dasselbe ist klinisch meist nicht möglich. Die circumscripten Tumoren verrathen ihre Malignität durch die bröckelnde Consistenz und ev. durch die Multiplicität.

Carcinom der Vulva.

Das Carcinom der Vulva tritt in zwei ziemlich differenten Formen auf.

Cancroid der Vulva.

1. **Das Cancroid** stellt eine mehr oder weniger prominirende Neubildung dar, an deren Oberfläche meistens spät und langsam ein Zerfall eintritt, anfangs unter Abstossen der Epidermis, dann unter Ausbildung eines flachen, langsam in die Tiefe schreitenden Geschwürs mit harten, aufgeworfenen Rändern und infiltrirtem Grunde. Die Oberfläche zeigt häufig papilläre Wucherungen oder eine hornartige Epithelverdickung, abwechselnd mit Epithelverlusten und nässender Oberfläche. Das Cancroid sitzt am häufigsten an der Innenfläche der grossen und kleinen Labien, an der Clitoris und Fossa navicularis.

Infiltrirendes Carcinom der Vulva.

2. Das **infiltrirende Carcinom** stellt grosse, harte Tumoren dar mit tief greifender, ausgedehnter Infiltration und weit gehendem Zerfall; dadurch entstehen grosse Geschwüre mit höckerigen, infiltrirten Rändern und sehr schmierigem Grund; die Haut in der Umgebung zeigt oft eine livide Verfärbung. Im Gegensatz zu den Cancroiden geht dieses Carcinom viel tiefer und verbindet sich früh mit den Knochen.

Drüsen werden namentlich bei der zweiten Form früh ergriffen; es sind stets die Inguinaldrüsen.

Diagnose. **Die Diagnose** ist in allen Fällen leicht, wo sich oberflächliche oder tief gehende Infiltrationen der Haut mit Zerfall combiniren; schwieriger als Carcinom zu deuten sind die aus dem Niveau der Haut hervorwachsenden warzigen Formen, namentlich wenn noch kein Zerfall eingetreten ist. Allein die Härte des Tumors, namentlich an seiner Basis, zuweilen auch das Auspressen von Cancroidperlen, spricht für den malignen Charakter.

Differentialdiagnose mit **Die Differentialdiagnose** umfasst eine ganze Reihe von Zuständen, welche ebenfalls Tumoren an der Vulva bilden.

Psoriasis vulvae. Die Psoriasis vulvae (Leukoplakie) stellt circumscripte, weissliche, etwas erhabene Schwielen dar, welche an der Innenfläche der grossen und kleinen Labien entstehen. Ausserordentlich häufig entwickeln sich aus ihnen Cancroide, ähnlich den aus der Psoriasis lingualis und buccalis entstehenden Krebsen, und nach Exstirpation solcher Krebse sieht man aus anderen Schwielen neue Cancroide sich entwickeln. Die vielfachen Uebergänge zwischen beiden machen es schwer, zu bestimmen, was noch Psoriasis und was schon Cancroid ist; so bald die Oberfläche anfängt papillär zu werden und die Basis sich zu infiltriren beginnt, ist ein Verdacht auf Carcinom da; das Mikroskop muss oft diesen Zeitpunkt fixiren. Auch auf dem Boden einer Vulvitis pruriginosa kann sich ein Cancroid entwickeln, dessen erste Anfänge gegen die chronische Infiltration der Umgebung ebenfalls schwer abzugrenzen sind.

Condylomata acuminata. Die Condylomata acuminata kommen nicht selten conglobirt vor und stellen namentlich in der Schwangerschaft blumenkohlartige Tumoren dar, welche an der Oberfläche zerfallen und jauchen können; damit gewinnen sie eine Aehnlichkeit mit papillären Cancroiden. Auf Grund der weichen Basis der stark höckerigen Oberfläche ohne tief gehenden Zerfall und der in der Umgebung sich fast regelmässig vorfindenden vereinzelten Papillome ist es möglich, das Cancroid sicher auszuschliessen; in zweifelhaften Fällen entscheidet das Mikroskop.

Lues vulvae. Die Lues vulvae kann in ihren verschiedenen Stadien klinische Bilder erzeugen, welche Carcinome vortäuschen. Am seltensten geben noch die Condylomata lata zu Verwechselungen Anlass; sie stellen flache, wenig infiltrirte Papeln dar mit oberflächlich zerfallendem und sich abstossendem Epithel. Nur ausnahmsweise, wenn sie vereinzelt vorkommen oder durch mechanische Reizung stark infiltrirt oder oberflächlich ulcerirt sind oder zu breiten Plaques confluiren, kann ein Verdacht auf Carcinom entstehen. Der Unterschied zwischen beiden liegt immer in der Infiltration der Basis, welche bei Cancroiden stärker ist und tiefer geht. Zur Sicherung der Diagnose muss man den ganzen Körper auf Lues untersuchen. Der luetische Primäraffect ist schon leichter mit Vulvacarcinom zu verwechseln, weil er solitär vorkommt und eine stark infiltrirte, knorpelhafte, oft scheibenförmige Basis hat. Dagegen ist das Aussehen anders; er hat eine schmutzig dunkelbraunrothe Oberfläche und sehr geringe Epithelabstossung, während die nicht ulcerirenden Carcinome meistens weisslich oder hellroth aussehen; bei Cancroiden ist ausserdem die Infiltration meist härter und der Zerfall frühzeitiger. Die Spätformen der

Lues erzeugen seltener dem Carcinom ähnliche Bilder, weil sie durch ihre ausgedehnten, flachen Geschwürsprocesse ein sehr bezeichnendes Aussehen gewinnen. Die grosssen und kleinen Labien sind diffus oder warzig elephantiastisch verdickt, ebenso der Damm und die angrenzende Haut, welche oft bronzefarben bis schiefergrau aussieht. Am Harnröhrenwulst treten ausgedehnte Ulcerationen hinzu, welche zu Ablösungen desselben und zu narbigen Stricturen der Urethra führen; die kleinen Labien findet man häufig durchlöchert. Das Fehlen jeder tiefer gehenden Infiltration und die Verbindung des chronischen Oedems mit den flachen Geschwüren spricht gegen Carcinom. In gleichzeitig bestehenden Geschwürsprocessen des Mastdarms mit narbiger Strictur wird man eine Bestätigung der Diagnose auf Lues gewinnen. In allen Fällen, wo die Differentialdiagnose zwischen Lues und Carcinom nicht sicher zu stellen ist, untersuche man excidirte Stückchen mikroskopisch oder mache zunächst eine energische, antisyphilitische Kur, die relative Gutartigkeit der Vulvacarcinome erlaubt diesen Zeitverlust von einigen Wochen.

Die Elephantiasis vulvae stellt an den grossen Labien und an der Clitoris auftretende Verdickungen der Haut dar, verbunden mit gleichzeitiger Infiltration und weichen hypertrophischen Veränderungen des Unterhautbindegewebes; die Oberfläche ist meistens papillär oder warzig. Grössere Tumoren sind an diesen Eigenschaften leicht zu erkennen, dagegen können kleine Verdickungen mit stark papillärer Oberfläche (Elephantiasis papillomatosa), namentlich wenn Geschwürsbildung hinzu kommt, einem papillären Cancroid ähnlich werden. Die Diagnose des Carcinoms beruht auch hier wieder auf der knorpelharten Infiltration gegenüber den diffusen Verdickungen der elephantiastischen Haut. Elephantiasis vulvae.

Das Ulcus tuberculosum (Lupus perforans oder exulcerans) ist ein Geschwür, oft mit unterminirten Rändern, erscheint flach und vernarbt häufig von einer Seite her. Der Unterschied gegen carcinomatöse Geschwüre beruht auf dem gelegentlichen Vorhandensein kleiner Knötchen in der Peripherie und dem Grunde und auf dem Fehlen einer starken Infiltration an der Basis. Ulcus tuberculosum.

Cas. 19. An der Innenfläche des linken kleinen Labium sitzt ein Ulcus mit zackigen Rändern und speckigem Grund; die Schleimhaut ist in der Umgebung geröthet, infiltrirt und mit kleinen hirsekorngrossen Substanzverlusten bedeckt. Im Grunde dieses Ulcus beginnt ein Fistelgang, welcher vor der hinteren Commissur an der Vorderfläche des Rectalrohres hinaufführt. Die mikroskopische Untersuchung eines excidirten Stückes ergiebt Riesenzellen und Tuberkelbacillen.

Lupus vulvae (hypertrophicus), welchen ich selbst nie zu sehen Gelegenheit hatte, wird von Winckel beschrieben als aus glatten Tumoren bestehend von circa Erbsen- bis Taubeneigrösse und oft hellrothem Aussehen; ihre Oberfläche ulcerirt. Lupus vulvae.

Das Sarkom der Vulva,

Sarcoma vulvae.

welches sehr selten beobachtet wird, stellt entweder grosse, rundliche Tumoren dar, welche von den Labien, von der Clitoris oder von der Urethralmündung ausgehen und sich durch eine weiche, ödematöse Consistenz auszeichnen, oder sie beginnen in Gestalt von Warzen an den Labien, welche häufig melanotischen Charakter haben.

Die mikroskopische Diagnose der malignen Erkrankungen des Uterus.

Die mikroskopische Diagnose des Carcinoms beruht einzig auf dem Nachweis seiner histiologischen Zusammensetzung.

Anatomische Zusammensetzung des Carcinoms und der klinische Verlauf.

Das Carcinom wird als eine Neubildung mit epithelialen, atypischen Wucherungen und alveolärem Bau geschildert, und zwar mit unaufhaltsam in die Tiefe des Gewebes vordringenden Epithelialsträngen, die das Gewebe an Ort und Stelle und in der Nachbarschaft völlig zerstören, die Metastasen in entfernte Organe senden und schliesslich das Individuum durch Erschöpfung (Krebskachexie) zu Grunde richten. Für die mikroskopische Erkenntniss des Krebses ist das klinische Bild des fortschreitend vernichtenden Verlaufes der Neubildung nicht zu verwerthen: mit der Diagnose eines Carcinoms verbindet sich ja aber die Vorstellung des fortschreitend zerstörenden Verlaufes von vornherein, die Diagnose selbst ist nur aus der anatomischen, histiologisch nachweisbaren Structur zu stellen. Irrthümlicher Weise wird für die Beweiskraft des histiologischen Präparates verlangt, dass dasselbe schon das Eindringen des Carcinoms in die Nachbarschaft, das Ueberschreiten der Grenzen erkennen lässt; es wird als nothwendig vorausgesetzt, dass z. B. bei einem Carcinom der Uterusschleimhaut jedesmal schon die Muskulatur des Uterus ergriffen sein muss. Dem klinischen Verlauf entsprechend soll durch das Uebergreifen des Carcinoms auf das umgebende Gewebe auch am histiologischen Bild schon dieses fortkriechende Zerstören nachgewiesen werden. Wenn nachgewiesen werden kann, dass die Epithelialstränge in die Muscularis eingedrungen sind, dann ist nach der Anschauung einiger Autoren erst die Sicherheit der mikroskopischen Diagnose anzuerkennen. Nicht an der Muskulatur, in die sich ein Uterusschleimhautcarcinom einsenkt, wird das Carcinom erkannt, als vielmehr an seiner ihm eigenen Structur. Es giebt Carcinome, die in einem sehr frühen Stadium zur Beobachtung kommen, die noch ganz in der Schleimhaut stecken; — es giebt ferner an der Schleimhaut des Uterus polypöse Wucherungen, die carcinomatös degenerirt sind, deren Basis völlig frei von maligner Entartung ist, ja die noch durch eine, wenn auch dünne Schicht gesund erscheinender Schleimhautpartie von der Muscularis getrennt sind. Es wäre ein Fehler, derartige Präparate z. B. wegen der nicht nachweisbar ergriffenen

Diagnose des Carcinoms nur aus seiner ihm eignen Structur.

Muscularis in Bezug auf die Diagnose zu beanstanden. Die Patientin würde bei dem Abwarten des Zeitpunktes, bis das Carcinom auf die Muscularis übergreift, gefährdet werden: es könnte dann zu spät sein, um Recidiven zu entgehen. Die Geschichte der Recidive, das Studium der Präparate, welches zeigt, wie oft bei noch günstigem, anscheinend rechtzeitigen operativen Eingriff schon ausgedehnte Metastasen im benachbarten Gewebe statthatten, fordert frühzeitige Diagnose einer carcinomatösen Erkrankung, die sogenannte Frühdiagnose.

Frühdiagnose.

Das Structurbild des Carcinoms zeigt in einem meist gefässreichen Gewebe Räume, Maschenräume, die mit epithelialen (epithelioiden) Zellen ausgefüllt sind. Die Maschenräume im Gewebe stellen ein untereinander zusammenhängendes Kanalsystem dar; sie können eng oder weit sein, dicht aneinander liegen, so dass nur eine dünne Gewebsschicht die einzelnen Hohlräume trennt, oder auch weit voneinander entfernt sehr breite Gewebspartieen zwischen sich lassen. Die Ausbreitung dieser Hohlräume im Gewebe kann einmal vorwiegend in einer Richtung sein, an anderen Präparaten liegen sie radiär angeordnet oder auch ganz regellos vertheilt. Die Maschenräume sind nicht immer gleichmässig gestaltet, sie tragen Erweiterungen, Einschnürungen, sind atypisch. — An den mikroskopischen Präparaten treten diese zusammenhängenden Maschenräume im Querschnitt als rundliche, ovale oder auch als unregelmässig gestaltete Lücken hervor, als sogenannte Alveolen: man spricht beim Carcinom deshalb auch vom alveolären Bau; im Längsschnitt erscheinen die mit Epithel ausgefüllten Räume mehr als Stränge. — In den Maschenräumen, in den Alveolen liegen epitheliale Elemente, die mannigfache Formverschiedenheiten darbieten können, aber sich in nichts specifisch von den Epithelien unterscheiden. Diese Zellen können gross sein, den bekannten Plattenepithelien ähneln, in Betreff ihrer unregelmässigen Formen den Blasenepithelien gleichen, sie können klein sein, locker aneinander oder dicht zusammengedrängt liegen; in letzterem Fall haben sie das Aussehen von Granulationsgewebe. Es zeigen sich in den Epithelmassen auch Perlen, Zwiebeln, concentrisch angeordnete Epithellagen (Fig. 123, 144). In den Entwickelungsstadien dieser die Alveolen (Krebsalveolen) ausfüllenden epithelioiden Elemente ist es begründet, dass gelegentlich die Zellen klein, mit grossem Kern versehen, dicht nebeneinander gedrängt kaum eine Zellengrenze erkennen lassen. Man spricht beim Vorkommen dieser soliden Epithellagen von Epithelialzapfen, Epithelialsträngen, Krebsnestern (Fig. 145). — Auf einem durch einen Krebs gemachten Durchschnitt lassen sich diese Epithelmassen bei leisem seitlichen Druck leicht hervordrücken, wie bei einer weichen Wurst auf Druck der Inhalt aus der Umhüllung, wie bei einem Commedo der weissliche Inhalt der vollgestopften Drüse wurstförmig hervorquillt.

Structurbild des Carcinoms.

Solide Epithelstränge, Krebsnester.

Neben diesen die Maschenräume völlig ausfüllenden epithelialen Massen, die solide Epithelzapfen, Epithelialstränge darstellen, kommen Anordnungen der Epithelien in diesen Räumen vor, die besonders hier,

wo die Carcinome des Uterus besprochen werden, erwähnt werden müssen. Die alveolären Räume werden nicht vollständig von den epithelialen Elementen ausgefüllt: letztere bekleiden die Wand der Maschenräume nur in gewisser Stärke, sie bilden mehrschichtige Epithellagen und lassen eine mehr oder weniger central gelegene, mehr oder weniger grosse Oeffnung frei (Fig. 133). Das Lumen in diesen Epithelgebilden kann ziemlich scharf abgegrenzt sein: dann findet keine auffallende Anordnung in dem wandständigen Epithellager statt; oder im Innern der Epithelialmassen sind Lücken, die darauf hinweisen, dass die Epithelien gegen das Centrum zu wuchern, aber noch nicht den Verschluss der Oeffnung erreicht haben (Fig. 134); hier ist eine ausgesprochene strahlenförmige, radiär gerichtete Anordnung der Epithelien sichtbar. — Durch die centrale scharf oder nicht scharf umschriebene Oeffnung erhält der Beobachter im Gegensatz zu den soliden Epithelzapfen den Eindruck der drüsigen oder adenoiden, glandulären Gestalt.

Drüsiger Bau der Epithelzapfen.

Neben den Anordnungen der epithelialen Massen in den Maschenräumen, in den Krebsalveolen, in Form von soliden oder drüsig erscheinenden Gebilden kommen die höchst wichtigen Anordnungen des Epithels in Form von einschichtigem Cylinderepithel vor. Die Schwierigkeit, die mit einschichtigem Cylinderepithel ausgekleideten Maschenräume von einfachen Drüsen zu unterscheiden und als Krebs, als maligne Neubildung, zu erkennen, kann in gegebenem Einzelfall gross sein. Diese krebsigen Neubildungen mit einschichtigem Epithel werden mit malignem Adenom (Carcinoma glandulare cylindrocellulare) bezeichnet (Fig. 135, 137, 138, 139, 140, 141, 142).

Krebs mit einschichtigem Cylinderepithel.

Das Structurbild des Carcinoms zeigt also im Gewebe Maschenräume, die mit epithelialen Zellen angefüllt sind, oder die epitheliale Elemente in verschiedener Form angeordnet enthalten. Man spricht vom alveolären Bau des Krebses, von Krebszapfen, Epithelsträngen, von glandulärem Carcinom oder Adenocarcinom, von Drüsenkrebs, vom malignen Adenom, d. h. von einem Krebs mit einschichtigem cylindrischen Epithel. — Wie diese einzelnen Formen der Carcinome entstehen und sich aufbauen, wird später erörtert werden. —

Von einfachen Oberflächenveränderungen, von Epidermidalisirungen, von Epithelzapfen z. B. bei Heilung einer Erosion (Fig. 128, 129) unterscheiden sich die carcinomatösen Entartungen dadurch, dass sie in die Tiefe des Gewebes unaufhaltsam eindringen, dass sie insofern im Gewebe heteroplastisch auftreten, wo sonst niemals epitheliale Wucherungen vorkommen. — Ueber die Differentialdiagnose zwischen Krebs und Oberflächenveränderungen s. unten; über Verwechselungen und Täuschungen durch Schief- oder Flachschnitte von Oberflächenbildungen mit Krebsalveolen s. oben. —

Heteroplasie des Krebses.

Die Frage, woher die epithelialen Gebilde stammen, die in den Krebsalveolen liegen, lässt sich hier dahin kurz beantworten, dass ihr Ausgangspunkt das vorhandene Epithel ist, einmal das vorhandene mehrfach geschichtete Plattenepithel der Portio vaginalis, Vagina und Vulva (meist solide

Herkunft der epithelialen Bestandtheile des Krebses.

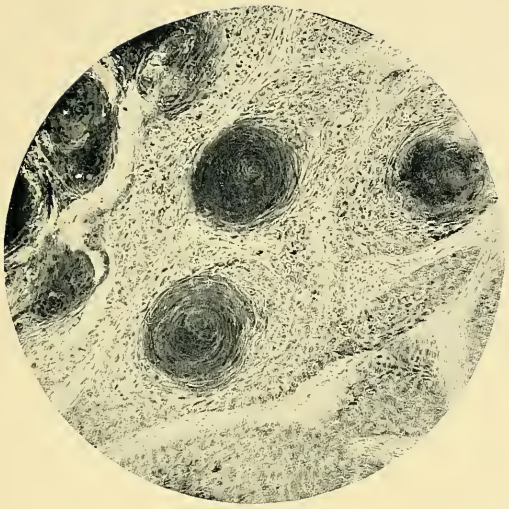

Fig. 123. Cancroid der Portio vaginalis.
In den Epithelsträngen grosse dunkel gefärbte Epithelperlen, mit deutlicher concentrischer Schichtung.

Fig. 124. Cancroid der Portio vaginalis.
Deutlich alveoläre Structur. Im Centrum der Alveolen hier im Präparat schleimige Degeneration.

Fig. 125. Cancroid der Vagina.
Alveolärer Bau. Unterhalb der Mitte eine kleine Epithelperle. Stroma kleinzellig infiltrirt.

Fig. 126. Cancroid der Vulva.
Grosse und kleine Epithelperlen im Centrum der Epithelstränge.

Winter, Diagnostik. 2. Aufl. S. 246.

S. Hirzel, Leipzig.

Zapfen), oder dass sie vom vorhandenen, aber sich umbildenden, cylindrischen Epithel herkommen (Cervix, Corpus uteri — drüsige Carcinomform), schliesslich, dass sie vom vorhandenen, sich nicht umwandelnden, einschichtigen Cylinderepithelstratum ihren Ursprung nehmen (Cervix, Corpus uteri) und die malignen Adenome bilden. —

Das Gewebe, in dem sich carcinomatöse Wucherungen finden, kann stark entzündlich verändert erscheinen; es hat oft den Anschein, als ob eine demarkirende, kleinzellige Proliferation statthat. Dadurch dass auch kleine Rundzellen in die carcinomatösen Massen eindringen, verwischen sich gelegentlich die sonst scharfen Grenzlinien zwischen Bindegewebe und Carcinom. — In anderen Präparaten liegen die Krebsnester im Gewebe, welches sich völlig passiv, unverändert zeigt.

Carcinom der Portio vaginalis.

Was die Carcinome der **Portio vaginalis** betrifft, so zeigen dieselben ein verschiedenes histiologisches Verhalten; es sind nach den mikroskopischen Befunden drei Formen zu unterscheiden; in erster Linie sind die Carcinome aufzuführen, die vom vorhandenen Bedeckungsepithel der Portio, dem mehrfach geschichteten Plattenepithel, ihren Ausgang nehmen. Cancroid. Bei dieser Form der carcinomatösen Degeneration verdickt sich das Epithellager, insbesondere treten gegen das Gewebe erst flachere, dann zapfenförmig vorspringende Wucherungen des Epithels auf, von denen und neben denen dann immer wieder neu wachsende in die Tiefe des Gewebes dringen (Waldeyer-Thiersch). Die in die Tiefe gehenden Epithelzapfen können ganz schmal, können dickmassig sein mit breiteren oder schmaleren Epithelbrücken sich verbindend. Diese Epithelmassen gehen nicht allein in die Tiefe, sondern breiten sich nach allen Richtungen aus, so dass sehr oft die oberflächlichen älteren eine geringere Ausbreitung als die jüngeren tieferen Wucherungen besitzen. — In einer grossen Anzahl von Portiocarcinomen, die zu dieser Gruppe histiologisch gerechnet werden müssen, findet sich an der Oberfläche kein mehrfach geschichtetes, sich verdickendes Epithelstratum vor: entweder ist letzteres abgelöst, wie eine Glasur abgesprungen, oder statt einer Verdickung ist gerade umgekehrt eine Verdünnung des Epithellagers eingetreten, die, je näher dem Carcinomheerd, desto mehr zunimmt, so dass über dem Carcinom, über den in der Tiefe befindlichen Epithelzapfen, überhaupt kein Epithel nachweisbar ist; es scheint somit in diesen Fällen der Krebs in der Tiefe unter entzündlich gereizten oberflächlichen Bindegewebsschichten zu liegen. Die Richtung der Epithelzapfen senkrecht gegen die Oberfläche, die oberflächlichen, oft sehr schmalen Zapfen, in der Tiefe an Umfang zunehmend, weisen doch auf den Ursprung aus dem frühzeitig verloren gegangenen Plattenepithel der Portio hin. Die Beschreibung, dass das Epithel der Portio bei Carcinom durch die in die Tiefe dringenden Epithelzapfen an das darunter liegende Gewebe unverschiebbarer, gleichsam durch diese festgenagelt wird (Spiegelberg), ist zu schematisch, um sich mit dem thatsächlichen Befund bei beginnendem Carcinom vereinigen zu lassen, für viele Fälle direct falsch. — Eines Befundes bei carcinomatöser Entartung der Portio vaginalis ist zu erwähnen, zumal derselbe häufig bei Beginn der Degeneration wiederkehrt, das ist die kleinzellige In-

Kleinzellige Infiltration des Gewebes bei Carcinom.

filtration, die gleichsam als Reactionszone gegen die eindringenden epithelialen Massen vom gesunden darunter liegenden Gewebe gebildet wird. Die Erscheinung zeigt den häufig deutlichen irritativen Process, der sich beim Carcinom abspielt. Bei weit vorgeschrittener Ausbreitung vermisst man oft die zellige Infiltration der Umgebung des Carcinomnestes. —

Die carcinomatösen Epithelialzapfen des vom Deckepithel der Portio ausgehenden Krebses behalten in der überwiegenden Mehrzahl der Fälle den gewöhnlich geschichteten Bau bei; doch finden sich auch Beispiele, wo in den Epithelmassen zwiebelartig geschichtete Bildungen (Epithelperlen, Cancroidperlen) auftreten, die sehr zierliche mikroskopische Bilder geben (Fig. 123).

Degenerationsprocesse in den Epithelmassen.

An den Epithelmassen können sich auch secundäre, degenerative Vorgänge abspielen; man sieht Zerfall der Zellen im Centrum der Zapfen, zuerst schwinden die Contouren der einzelnen Zellen, der Zellenleib wird homogen durchscheinend, der Kern löst sich auf, die Färbefähigkeit nimmt ab (Fig. 124). Die Epithelzapfen können so central einschmelzen, während die peripheren Epithellagen stetig weiter in die Umgebung hineinwuchern. — Neben diesem erweichenden, central vor sich gehenden Process beobachtet man gelegentlich die Erscheinung, dass central gelegene Partieen bröckelig, scheinbar nekrotisch werden, sich von dem noch lebensfähigen peripher gelegenen Epithel scharf absetzen; durch die gewöhnlich sehr erhebliche Färbefähigkeit dieser Massen erscheinen im mikroskopischen Präparate die Carcinomzapfen innen wie mit Injectionsmasse gefüllt, die eigentlich nicht hineingehört, die ausgepinselt werden könnte. —

Erosionscarcinom.

Die zweite Form, die sich anatomisch-histiologisch unterscheiden lässt, ist die des sogenannten Erosionscarcinoms. Das Carcinom nimmt seinen Ursprung von Erosionen, die auf der Portio vaginalis entstanden sind. Die Erosionen

Structur der Erosionen.

(Fig. 127, 129) charakterisiren sich dadurch, dass einmal an Stelle des mehrfach geschichteten Plattenepithels zierliches Cylinderepithel tritt, welches ausgesprochenen cervicalen Charakter trägt, dass zweitens von dieser cylinderepitheltragenden Oberfläche schlauch- oder drüsenförmige Einsenkungen ins Gewebe ausgehen (Erosio simplex), oder dass mehr oder weniger grosse Erhebungen des Gewebes in papillärer Form entstehen, die von dem Cylinderepithel bekleidet sind (Erosio papillaris). Combinationen zwischen der Erosio simplex und papillaris, secundäre Veränderungen an den drüsenförmigen Einsenkungen (Erosionsdrüsen), wie Abschnürungen, Erweiterungen (Follikel, Ovula Nabothi, Fig. 130) ergeben die

Erosio simplex, papillaris, follicularis.

früher als verschiedene Formen beschriebenen Variationen der Erosion. — Das Carcinom nimmt seinen Ausgang von diesen Erosionen, vom einschichtigen Cylinderepithel derselben: letzteres geht bei der carcinomatösen Degeneration besondere Veränderungen ein. Aus dem einschichtigen, hohen cylindrischen Epithel mit dem meist basal gelegenen Kern wird mehrschichtiges; die hohe cylindrische Figur des ursprünglichen Epithels verschwindet, es zeigen sich mehr kubische, dann rundliche, kurz polymorph gestaltete, auch mehr central gelegenen Kern aufweisende, sich übereinander legende Elemente. — Dadurch, dass an den Erosionsdrüsen das cylindrische Epithel sich in ein mehrgeschichtetes

umwandelt, geht das Aussehen des Drüsigen nicht verloren; es erhält sich ein centrales Lumen, welches an die Erosionsdrüsen erinnert. Zu bemerken ist, dass mit dieser carcinomatösen Umbildung des Epithels zugleich eine enorme Wucherung desselben in das umgebende Gewebe (peripheres Wachsthum) und damit eine erhebliche Vergrösserung der ursprünglich mehr schmalen Erosionsdrüsen statt hat. Die Grenze der Drüse wird durch die Epithelmassen durchbrochen, die immer weiter zerstörend vordringen. — Der anfänglich erhaltene, in einzelnen Präparaten sich nicht verändernde drüsige Habitus, der an der Portio auf die Genese aus Erosionsdrüsen hinweist, geht oft dadurch verloren, dass die Epithelwucherung kein Lumen übrig lässt, dass solide Epithelzapfen gebildet werden. An derartigen Präparaten lässt sich selbstverständlich schwer die Entstehung des Carcinoms aus umgewandeltem einschichtigen Cylinderepithel (Erosionsepithel) *oder* aus dem vorhandenen mehrfach geschichteten Deckepithel feststellen. —

Dadurch, dass ursprünglich solide Epithelzapfen centrale Lumina und dadurch vielleicht drüsiges Aussehen erhalten, ist ersichtlich, dass nicht sofort aus anscheinend drüsigem Habitus auf die Herkunft aus Erosionen geschlossen werden darf. Nach der oben gegebenen Schilderung wird aus der Untersuchung des *central gelegenen Inhaltes* genügend hervorgehen, ob primär drüsig oder ob erst secundär drüsenähnlich.

Gewöhnlich beginnt die carcinomatöse Degeneration der Erosionen an der Oberfläche oder doch in den obersten Lagen. Selten ist die Form, wo die carcinomatöse Degeneration des Cylinderepithels an den tief im Gewebe gelegenen Erosionsdrüsen oder an den secundären Erweiterungen (den sogenannten Follikeln) derselben beginnt: hier kann eine gutartige Veränderung (Erosion) an der Oberfläche über dem Carcinom in der Tiefe sein. —

Malignes Adenom.

Das Cylinderepithel stammt von Erosionen.

Das *dritte* Bild, unter dem das *Portiocarcinom* im histiologischen Präparat erscheint, ist das des sogenannten *malignen Adenoms*. Auch dieser Form liegt als Ausgangspunkt die *Erosion* zu Grunde: auch dieses Carcinom nimmt seine Entstehung von dem Cylinderepithel, welches bei der Erosion statt des ursprünglichen, mehrfach geschichteten Plattenepithels die Oberfläche überzieht. — Das Cylinderepithel der Erosion senkt sich in das Gewebe ein, bildet zierliche schmale Drüsen, das Gewebe an der erodirten Stelle wuchert, bildet papilläre Excrescenzen, die mit Cylinderepithel bedeckt sind. — Während bei Erosion (simplex oder papillaris) hiermit ein Stillstand, ein für die Erosion *definitiver Abschluss*, erreicht ist, sieht man beim malignen Adenom immer von neuem und nach allen Richtungen Einsenkungen von Cylinderepithelsträngen neben Wucherungen des Gewebes. Epithelstrang kommt neben Epithelstrang zu liegen, so dass das Gerüst, welches diese epithelialen Gebilde trägt, fast verschwunden ist. — Es entsteht durch diese enormen Wucherungen des cylindrischen Epithels, wie des Gewebes ein oft unentwirrbar erscheinendes mikroskopisches Bild von drüsig aussehenden, aber kein eigentliches Lumen zeigenden, einschichtigen Epithelialsträngen. Die *Drüsenform*, die durch die ursprüngliche Einsenkung des Erosionsepithels erzeugt wird, hört auf, nur *Epithelstränge mit ein-*

schichtigem Epithel durchwuchern das Stroma: statt der Bilder der einfachen Erosion, wie in Figur 127 oder auch in Figur 129 erscheinen Bildungen, wie wir sie in Figur 137, 139, 140, 141 und 142 (diese Zeichnungen entstammen zufällig nicht Portio-, sondern Corpusdegenerationen) wiedergeben. —

Malignes Adenom ein Carcinom mit einschichtigem cylindrischen Epithel.

In dem reinen malignen Adenom, welches gerade durch diese Benennung das mikroskopische Aussehen (Carcinom mit einschichtigem cylindrischen Epithel) wiedergeben soll, sieht man die in der zweiten Form angegebene Umbildung des Cylinderepithels in mehrschichtiges, polymorphes nicht. Es liegt hierin kein specifischer Unterschied zwischen den beiden Carcinomformen, es können ja jeder Zeit Uebergänge aus dem malignen Adenom zum mehrschichtigen Carcinom an einzelnen Stellen oder im gesammten Präparat statthaben; man sieht im malignen Adenom nicht selten diese Umwandlungen des einschichtigen Epithels in Mehrschichtung oder, wie es oft ausgedrückt wird, die Umwandlung des malignen Adenoms in Drüsencarcinom: es ist diese Bezeichnung nur descriptiv in Bezug auf die Zellenanordnung, ohne dass dadurch specifische Unterschiede angegeben werden sollen. Malignes Adenom ist so gut Carcinom, wie der sogenannte Drüsenkrebs; hier handelt es sich um Krebse mit einschichtigem Epithel, dort um solche mit mehrschichtigem Epithel, die ineinander übergeben können, d. h. ersteres in letzteres; aus einem mehrschichtigen Carcinom wird kein einschichtiges — in einem ursprünglich mehrschichtig sich entwickelnden Krebs könnten nur die neu sich bildenden Epithelmassen einschichtige Anordnung erhalten. —

Die wichtige Stellung, die das maligne Adenom in der Reihe der bösartigen Neubildungen der Genitalorgane (des Uterus, der Tuben und Ovarien) einnimmt, und bis jetzt nicht überall durchgeführte Klarstellung der einzelnen Krebsformen erforderte diese ausführliche Schilderung. —

Schwierigkeiten der klinischen Differentialdiagnose.

Schwierigkeiten in der Diagnose, ob Krebs der Portio vaginalis, ob nicht — Schwierigkeiten, die dem klinischen Untersucher durch die Deutung des Aussehens einer afficirten Stelle, durch die Deutung des Gefühls, das dieselbe Stelle darbietet, durch die Symptome u. s. w. entstehen, werden durch die histiologische Untersuchung direct klargestellt. Die mikroskopische Untersuchung ist bei der sogenannten Differentialdiagnose ein wichtiger Factor geworden. Ist es nicht möglich, z. B. indurirte, infiltrirte Stellen klinisch gleich als entzündliche oder malign veränderte zu erkennen, so genügt ein mikroskopisches Präparat aus einem excidirten Stückchen, um z. B. im Präparat nur kleinzellige entzündliche Anhäufung im Gegensatz zu epithelialen, in alveolären Räumen befindlichen Zellenhaufen klar zu legen. Die Diagnose einer entzündlichen Affection wäre dann gesichert: der Nachweis von Tuberbacillen in entzündlich infiltrirten Geweben könnte weiterhin die Erkrankung als eine tuberculöse charakterisiren — Bei kleinen myomatösen Anschwellungen, die gelegentlich vielleicht in Verbindung mit erheblicher Erosionsbildung bei Digital- und Speculumuntersuchung für krebsige Neubildung angesehen werden könnten, würden die mikroskopischen Bilder von Bündeln glatter Muskelfasern, die sich

Klarstellung durch mikroskopische Untersuchung.

Differentialdiagnose zwischen Myom und Carcinom.

längs und quer getroffen deutlich kennzeichnen, für gutartige myomatöse Bildungen sprechen. — In Betreff der Differentialdiagnose zwischen Sarkom und Carcinom werden dem klinischen Untersucher keine erheblichen Bedenken erstehen; für ihn handelt es sich wesentlich nur um die Entscheidung, ob malign oder nicht malign. Bei dem Carcinom wird das histiologische Bild, wie oben des näheren erörtert, alveolärer Bau des Gewebes, die Alveolen ausgefüllt mit epithelialen Elementen, diagnostisch entscheidend sein; das Sarkom zeigt als bösartige Neubildung der Bindesubstanz eine allmählich vor sich gehende Veränderung der Bindegewebselemente: unter unregelmässiger oft weit über das Gewöhnliche hinausgehender Vergrösserung des Zellleibes, unter enormem Anwachsen des Kerns, zugleich bei kolossaler Vermehrung der Elemente, geht das normale Gewebe zu Grunde, wird durch die Neubildung ersetzt. Figur 150, wenn auch einem Sarkom der Corpusmucosa entnommen, zeigt die verschieden stark gewucherten Elemente mit den unregelmässig gestalteten vergrösserten Kernen, welche die im ganzen stets gleichmässig gebauten, mit fast gleich grossen Kernen versehenen normalen Stromaelemente ersetzt haben. Beim Sarkom ist meist deutlich der allmähliche Uebergang der sich bösartig verändernden, die normalen Elemente verdrängenden Zellen nachweisbar (continuirlicher Uebergang aus dem normalen), während beim Carcinom durch die Maschenräume im Gewebe stets ein discontinuirliches Verhalten zum Gewebe (keine Uebergänge) statthat. — Wenn auch in Betreff der Differentialdiagnose zwischen Sarkom und Carcinom für den untersuchenden Arzt eigentlich die Beantwortung der Frage, ob malign oder nicht malign, ein grösseres Interesse hat, als die Entscheidung, ob Carcinom oder Sarkom, so kann das hier kurz angegebene Bild des Sarkoms (s. auch unten) differentialdiagnostisch doch für die Entscheidung wichtig sein, ob einfach entzündliche oder ob sarkomatöse Affection vorliegt; — bei der einfach entzündlichen Affection wird stets, wie schon hervor gehoben, eine gleichmässige, beim Sarkom die ungleichmässige atypische Wucherung der Zellen ausschlaggebend sein. — Starke folliculäre Hypertrophie kann gelegentlich durch die unregelmässig anzufühlende Portio dem Untersucher Verdacht auf krebsige Degeneration erwecken. — Im histiologischen Bild werden die Hohlräume, die durch die erweiterten Erosionsdrüsen gebildet sind und die ein cylindrisches einschichtiges Wandepithel zeigen, entscheidend sein. Das Epithel in den Follikeln (Ovula Nabothi) ist meist, entsprechend der Vergrösserung der Cysten, nicht mehr so hoch wie an den Erosionen: es wird oft kurz kubisch (Fig. 130). In der Figur 130 sind Abschnitte zweier dilatirter Drüsen mit dem wandständigen kubischen, wie comprimirt erscheinenden Epithel abgebildet. —

Differentialdiagnose zwischen Sarkom und Carcinom.

Differentialdiagnose zwischen Sarkom und entzündlicher Affection.

Dem untersuchenden Arzt entstehen häufig aus den sogenannten Geschwürsbildungen an der Portio vaginalis diagnostische Schwierigkeiten; die unregelmässige Beschaffenheit der Geschwürsfläche, die oft heftigen Blutungen, vielleicht auch die (durch Heilungsversuche, durch Aetzung) erzeugten Infiltrationen täuschen selbst da krebsige Geschwüre vor, wo es sich um immerhin

noch benigne Processe handelt. Histiologisch sind hier besonders zwei fast gleiche klinische Symptome zeigende Gruppen hervorzuheben: die sogenannten Erosionsgeschwüre und die wirklichen Ulcera ohne erkennbare specifische (syphilitische oder tuberculöse) Ursache. — Die Erosionsgeschwüre hängen direct mit den schon besprochenen Erosionen zusammen; sie unterscheiden sich dadurch von ihnen, dass durch sehr erhebliche drüsige Wucherung das Gewebe der Portio durchsetzt ist, dass spontan oder durch mechanische Insulte (Spülungen, Aetzungen, Cohabitation) recht erhebliche Substanzverluste entstehen, wie sie gewöhnlich nur bösartige Processe herbei führen. Dazu kommt, dass eine ausserordentlich reiche entzündliche Infiltration mit enormer Gefässentwickelung Platz greift. Der histiologische Befund lässt sich dahin kurz skizziren, dass Erosionsdrüsen mit ihrem cervical erscheinenden cylindrischen Epithel im gefässreichen, stark kleinzellig infiltrirten Gewebe liegen. — Die wirklichen Ulcera der Portio vaginalis stellen makroskopisch häufig nicht sehr grosse Affectionen vor — scharf gerändert, sich gegen das Gesunde schroff absetzend, gegen die Umgebung etwas vertieft; — histiologisch zeigt das Bild kleinzellige Infiltrationen, die meist nicht sehr tief ins Gewebe eindringen, enorm vergrösserte und erweiterte Gefässe, die im mikroskopischen Präparat selbst frei auszumünden scheinen. (Ulcus simplex haemorrhagicum s. unten). — Die Ulcera tragen kein Epithel, Drüsen fehlen im Gewebe meist, oder sind, wenn noch durch frühere Processe vorhanden und zurück geblieben, meist in Auflösung, im Absterben begriffen (Fig. 131). — Excision und mikroskopische Untersuchung stellen hier den gutartigen Process im Gegensatz zum Carcinom fest. — Aetiologisch sind diese nicht oft vorkommenden Ulcera unklar; sie scheiden sich von den tuberculösen Geschwüren, die ebenfalls kleinzellige Infiltration erkennen lassen, aber hier und da heerdweisen Zerfall (Detritus) mit vielen Riesenzellen im Gewebe und auch bacteriologisch nachweisbaren Tuberkelbacillen zeigen. Die syphilitischen Geschwüre der Portio bieten histiologisch meist keine besonderen Kennzeichen; am histiologischen Bild ist ein Ulcus syphiliticum kaum von einer einfach entzündlichen Affection zu unterscheiden, aber stets leicht von einem carcinomatösen Ulcus zu trennen. — Die Decubitalgeschwüre der Portio bei Prolaps und die oberflächlichen, usurirenden vaginalen Erosionen (Fischel) kommen differentialdiagnostisch mit Krebs kaum in Betracht, sind aber leicht im mikroskopischen Präparat als einfache entzündliche, benigne Processe zu erkennen. —

Veränderungen bei Erosionen (Erosionsgeschwüre).

Ulcus der Portio vaginalis.

Der histiologische Befund wird verwerthet, wenn der untersuchende Arzt Schwierigkeiten mit der Diagnose hatte: die mikroskopische Untersuchung hat Zweifel über die bösartige Natur zu zerstreuen oder letztere festzustellen. —

Es giebt aber auch Schwierigkeiten bei Beurtheilung der mikroskopischen Bilder selber: wie sind gelegentlich gutartige epitheliale Veränderungen an der Portio vaginalis von krebsartigen Degenerationen zu unterscheiden? Es handelt sich also um eine Differentialdiagnose zwischen histiologischen Befunden

Schwierigkeiten der anatomischen Differentialdiagnose.

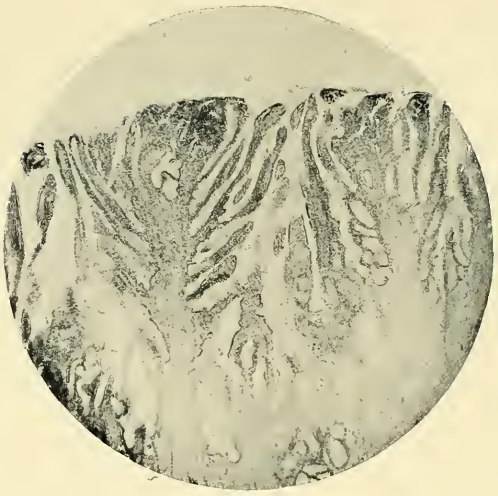

Fig. 127. Erosion.

Erosionsdrüsen mit sekundären Einstülpungen; die Bindegewebssepta wuchern als papilläre Sprossen aus den Drüsen hervor.

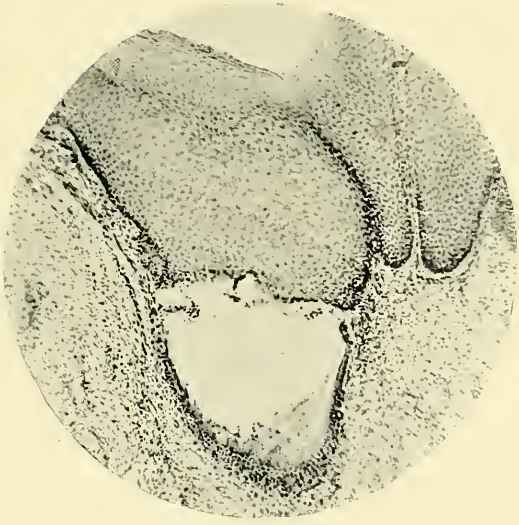

Fig. 128. Erosionsdrüse in der Heilung.

Das Plattenepithel wächst in die Drüse hinein, deren unterer Theil noch mit Cylinderepithel ausgekleidet ist.

Fig. 129. Erosion in unvollkommener Heilung.

Auf der am meisten prominirenden Partie Plattenepithel; sonst überall an der Oberfläche Cylinderepithel, die Drüsen noch nirgends ausgefüllt. (Probeexcision.)

Fig. 130. Ovula Nabothi. Erosio follicularis, incomplete sanata.
An der Oberfläche mehrschichtiges Plattenepithel. In der Tiefe cystisch dilatirte Drüsen mit comprimirtem, niedrigen, kubischen Cylinderepithel ausgekleidet.

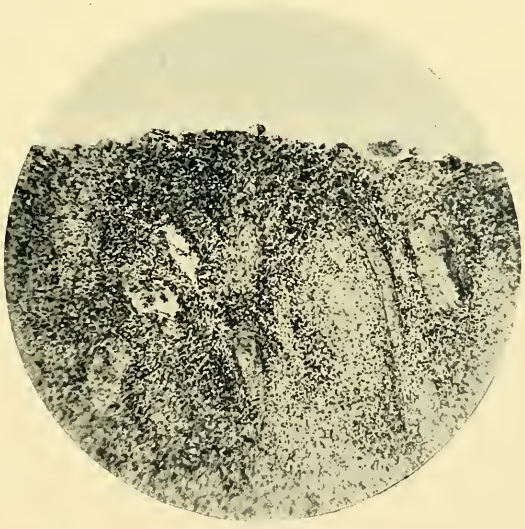

Fig. 131. Ulcus portionis vaginalis (ex causa ignota).
Oberflächenepithel fehlt; in der Tiefe einige Drüsenreste. Starke Rundzelleninfiltration (Probeexcision).

Winter, Diagnostik. 2. Aufl. S. 252. 253. S. Hirzel, Leipzig.

oder anders ausgedrückt, um Klarstellung bei vielleicht unrichtig gedeuteten mikroskopischen (anatomischen) Bildern. — Es kommen hier in erster Linie die mikroskopischen Bilder von Verdickungen und Wucherungen des mehrfach geschichteten Plattenepithels in Betracht, die irrthümlicher Weise für Carcinom gehalten werden. Bei verrucösen Bildungen, bei den Condylomata acuminata nimmt mit dem weit über die Oberfläche wachsenden und sich verästelnden Papillarkörper das bedeckende Plattenepithel mächtig an Dicke zu; dasselbe folgt den nach verschiedenden Richtungen hin wachsenden bindegewebigen Papillarwucherungen, bedeckt dieselben. Mikroskopische Schnitte werden vielfach die Papillarwucherungen schief oder mehr flach treffen und dadurch auch Bilder darbieten, in denen die grossen epithelialen „Nester" mitten im Gewebe liegen. Die Täuschung ist da: alveolärer Raum ausgefüllt mit epithelialen Massen — also Carcinom. — Es handelt sich um Täuschungen eines noch nicht genügend geübten Diagnostikers. Es ist beim Krebs im Gegensatz zu oberflächlichen epithelialen Verdickungen und den durch die Schnittrichtung abgetrennten Epithelzapfen stets der Nachweis zu liefern, dass die wuchernden epithelialen Stränge in der Tiefe des Gewebes heteroplastisch wieder auftreten. — Die Condylomata acuminata, wie alle warzigen Excrescenzen sind oberflächlich bleibende Processe, Oberflächenwucherungen. — Zweitens kommen die mikroskopischen Bilder, die die Heilung von Erosion erzeugt, zur Beurtheilung: während es sich bei den verrucösen Wucherungen um Processe handelt, die oberflächlich Hand in Hand mit Wucherung des Papillarkörpers sich über die Oberfläche erheben, hat man bei den Heilungen der Erosionen nur einfache Oberflächenveränderungen, epitheliale Umbildungen vor sich, die nie eine gewisse Tiefe überschreiten, immer mit der Oberfläche direct zusammenhängen. Auch hier kommen Täuschungen, ob carcinomatöse Vorgänge vorliegen, nur bei wenig Geübten vor. — Die Erosion der Portio vaginalis, die statt des ursprünglichen, mehrfach geschichteten Plattenepithels einschichtiges cylindrisches Epithel trägt, welches Einsenkungen (Erosionsdrüsen) erzeugt und welches als cylindrisches Epithel die Erhebungen des Gewebes (papilläre Bildungen) überzieht, zeigt bei Heilungsvorgängen das Bestreben, das verloren gegangene Deckepithel der Portio wieder herzustellen. Das cylindrische Epithel wird kürzer, erhält über sich mehr kubisch gestaltete, dann mehr rundliche Elemente; so entsteht durch Schichtung ein dem ursprünglichen Epithel ähnliches Epithellager. Die Mehrschichtung des Erosionsepithels kann vollständig die gesammte „erodirte" Fläche oder nur Theile derselben (Fig. 129) treffen; es können kleinere Erosionsdrüsen völlig ausgefüllt werden, bei grösseren drüsigen Wucherungen bleibt der untere Theil drüsig erhalten, während die oberen Partieen von mehrfach geschichtetem Epithel ausgefüllt sind (Fig. 128); es können späterhin völlige Abschnürungen der in der Tiefe liegen gebliebenen Drüsenreste vom Oberflächenepithel durch seitliche Bindegewebswucherungen statthaben: in einzelnen Präparaten sieht man das Cylinderepithel der unten liegen bleibenden Drüsenabschnitte sich abheben, das

Irrthümer durch warzige Excrescenzen.

Irrthümer durch die histiologischen Bilder bei Erosionsheilung.

Plattenepithel seitlich bedecken, sich „abschälen“ (Fig. 128). So können bei geheilter Erosion in der Tiefe noch Drüsen, die vorher nicht unter dem Deckepithel waren, gefunden werden (Fig. 130). — Diese eben geschilderte Umbildung des einschichtigen Cylinderepithels der Erosionen in mehrfach geschichtetes Plattenepithel giebt dem Ungeübten Veranlassung, carcinomatöse Bildung anzunehmen. — Vergleicht man Figur 128 und Figur 133, so tritt der Unterschied hervor: in Figur 128 nur Oberflächenveränderung, keine Wucherung in der Tiefe, Heilung einer Erosion; in Fig. 132 (schwache Vergrösserung) und 133 (starke Vergrösserung) dagegen in der Tiefe, an den Seiten des von der Oberfläche hereindringenden Epithelstranges grosse carcinomatöse Heerde. —

Carcinoma cervicis.

Wie das **Carcinom** der Portio vaginalis zeigt auch das des **Cervix** eine trotz des makroskopisch ähnlichen Aussehens unter einander abweichende histiologische Structur. Einmal kann sich das cervicale Carcinom aus dem vorhandenen einschichtig cylindrischen Epithel entwickeln, freilich unter ähnlicher Umbildung des oberflächlichen und in den Drüsen befindlichen Epithels, wie sie bei dem Erosionscarcinom der Portio vor sich ging. Das cylindrische Epithel wird allmählich mehrschichtig, polymorph, meist bleibt in den Epithelialmassen ein centrales Lumen, so dass dadurch das Carcinom in den oberflächlichen Schichten wie in der Tiefe ein drüsiges Aussehen behält (Carcinoma glandulare). Die aus dem cylindrischen entstandenen, mehrschichtigen, oft centrales Lumen zeigenden Epithelmassen dringen in die Tiefe des Gewebes ein, verbreiten sich auch seitlich in das Stroma des Cervix. — Bei erheblicher epithelialer Wucherung kann an den carcinomatösen epithelialen Strängen das Lumen verschwinden: es können so völlig solide Epithelzapfen entstehen. In den Figuren 132, 133 und 134 ist die Umwandlung des cylindrischen Epithels, das Eindringen, der drüsige Bau auch neben soliden Zapfen (Fig. 133) sichtbar. — Erwähnenswerth ist, dass bei dem schnellen Vorschreiten der carcinomatösen Degeneration normal erscheinende Cervicaldrüsen intact zwischen den Krebsnestern liegen bleiben können (Fig. 133 und 134): die so abgeschnürten Inseln des normalen Gewebes gehen meist zu Grunde, ohne sich nachträglich noch an der malignen Entartung zu betheiligen. In Betreff der Maschenräume, der Alveolen, die, beim Carcinom stets vorhanden, mit Epithelialmengen angefüllt beschrieben werden, sei nur kurz hier erwähnt, dass im ersten Beginn der carcinomatösen Degeneration die vorhandenen Drüsenlumina diese Räume liefern, dass aber sehr schnell die Tunica propria, die Drüsenwand, durchbrochen wird (peripheres Wachsthum), die Epithelmassen in ihren neu gebildeten, neu entstehenden Räumen vorwärts schreiten. Mit dem Vorwärtswuchern der Epithelialstränge werden auch zugleich die sie aufnehmenden Räume (Alveolen, Hohlräume) geschaffen. Figur 133 lässt den Gegensatz zwischen der intacten Drüse und einer trotz des ersten Beginns schon enorm breit gewordenen krebsigen, drüsig erscheinenden Bildung klar erkennen und besonders die Wucherung der letzteren nach aussen hin. —

In Form des Drüsencarcinoms.

Fig. 132. Carcinoma glandulare cervicis.

Loupenvergrösserung des ganzen Schnittes. Vollständige und partielle Ausfüllung der theilweise cystisch dilatirten Drüsen mit carcinomatösem Material.

Fig. 133. Carcinoma glandulare cervicis.

(Eine Stelle aus dem l. o. Quadranten des vorigen Präparats.) Die Ausfüllung der Drüsen mit epithelialen Massen deutlich sichtbar; links neben der Mitte noch eine intakte Drüse.

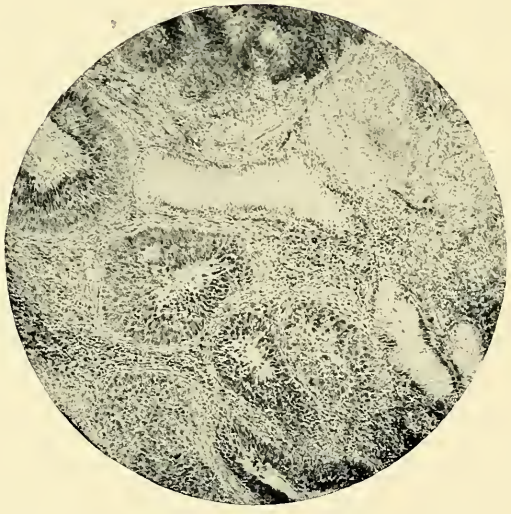

Fig. 134. Carcinoma glandulare cervicis.

Mehrschichtung des Drüsenepithels hat zu beinahe vollständiger Ausfüllung des Lumen geführt. Oberhalb der Mitte und rechts unten intakte Drüsen.

Winter, Diagnostik. 2. Aufl. S. 254. 255. S. Hirzel, Leipzig.

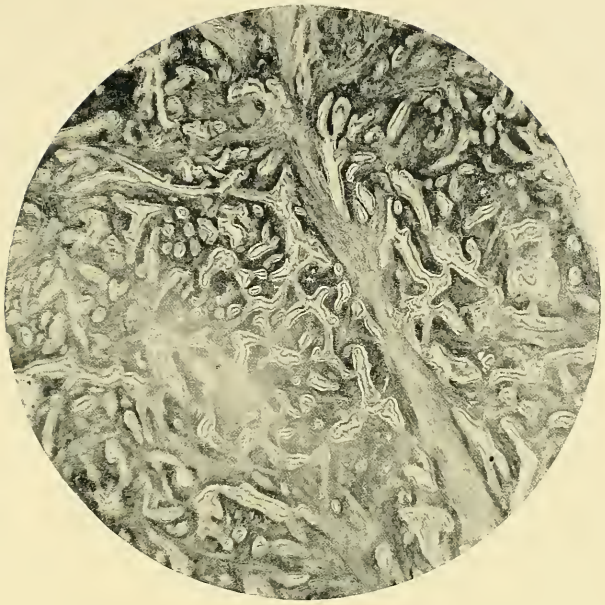

Fig. 135. Adenoma malignum cervicis.
Durchwucherung der ganzen Cervixwand mit drüsigen Gebilden. Fehlen der epithelialen Mehrschichtung in denselben.

Fig. 136. Carcinoma cervicis („wurmstichig"). (Endothelkrebs.)
Eigenthümliche Ausbreitung des Carcinoms in Lymphspalten.

Winter, Diagnostik. 2. Aufl. S. 254—256. S. Hirzel, Leipzig.

In der zweiten Form zeigt die cylindrische, einschichtige, epitheliale Oberfläche mit Beginn des Carcinoms eine Umwandlung in ein gleichmässig dickes, mehrschichtiges Epithellager: die Oberfläche ist wie mit einem „Zuckerguss“ starr überzogen. Mit der Umwandlung der Oberfläche geht Hand in Hand ein mächtiges Hineinwuchern dieses mehrschichtigen Epithelstratums in das Cervixgewebe. Die veränderte Cervixoberfläche verhält sich wie das Deckepithel der Portio, der Vagina, der Haut und sendet solid erscheinende Epithelzapfen in die Tiefe. Dieser Entstehung entsprechend zeigen die Epithelstränge auch kein centrales Lumen. Aus der Schilderung geht hervor, dass sich in vorgeschrittenem Stadium die Formen 1 und 2 nicht scharf trennen lassen: das Aussehen der mikroskopischen Bilder kann sich völlig gleichen. Bei der ersten Form wird die Oberfläche leicht wellig, papillär sein, bei der zweiten ist die Oberfläche mehr glatt, wie mehrfach geschichtetes Plattenepithel. Cancroid des Cervix.

Die dritte Form, in der das Cervixcarcinom in die Erscheinung tritt, ist das Adenoma malignum. Das Epithel dieses Carcinoms bleibt einschichtig: drüsige Wucherungen, die sich vielfach und in grosser Ausdehnung unregelmässig verästeln, dringen tief ins Gewebe ein. Das cervicale maligne Adenom weicht durch die Erhaltung der Drüsenform von dem der Portio und des Corpus ab. Die drüsigen Wucherungen mit ihren massenhaften Ausläufern und Verästelungen sind eigenthümlich gleichmässig angeordnet, zwischen ihnen meist reichliches Stroma; den Ausbuchtungen des einen Drüsengangs folgen Einbuchtungen des nebenliegenden, so dass trotz des dazwischenliegenden Gewebes ein regelmässiges Ineinandergreifen stattfindet (Fig. 135). — Adenoma malignum cervicis.

Wie jedes maligne Adenom oder, mit anderen Worten, wie jedes Carcinom mit einschichtigem Epithel sich in ein Carcinom mit mehrschichtigem Epithellager verwandeln kann, so geschieht dies gelegentlich auch beim cervicalen Adenoma malignum, aber auch dann bleibt hier das Bild trotzdem ein von den gewöhnlichen Formen abweichendes: die Drüsen erweitern sich freilich etwas, aber die Mehrschichtung und Umbildung in polymorphes Epithel ist so gering und gleichmässig schmal, dass bei schwacher Vergrösserung der Beobachter meist noch den Eindruck von einfachen Drüsen erhält. —

Die vierte am Cervix aufzuführende Form des Carcinoms ist die, wo das Carcinom den Lymphbahnen, Lymphspalten folgt: man erhält den Eindruck, als wenn Lymphspalten netzförmig verbunden und verschieden stark mit epithelialen Elementen angefüllt sind. Die schmaleren Spalten sind vollgefüllt, solid, die grösseren und breiteren zeigen Lumina, die unregelmässig selbst grössere Epithelien, oft Plattenepithelien gleichend, aufweisen. Das mikroskopische, wie auch das makroskopische Bild des so entarteten Cervix bietet das Aussehen des „Wurmstichigen“, ein Ausdruck, der für diese Carcinome als ein descriptiver beibehalten werden kann (Fig. 136). Das „wurmstichige“ Carcinom ist einmal nur Begleiterscheinung eines anderen Carcinoms, indem an der Grenze der dickeren carcinomatösen Epithelzapfen die feine, zier- Carcinoma cervicis in Lymphbahnen.

liche Zeichnung des Lymphcarcinoms sich anschliesst, oder es kommt selbstständig vor, beginnt schon dicht an der Oberfläche. — Histiogenetisch lassen sich hier zwei Gruppen unterscheiden: in der ersten lassen sich die in den Lymphspalten fortkriechenden Epithelialgebilde leicht auf Epithel zurückführen; das Endothel der Lymphspalten kann dabei noch erhalten sein. Der Krebszapfen liegt im Lymphgefäss oft wie ein Thrombus im Blutgefäss. Diese Form bietet gewöhnlich nicht die zierlichen Bilder, wie die der zweiten Gruppe. In der zweiten ist deutlich nachweisbar, wie die Veränderungen von den Endothelien der Lymphbahnen selbst ausgehen. Die spindelförmigen Endothelzellen erhalten einen grösseren Kern, der stark Farbstoff aufnimmt, die Zellen schichten sich, in kleineren Spalten wie Granulationsgewebe dieselben ausfüllend, in grösseren oder in den stark erweiterten sich vergrössernd, den Plattenepithelien selbst gleichend. — Der Genese nach ist diese Form als Endotheliom zu bezeichnen. —

Schwierigkeiten der Differentialdiagnose für den Untersucher.

Zur Entscheidung von Zweifeln, die dem klinischen Untersucher über die Beschaffenheit von cervicalen Wucherungen aufstossen, dienen, wie schon oben bei der Portio vaginalis angegeben, histiologische directe Untersuchungen: hier am Cervix kommen ebenfalls, wie an der Portio vaginalis folliculäre Bildungen, Infiltrationen, zerfallende Myome vor, welche Anlass zu anatomischer Prüfung geben: der histiologische Befund ist derselbe wie oben schon für ähnliche Veränderungen angegeben.

Klarstellung der histiologischen Prüfung.

Schwierigkeiten der mikroskopischen Diagnose durch falsche Deutung der Bilder.

Falsche Deutung der mikroskopischen Präparate selbst kann am Cervix wie an der Portio vorkommen, wenn Oberflächenveränderungen — hier Epidermidalisirungen für Producte carcinomatöser Degeneration gehalten werden. Das histiologische Verhalten der epidermidalisirenden Veränderungen der cervicalen Oberfläche ist völlig dasselbe, wie das der Heilungsvorgänge der Erosion der Portio vaginalis; hier wird an der Oberfläche durch Umwandlung des cylindrischen einschichtigen Epithels in polymorphes eine mehrschichtige epidermisartige Bedeckung erzielt, dort wird durch Umwandlung des an die Stelle des ursprünglichen, mehrfach geschichteten Plattenepithels getretenen Cylinderepithels in mehrfach geschichtetes Plattenepithellager die Wiederherstellung, die Restitutio ad integrum, herbeigeführt; hier sind epidermidale Veränderungen, dort Heilungsvorgänge, beide Vorgänge mit demselben histiologischen Bild. — Die Epidermidalisirung der Cervixoberfläche geschieht bei klaffendem Cervicalkanal (Ectropium nach Geburt, Prolaps). Die Irrthümer, in die der Ungeübte bei Beurtheilung der mikroskopischen Präparate von Heilungsvorgängen der Erosion fallen kann, sind völlig in derselben Weise hier bei der Epidermidalisirung möglich: wir weisen auf die Bemerkung, die bei der Portio vaginalis gegeben war, hin. —

Carcinoma corporis.

Die Histiologie **der Corpuscarcinome** weist, wie die der Portio und die des Cervix verschiedene Formen auf. Einmal kann das cylindrische

Drüsenkrebs.

Epithel der Oberfläche, wie der Drüsen beim beginnenden Carcinom in Mehrschichtung gerathen und sich unter Durchbrechung der Tunica propria

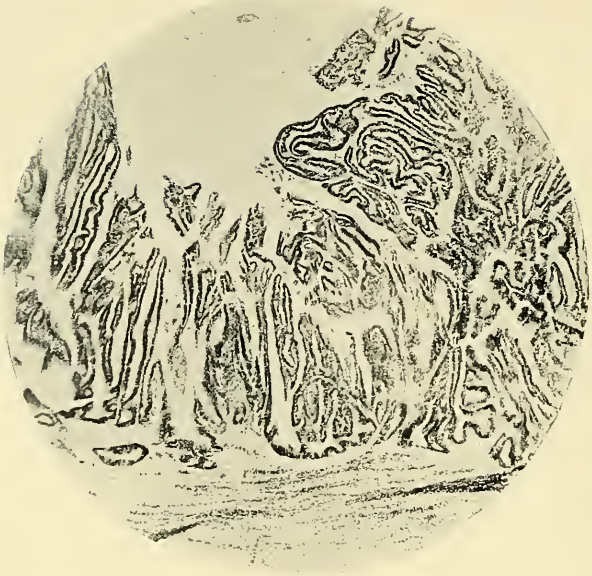

Fig. 137. Adenoma malignum corp. ut.
Dicht neben einanderliegende drüsige Wucherungen. Stroma zwischen denselben bis auf schmale Balken verschwunden.

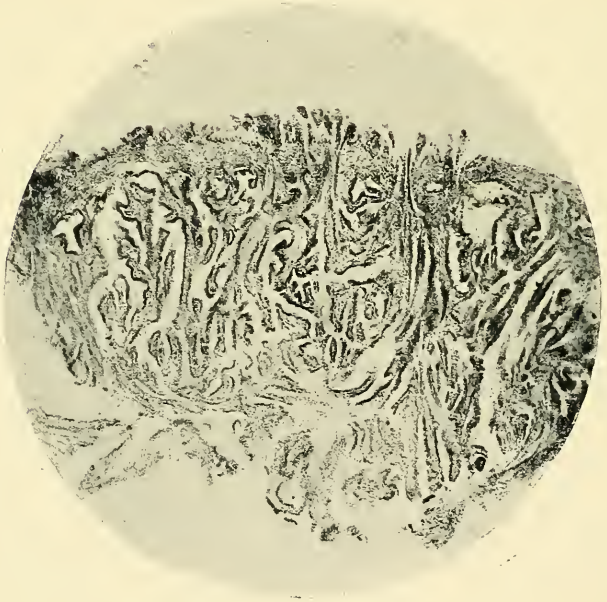

Fig. 138. Adenoma malignum corp. ut.
„Stückchendiagnose." Evertirende Form. Die drüsigen Wucherungen hängen durch zahlreiche Ausläufer mit einander zusammen. Oberfläche mit Epithel und leichten papillären Hervorragungen erhalten.

Fig. 139. Adenoma malignum corp. ut. evertens.
Das usurirende Hineinwachsen der drüsigen Gebilde in die Stromatheile deutlich ersichtlich.

Fig. 140. Adenoma malignum corp. ut. invertens; aus einem Polypen.
Epithel an einzelnen Stellen schon mehrschichtig.

und unter erheblicher Erweiterung des Drüsenlumens in die Tiefe der Schleimhaut und weiter über die Grenze derselben in die Muskulatur begeben (Fig. 145). In Figur 143 sind die beginnenden Epithelveränderungen, die zu immer erheblicheren Veränderungen überleiten, angegeben. — Seltener, aber im günstigen Präparat sehr instructiv, ist die Modification, wo die carcinomatöse Umwandlung der Epithelien nicht an der Oberfläche oder in den oberen Theilen der Drüsenschläuche vor sich geht, sondern wo in der Tiefe der Schleimhaut dicht über der Muskulatur der carcinomatöse Process beginnt. Das Carcinom kann hier mit völlig normal erscheinender, jedenfalls nicht malign entarteter Schleimhaut bedeckt sein. —

Alveolarcarcinom vom umgebildeten Cylinderepithel ausgehend.

Zweitens zeigt sich die Gesammtoberfläche des Uterus oder ein grosser Theil derselben wie mit dicker Epithellage (Zuckerguss) bedeckt: die Schleimhaut ist starr, zeigt hier und da, den Oeffnungen der Uterusdrüsen entsprechend, seichte Einsenkungen. — Hier ist das einschichtige Cylinderepithel in ein dickes, ziemlich gleichmässig ausgebreitetes, mehrschichtiges Epithelstratum verwandelt, von dem dicke solide Zapfen, wie sie beim Carcinom vom Deckepithel der Portio, der Vagina, der Haut (nach Thiersch-Waldeyer) herabsteigen, in die Tiefe dringen. —

Hornkrebs: Cancroid der Körperschleimhaut.

Hieran reiht sich drittens die Form des exquisit ausgebildeten sogenannten Hornkrebses, dem Cancroid der äusseren Haut ähnlich. In den carcinomatösen Epithelsträngen sind Epithelperlen, zwiebelartig geschichtete Massen, oft in reichlicher Anzahl vorhanden (Fig. 144).

Adenoma malignum corporis.

Als vierte Form ist das maligne Adenom aufzuführen: hier bleibt das Epithel einschichtig. Verfolgen wir den Vorgang schematisch von einer normalen Drüse an, so sehen wir, wie unter Erweiterung und Vergrösserung der Drüse epitheliale Erhebungen in ihr, zugleich auch drüsige Wucherungen in die Umgebung (über die Drüse hinaus) statthaben. Mit dem fortschreitenden Hineinwuchern und Hinauswachsen in die Umgebung entstehen immer ausgedehntere epitheliale Erhebungen und neue Einsenkungen dringen in diese Erhebungen selbst wieder ein. Die ursprüngliche Drüse geht in diesen enormen Wucherungen der cylindrischen Epithelstränge völlig zu Grunde: wir haben nun keine Drüse mehr, sondern Epithelialstränge mit cylindrischem Epithel. Verfolgt man das Schema und denkt sich, wie im Schema I angegeben, neben den ersten Erhebungen 1 und 2 mit ihren allmählich colossal zunehmenden Wucherungen, auch an anderen Stellen der Drüsenwand ähnliche Degenerationen, so bei 3, 4 oder 5 entstehen, so ist als Endproduct das Entstehen einer unentwirrbaren, durcheinander ziehenden Epithelstrangmasse ersichtlich und erklärlich. Es ist dieses Bild mit Regenwürmern zu vergleichen, die sich in Knäueln durcheinander winden. Mit der epithelialen Wucherung ist selbstverständlich auch die des Stroma Hand in Hand gegangen: jedes Epithel sitzt auf bindegewebiger Grundlage, jeder Epithelstrang hat einen Bindegewebsstock, aber oft so dünn, dass oft das Präparat den Eindruck erweckt, als sässe Epithel an Epithel. — Das Ganze sieht drüsig aus: die Cylinderepithelstränge rufen die Erinnerung an die Drüsen

Die Genese des Adenoma malignum.

wach; aber nirgends ist eine Drüse als solche mit einem Lumen und ihren sich gegenüberstehenden Epithelien vorhanden: die Epithelien verhalten sich hier nicht wie die in der Drüse vis-à-vis, sie stehen dos-à-dos; — es sind, wie erwähnt, keine Drüsen vorhanden, das Ganze sieht nur drüsig aus. —

Zwei Formen des Adenoma malignum.

Das maligne Adenom zeigt verschiedene Formen; die erste, die oben geschilderte, die zu den unentwirrbaren, regenwürmerknäuelähnlichen

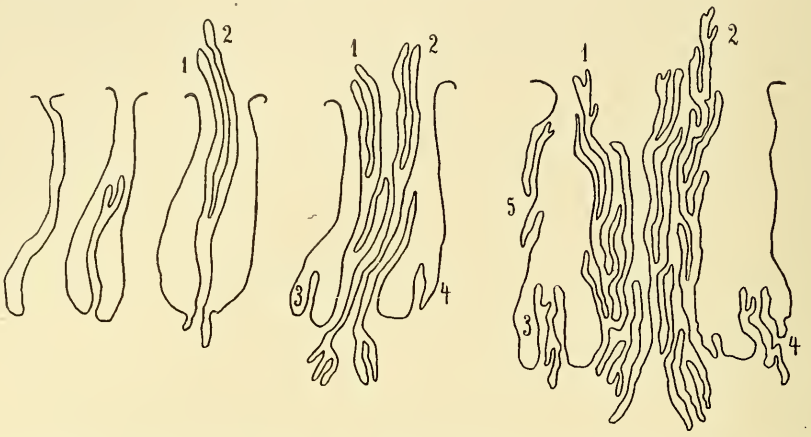

Fig. 146. Entstehung eines Adenoma malignum uteri invertens aus einer normalen Drüse. Längsschnitt. (Schem. I.)

Bildern führt, ist von einer zweiten Form zu trennen, die völlig regelmässig, wirklich drüsig angeordnet ist: hier liegt Drüse an Drüse. In vorgeschrittenen Fällen, wo die gesammte Schleimhaut, auch grosse Theile der Muskulatur

Fig. 147. Dasselbe auf dem Querschnitt. (Schem. I.)

durchwuchert sind, ist der Eindruck des Malignen bald erbracht, während im Beginn in der That auch dem Geübten Schwierigkeiten begegnen, selbst wiederholte Untersuchungen erst zum definitiven Urtheil führen. — Zur Klarstellung dieser Form diene das Schema II: statt der Vergrösserung der Drüse durch die enormen, in der Drüse stattfindenden (intraglandulären) Wucherungen, sehen wir immer zunehmende, sich in die Nachbarschaft ausstülpende drüsige Wucherungen; die ursprüngliche Drüse bleibt so anscheinend im Centrum der die

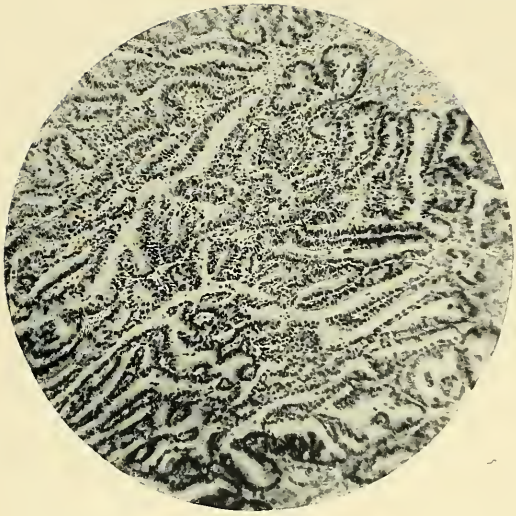

Fig. 141. Adenoma malignum corp. ut. evertens.

„Drüsenlabyrinth". (Cürettirtes Material.) Die Drüsenoberfläche wird durch axifugal vorgetriebene Sprossen vergrössert. Drüsenepithelien stehen bei den dünnen Stromabalken dos-à-dos.

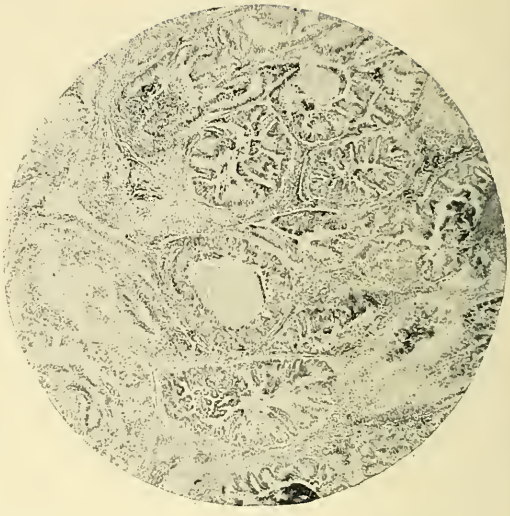

Fig. 142. Adenoma malignum corp. ut. invertens.

Die Drüsenoberfläche wird, zugleich unter Erweiterung des Lumens, durch axipetal vorgetriebene Sprossen vergrössert.

Fig. 143. Beginnende Epithelveränderungen bei maligner Degeneration im Corpus uteri.

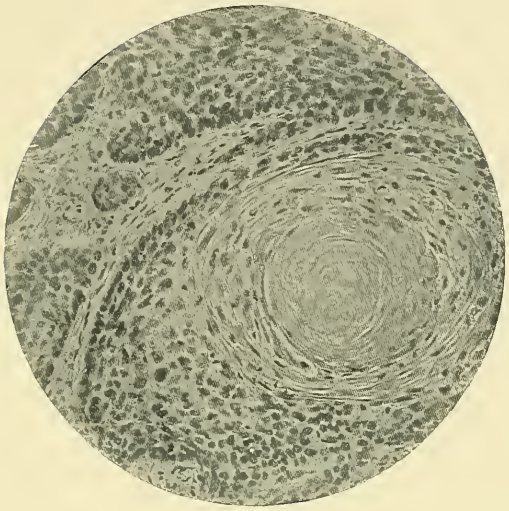

Fig. 144. Hornkrebs des Corpus uteri.
Im Centrum des grossen Krebszapfens eine concentrisch geschichtete Epithelperle.

Fig. 145. Carcinoma corporis uteri.
Ausfüllung der Drüsen mit epithelialem Material, ohne vorhergegangene adenomatöse Wucherung.

Umgebung durchziehenden drüsigen Excrescenzen. Die drüsigen Auswüchse zerstören so allmählich die gesammte Umgebung der „Mutterdrüse“. Denkt man sich denselben Process an den benachbarten Drüsen, so ist jedem der Effect, d. h. die völlige Zerstörung des Gewebes, klar. Die Drüsenwucherung beschränkt sich natürlich nicht auf die Schleimhaut, sondern geht, wie jedes Carcinom, allmählich weit über die Grenzen des Gewebes, in dem sie als Primärheerd auftrat. — Ueberblicken wir diese beim malignen Adenom sich zeigenden

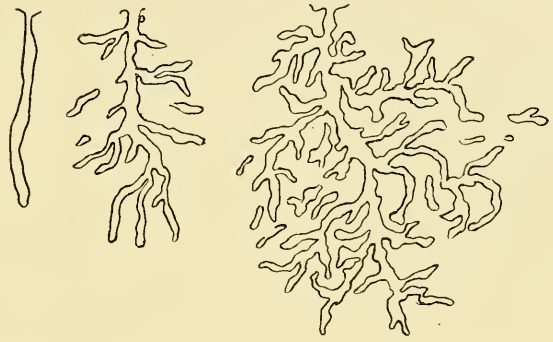

Fig. 148. Entstehung eines Adenoma malignum uteri evertens aus einer normalen Drüse auf dem Längsschnitt. (Schem. II.)

verschiedenen Vorgänge, so können wir einen sich ursprünglich mehr intraglandulär verlaufenden von einem extraglandulär sich abspielenden Process unterscheiden: wir haben eine invertirende Form, eine evertirende (Gebhard).

Invertirende und evertirende Form.

Fig. 149. Dasselbe auf dem Querschnitt. (Schem. II.)

Die Figuren 139 und 140 veranschaulichen, ebenso 141 und 142 neben der schematischen Darstellung diese beiden Formen. — Dass gelegentlich Combinationen von invertirenden und evertirenden Formen vorkommen, braucht nur erwähnt zu werden: sind doch diese Processe keineswegs specifisch verschieden, sondern dieselben, sich nur etwas verschieden darstellend. Beim malignen Adenom, dem Carcinom mit einschichtigem Epithel, kann eine Mehrschichtung der Epithelien eintreten und dadurch ein Carcinoma glandulare, ja bei weiterer Zellprofilation ein Alveolarkrebs entstehen. — Die evertirende Form am Corpus neigt zu dieser Umwandlung: hierdurch (also durch Nachweis von carcinomatösen Epithelmassen) wird die mikroskopische Diagnose oft sehr erleichtert. — Interessant ist, wie

bei malignem Adenom entsprechend der Zellwucherung in die Fläche, der Proliferation nebeneinander auch die Kernfiguren, die Mitosen, gerichtet sind: die Theilungsachsen laufen parallel zur Zellenbasis, nicht, wie gewöhnlich bei den unregelmässig in die Höhe und Tiefe wuchernden Epithelien mehr oder weniger senkrecht gegen dieselbe (Amann). — Diese Schilderung des malignen Adenoms ist ausführlicher gegeben, einmal, um das Verständniss für den Aufbau und damit auch das Verständniss für diese Form von Carcinom zu erleichtern, und zweitens weil bis jetzt eingehende Beschreibungen fehlen. —

Verschiedenheit des histiologischen Bildes bei dem Carcinom.

Die Formen der histologischen Bilder sind beim Carcinom des Uterus, wie wir bei Betrachtung derselben an der Portio, am Cervix, am Corpus gesehen haben, untereinander verschieden: sie weichen aber auch von den Bildern, die die Carcinome anderer Organe ergeben, hier und da nicht unbeträchtlich ab. Es ist nothwendig, die besonderen Abweichungen, welche das Carcinom am Genitaltractus zeigt, kennen zu lernen, um im gegebenen Augenblick am mikroskopischen Präparat auch die richtige Diagnose stellen zu können. — Die verschiedenen Formen des Carcinoms treten aber auch verschieden, je nach den einzelnen Abschnitten des Uterus auf: wir treffen das Adenom malignum evertens und invertens am häufigsten am Körper, am Cervix treffen wir, wenn malignes Adenom vorliegt, mehr die evertirende Form (vgl. Fig. 135). Am Cervix beobachtet man die sogenannten wurmstichigen häufiger, weniger an der Portio, sehr selten am Körper. Die Formen der glandulären Carcinome, wie sie Figur 134 wiedergiebt, scheinen am häufigsten cervicalen Ursprungs. Wenn auch nicht mit absoluter Sicherheit, so lässt sich doch aus dem mikroskopischen Bild des Carcinoms oft mit Wahrscheinlichkeit der Sitz desselben am Uterus angeben. —

Benennung der Carcinome.

In Betreff der Nomenclatur sei erwähnt, dass Carcinome mit soliden Epithelmassen meist als alveoläre bezeichnet werden; da wo sich centrale Oeffnungen zeigen, wird von glandulärem Krebs, vom Adenocarcinom gesprochen: es liegt hierin aber nur etwas Descriptives. Deshalb kann man auch (descriptiv) sagen, dass das Adenocarcinom in Alveolarkrebs übergegangen sei. Malignes Adenom ist Carcinom mit einschichtigem Epithel: aus ihm kann Carcinom mit mehrschichtigem Epithel (Adenocarcinom), aber schliesslich auch (besonders bei der evertirenden Form) Alveolarkrebs hervorgehen. —

Syncytioma malignum.

An die Betrachtung des Körpercarcinoms ist noch eine bösartige epitheliale Neubildung anzureihen, die sich vor den meisten anderen Neubildungen durch eine absolut bestimmte Aetiologie auszeichnet; es ist dies das **Syncytioma malignum** (Carcinoma syncytiale [Kossmann]). Diese Neubildung ist ohne Schwangerschaft nicht möglich, dadurch ist ihr Sitz (Corpus, Tube), ihr örtliches Vorkommen von vornherein gegeben: sie ist nur in bestimmten Jahren des weiblichen Sexuallebens denkbar — das Klimacterium ist frei, vor der Conceptionsfähigkeit ist dieses Neoplasma ausgeschlossen. — Die epithelialen Massen stammen von den epithelialen Bestandtheilen, die die Cho-

rionzotten bekleiden, und zwar kommen in Betracht erstens das Syncytium, der epitheliale Ueberzug der Zotten, das keine Zellgrenzen erkennen lässt und für das mütterlicher Ursprung (Abstammung aus umgewandeltem Uterinepithel) angenommen wird (vgl. S. 100, 101), und zweitens die unter dem Syncytium befindliche, fötale, nur in frühen Graviditätszeiten deutlich nachweisbare Ektodermschicht. —

Zum Verständniss der Neubildung folgendes:

Eindringen des Zottenüberzugs in die Serotina.

Unter normalen Verhältnissen heftet sich ein Theil der Zotten (s. oben bei Decidua S. 108, 109) an die Serotina oberflächlich an, ein anderer Theil dringt als Haftzotten in die oberflächlichen decidualen (serotinalen) Lagen ein. Es lässt sich an dem Syncytium der Zotten frühzeitig ein Vorgang wahrnehmen, der darin besteht, dass feinere oder auch grössere Theile oder Züge des Syncytium wie Wurzelfasern, anfänglich ohne Kerne in das mütterliche Gewebe der Serotina eindringen. Bei krankhaften, aber nicht malign zu bezeichnenden Processen, wie bei Mola hydatidosa ist dieses Eindringen von Syncytiumpartikeln ein noch erheblicheres (Marchand). Die in der Serotina liegenden syncytialen Abkömmlinge stellen sich daselbst als gut färbbare, grosse Zellen mit grossem Kern, als Riesenzellen mit mehreren Kernen dar. — An den myxomatös degenerirten Zotten selbst finden auch (fern von der Decidua) Wucherungen des Syncytium und der darunter gelegenen ectodermalen Schicht statt. — Diese syncytialen und ectodermalen Bestandtheile der Zotten, die also schon normal und in nicht normalen Vorgängen in innige Berührung mit der Decidua serotina treten, können Anlass zu bösartigen Neubildungen geben, die oft in sehr kurzer Zeit schwere Vaginal- und Pulmonal- selbst Cerebralmetastasen machen, Metastasen, die wesentlich ihre Verbreitung durch die Blutbahn nehmen. Marchands Verdienst ist es, diese Geschwulstform klargestellt zu haben. —

Histologische Zusammensetzung des Syncytioma malignum aus zwei Bestandtheilen

Im mikroskopischen Bild des Syncytioma malignum finden sich einmal grosse syncytiale Stränge, Protoplasmamassen von netzförmiger Ausbreitung mit vielen Kernen und Vacuolen, — und zweitens in den Maschen zwischen den syncytialen Protoplasmamassen zellige Elemente, die meist polyedrisch, hell, weniger färbefähig wie die Syncytiumtheile, von Marchand auf das fötale Ectoderm zurückgeführt werden. — Neben den grossen syncytialen Protoplasmamassen, die balkenförmig angeordnet, netzartig verbunden, grössere und kleinere Maschenräume zwischen sich lassen, kommen auch grössere zellige Elemente mit grossem Kern, wie auch Bildungen von vielkernigen Riesenzellen vor, die sich direct auf das Syncytium zurückführen lassen. — Im Geschwulstgewebe sind viele Hohlräume (Bluträume) vorhanden, ebenso auffallend viele nekrotische Partien, die oft den grössten Theil der dem Untersucher übergebenen Massen ausmachen. Bei näherer Betrachtung der nekrotischen, sich schlecht färbenden Massen, die wie feinfaseriges Fibrin aussehen, lässt sich constatiren, dass dieselben, abgesehen von Fibrin und Blutgerinnsel, aus den grossen, syncytialen, balkenförmigen Bildungen hervorgegangen sind; die anfänglich sich gut färbenden Massen verlieren die Färbe-

fähigkeit, erhalten eine leicht glänzende homogene Beschaffenheit, werden dann feinfaserig und verlieren ihre bis dahin meist noch wahrnehmbaren Contouren. —

Die klinische Differentialdiagnose bei Carcinom.

Der klinisch untersuchende Arzt kann in Betreff der Diagnose des Körpercarcinoms auf Schwierigkeiten stossen; auch bei Endometritis können schwere, Verdacht auf Carcinom erweckende Symptome auftreten, andrerseits können bei Carcinom die Beschwerden gering sein. Selbst die curettirten Massen, die durch ihre grosse Menge fast sicher maligne Degeneration vermuthen lassen, können auf einfach entzündlichen Wucherungsprocessen beruhen.

Histologische Differentialdiagnose zwischen Carcinom und Endometritis.

Die Differentialdiagnose zwischen Carcinoma corporis und Endometritis ist oft einzig und allein histologisch zu stellen. Die mikroskopischen Bilder der endometritischen Processe, seien sie mehr glandulär oder interstitiell, sind so scharf gekennzeichnet, dass es nicht schwer fällt, die bekannten oben erörterten Carcinompräparate von denselben zu unterscheiden. Ueber die Einzelheiten des histologischen Befundes der Endometritis siehe unten (S. 337 ff.). — Es können ferner differential-diagnostisch in Frage kommen Partien abgestossener, zerfallender Myome: der histologische Nachweis der Muskelfasern, die wir schon eingehend erörtert haben, hebt den Zweifel über die Natur der ausgestossenen Massen; — ebenso können gelegentlich dem untersuchenden Arzte Zweifel aufsteigen, ob es sich um carcinomatöse Degeneration oder um Placentarpolyp handelt. — Der Befund von Schwangerschaftsveränderung der mütterlichen Schleimhaut (deciduale Theile) oder fötaler Bestandtheile klärt die Zweifel gegenüber carcinomatösen Veränderungen. — Bei Placentarabgängen (Placentarretention u. s. w.), zumal bei der in Folge drohender Symptome nothwendig gewordenen künstlichen Entfernung kommt aber nach der höchst wichtigen Entdeckung des

Differentialdiagnose zwischen einfachem Placentargewebe und Syncytioma malignum.

Syncytioma malignum die Differentialdiagnose zwischen einfachem Placentarstroma und dieser Neubildung in Frage. Das Syncytioma malignum besteht wesentlich aus mächtig gewucherten syncytialen Massen, denen auch noch epithelartige, hellere, scharf contourirte Zellen (Ectoderm) beigemischt sein können, während der Placentarpolyp neben decidualen Theilen nur den schmalen, gleichmässig dem Zottengewebe aufsitzenden epithelialen Ueberzug aufweist; also die enorm gewucherten syncytialen Massen, die im gewöhnlichen Placentargewebe nicht vorkommen, entscheiden, unterstützt vielleicht auch durch die bei Syncytioma malignum häufig und ausgedehnt vorkommenden nekrotischen Partien. Maligne Degeneration des Zottenstromas oder der decidualen Bestandtheile kommen hier bei der Differentialdiagnose nicht in Betracht, da ihr Vorkommen ja möglich, aber bis jetzt noch nicht sicher erwiesen ist; es liegt über maligne Entartung des Zottengewebes bis jetzt nur eine Beobachtung vor (Aschoff).

Schwierigkeiten der anatomischen Differentialdiagnose.

Schwierigkeiten für die mikroskopische Diagnose eines Carcinoms können die Befunde mehrfach geschichteten Epithels in den aus der Uterushöhle curettirten Massen darbieten. Es kommen circumscripte Mehrschichtungen des Oberflächenepithels der Uterusmucosa vor, die sich den tieferen Gewebspartien gegenüber genau wie die Bilder bei heilender Erosion der Portio vaginalis

oder wie die bei der cervicalen Epidermidalisirung verhalten. Es kann bei kleinen polypösen Wucherungen der Uterusschleimhaut beobachtet werden, dass die eine Hälfte der Oberfläche mehrfach geschichtetes Epithel trägt, während die andere Hälfte das zierliche, charakteristische Uterusepithel aufweist. Es ist dies hier in der normal weiten Uteruskörperhöhle eine sehr seltene Beobachtung, an den Polypen der Cervicalschleimhaut, zumal wenn sie das Bestreben haben, zum Ostium externum herauszutreten, eine sehr häufige. Mehrfach geschichtete Epithellagen der Uterushöhle bleiben verdächtig: bei fehlendem progressiven Fortschreiten in die Tiefe kann nicht von Carcinom gesprochen werden. Der Befund solcher epithelialer Mehrschichtungen ist auch als Psoriasis bezeichnet worden (Rosthorn).

Differentialdiagnose zwischen Carcinom und Syncytioma malignum, sowie Sarkom.

Es bedarf noch einer kurzen Besprechung der Differentialdiagnose zwischen Carcinom und Syncytioma malignum einerseits und zwischen Syncytioma und Sarkom andererseits. Der klinische Befund kann unter Berücksichtigung einer vorangegangenen Gravidität und der verdächtigen, sich anschliessenden Symptome oft nur mit Wahrscheinlichkeit auf das eine oder das andere hinweisen. — Histologisch ist die Diagnose an dem ausgekratzten Material zwischen Carcinom und Syncytioma malignum unter Berücksichtigung der grossen, syncytialen, balkenförmig gestalteten, zottig erscheinenden Massen nicht schwierig. — Nicht so leicht kann die Entscheidung zwischen Sarkom und Syncytiom sein: meist wurden früher die Fälle von Syncytioma malignum für Riesenzellensarkome erklärt. Eine Reihe von Sarkomen, namentlich die, welche polypös und etwas ödematös sind und lockeres Gewebe besitzen, zeigen langhin gestreckte Riesenzellen, die den syncytialen völlig gleichen. — Bei Sarkomen ist aber kaum an der gesammten Geschwulst überall das gleiche histologische Bild; während an einzelnen Stellen grosse Elemente und Riesenzellen, die den syncytialen gleichen, gefunden werden, geben andere Stellen nur kleinere Rundzellen, auch Spindelzellen und lassen die Riesenzellen vermissen. Bei Syncytioma malignum wird überall dieselbe Structur, syncytiale Protoplasmamassen mit zelligem Material in ihren Maschen, vom Ectoderm herstammend, nachgewiesen werden können. Die Ungleichartigkeit des zelligen Aufbaues im Sarkom ist bei Zweifeln gut differential-diagnostisch zu verwerthen. — Grosse Riesenzellen im Gewebe werden nicht mehr, wie früher ausschliesslich Riesenzellensarkome diagnosticiren lassen: es könnte sich ja auch um Syncytioma malignum handeln. Umgekehrt dürfen nicht ohne weiteres Riesenzellenbildungen schon für Beweis eines Syncytioma malignum gelten. Ob Riesenzellen epithelialen Ursprungs (syncytial) sind oder ob bindegewebiger Herkunft (Sarkom) ist nicht einfach von vorn herein zu erkennen. —

Schleimhautsarkome.

Bei der Entscheidung der Frage, ob Carcinom oder Sarkom? ist schon oben darauf hingewiesen, dass dem untersuchenden Arzt meist die Beantwortung, ob malign oder nicht malign näher liegt. Für die histologische Differentialdiagnose zwischen Carcinom und Sarkom, vor allem zwischen Carcinom, Syn-

cytioma malignum und Sarkom erscheint es wichtig, folgende Bemerkungen über den Bau der **Schleimhautsarkome** des Uterus, der Portio, des Cervix, des Körpers hier einzufügen. Das Sarkom ist im Gegensatz zum Carcinom, welches eine bösartige epitheliale Neubildung darstellt, ein malignes bindegewebiges Neoplasma. Es handelt sich nicht nur um einfache numerische Zunahme der bindegewebigen Elemente der Uterusschleimhaut, sondern neben der enormen Vermehrung der Elemente zugleich um eine Umwandlung des ursprünglichen Typus der ergriffenen Theile. Aus den kleinen runden oder auch spindelförmigen Stromazellen, die durch den Kern völlig ausgefüllt werden, entstehen mächtige, ungleichartige, weit über das Gewöhnliche gehende Elemente mit grossen, oft unregelmässig gestalteten Kernen. Die Anordnung der umgewandelten Zellen ist keine gleichmässige, sondern grössere und kleinere liegen neben einander. Die Umwandlung des Typus der Zellen und die Ungleichartigkeit in ihrer Anordnung sind diagnostisch wichtig. Am Uterus können wir je nach der verschiedenen Art der Zellentwickelung folgende meist deutlich sich scheidende Eintheilung des Sarkoms vornehmen, einmal die grosszellige Neubildung; die Stromaelemente sind in überaus grosse Elemente umgewandelt: dieselben sind mehr rundlich, zuweilen spindelförmig, unregelmässig angeordnet, grössere und kleinere neben einander. Die Kerne haben oft vielfach die Grösse der gewöhnlichen Stromazellen; Figur 150 kennzeichnet diese Form; — eine zweite Form ist die, in der die Stromazellen in grosse spindelförmige Elemente umgewandelt sind, die oft den Deciduazellen gleichen, sie oft an Grösse übertreffen; sie unterscheiden sich aber durch die sich an verschiedenen Stellen der Neubildung vorfindende unregelmässige Form und Grösse von Deciduaelementen. — Eine dritte Gruppe sind die Riesenzellensarkome: zwischen enormer Zellenwucherung sind grosse vielkernige Zellen vertheilt. In dieser Gruppe finden sich meist kleinere, rundliche oder spindelförmige Elemente, zwischen denen diese Riesenzellen liegen. Bei nicht genügender Färbung oder zu dicken Schnitten können die Contouren der Riesenzellen verwischt, diese Gebilde übersehen werden; die Kerne in ihnen werden dann für Kerne kleinerer Rundzellen gehalten. — Am schwierigsten sind die eine vierte Gruppe darstellenden, kleinzelligen Rundzellensarkome zu diagnosticiren, zumal wenn ungenügendes Material sur Untersuchung vorliegt; hier übertrifft an Grösse und Form die Mehrzahl der Elemente in dem Neoplasma nicht die normale Stromazelle; es hat anscheinend keine Umwandlung des Typus der Elemente, sondern nur eine colossale Vermehrung stattgefunden. Diagnostisch wichtig ist, dass die Uterusschleimhaut, durch die enorme Zellwucherung zu Grunde gegangen, nicht mehr die Zusammensetzung der Schleimhaut zeigt. Wenn Schnitt auf Schnitt der mikroskopischen Präparate nur das Bild der Kleinzellenwucherung, keine Drüsen ergiebt, so kann der Untersuchende auf eine den Lymphosarkomen zuzurechnende Neubildung schliessen; — bei genauer Durchmusterung der einzelnen Präparate werden aber doch noch Unregelmässigkeiten in der Grösse und Gestalt der Zellen und Kerne auffallen, die die



Fig. 150. Sarcoma gigantocellulare mucosae uteri.

Zellen verschiedenster Grösse unregelmässig im Gesichtsfeld vertheilt.

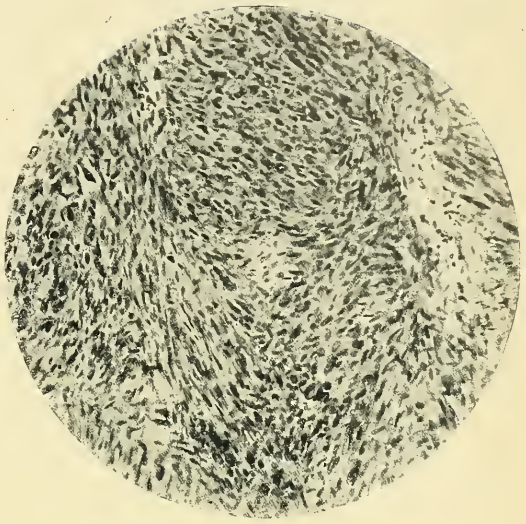

Fig. 151. Myosarcoma fusicellulare corp. ut.

Grosser Kernreichthum; Veränderung der Kerne.

Fig. 152. Sarcoma fusicellulare uteri.

Durch scharfe Abgrenzung des gesunden vom erkrankten Gewebe wird der Eindruck eines alveolären Baues erweckt.

Diagnose unterstützen; es werden sich bei dieser Form nicht selten auftretende Riesenzellen nachweisen lassen. —

Chondrosarkome.

Aeusserst selten — hier nur kurz erwähnt, sind die Chondrosarkome an der Portio vaginalis resp. im Cervix: hier liegen in mehr oder weniger stark verändertem Gewebe grössere oder kleinere sich deutlich als Gruppen von Knorpelzellen charakterisirende Partikelchen. — In den Sarkomen können ferner auch noch secundäre Veränderungen, myxomatöse Degeneration, nekrobiotische Processe, Apoplexien, statthaben. —

Gewöhnlich ist die sarkomatöse Verwandlung des Gewebes eine allmähliche; man erkennt noch normal erscheinende Elemente zwischen den schon in progressiver Entwickelung begriffenen. Es findet bei Sarkom ein continuirlicher Uebergang der Gewebe ineinander statt, im Gegensatz zum Carcinom, wo die epithelialen Bestandtheile in ihren Maschenräumen sich scharf — discontinuirlich — gegen das Stroma absetzen. Dieses Verhalten wird bei der Differentialdiagnose zwischen Sarkom und Krebs verwerthet. — Aber auch beim Sarkom ist in dem dem Untersuchenden zur Beobachtung vorgelegten Material gelegentlich die Gruppirung des umgewandelten Gewebes gegen normal erhaltenes eine scharf sich abgrenzende, bei Besichtigung mit schwacher Vergrösserung erscheint im Geschwulstgewebe strangförmige Anordnung, so dass sogar das Bild von Epithelialsträngen, das Aussehen eines alveolären Baues, vorgetäuscht werden kann (Fig. 152). In anderen Fällen von Sarkom liegen in Spalten, die sich völlig wie Maschen, Hohlräume ausnehmen, Zellenanhäufungen, die selbst epitheliales Aussehen durch ihre freie Lage, durch das Fehlen der Beziehungen zum umliegenden Gewebe erhalten. Ja es ist, wenn an dem vorliegenden curettirten Stück die Entstehung, die Genese nicht verfolgt werden kann, kaum möglich, die Entscheidung, ob Sarkom, Carcinom, zu treffen.

Sarcoma alveolare.

Drüsen bei Sarkom. Carcinosarkom.

Das Verhalten der Drüsen im sarkomatösen Gewebe ist ein verschiedenes: meist gehen dieselben direct zu Grunde: aber umgekehrt (und nicht selten bei den gelappten, traubig erscheinenden Sarkomen der Portio oder des Cervix) können an ihnen ebenfalls progressive Processe statthaben: es findet Mehrschichtung, Durchbrechen der Epithelialwucherung in die Umgebung statt, kurz carcinomatöse Veränderung. Es liegt dann ein Carcinosarkom vor, weil Sarkom und Carcinom neben einander bestehen; der Ausdruck Carcinosarkom wird aber auch gelegentlich für die oben erwähnten Fälle angewandt, in denen aus der Untersuchung nicht klar die Genese der Neubildung hervorgeht, ob sie aus Bindegewebe oder Epithel stammt, ob Carcinom oder Sarkom vorliegt.

Carcinom der Vagina und Vulva.

Der klinische Befund von **Vaginal- und Vulvaerkrankungen** wird weniger Schwierigkeiten bei einer Differentialdiagnose zwischen Carcinom und gutartigen Affectionen finden als bei den Erkrankungen der höher gelegenen Partieen des Genitaltractus. Anlass zu Zweifeln über die Beschaffenheit der Erkrankung geben vaginale Ulcera, specifische und nicht specifische, zumal in den oberen Partieen, im Scheidengewölbe oder verrucöse Wucherungen, die z. B. nach langem Tragen von Pessaren entstehen. Oberflächliche Ulcera, die von der Portio auf

Ulcus rodens, simplex und carcinomatosum

das Scheidengewölbe übergehen (Ulcera rodentia) und nicht selten einfach entzündliche, Decubitalgeschwüren gleichend, machen bei der Betrachtung einen höchst verdächtigen Eindruck. In diesen seltenen Fällen giebt die histologische Untersuchung excidirter Stellen Aufschluss. Einfache, d. h. nicht maligne Ulcera werden, wie auch die einfachen, nicht malignen, warzigen Excrescenzen, das schon oben beschriebene Bild (s. Portio vaginalis S. 252 u. 253 ff.) ergeben: carcinomatöse Entartung zeigen die Reproduction der epithelialen Massen in der Tiefe. Das histologische Bild der Vaginalkrebse ist ein einfaches. Das Carcinom nimmt seinen Anfang vom bedeckenden Epithelstratum: an demselben treten Verdickungen, dann zapfenartige Vorsprünge auf, die in die Tiefe progressiv fortwuchernd und sich verbreiternd eindringen (Fig. 125). Dasselbe histologische Bild bieten die Vulvacarcinome dar: des öfteren werden hier Epithelperlen in den Epithelialsträngen gefunden werden (Fig. 126). Es kann ferner deutlich nachweisbar das Carcinom an der Vulva ausser von der Epithelbedeckung auch aus den Talgdrüsen sich entwickeln.

Die anatomische Diagnose der aus dem Uterus stammenden Polypen und Gewebsbröckel (Myom, Myosarkom, Schleimhautpolyp).

Aus dem Uterus können mehr oder weniger grosse Massen spontan ausgestossen oder, wenn in Vorbereitung, sich zu lösen und auszustossen, künstlich entfernt werden. Diese „ausgestossenen" Massen — wenn man alles hierher Gehörige unter diesen Ausdruck zusammenfasst, — sind organisirte oder unorganisirte. Ein Theil derartiger Gebilde sind unter den abgegangenen Häuten (s. S. 109) behandelt: hier folgt wesentlich unter Berücksichtigung praktisch diagnostischer Gesichtspunkte die Besprechung der polypösen Gebilde (Uteruspolypen), wie der mehr compacteren Abgänge oder Bröckel. —

Organisirte und unorganisirte Partikel.

Es ist wichtig, aus der Zusammensetzung der zur Untersuchung kommenden Theile beurtheilen zu können, ob der Trägerin eine Gefahr sofort oder auch später droht, ob therapeutische Maassregeln oder Eingriffe nöthig sind, ob nicht. — Aus dem Aussehen der ausgestossenen Massen, aus der zottigen Beschaffenheit, aus Betrachtung der Durchschnitte durch dieselbe, aus ihrer Consistenz lässt sich schon makroskopisch oft mit grosser Sicherheit die Natur derselben, sowie auch vielleicht schon die beginnende maligne Degeneration erkennen. — Wo die Diagnose makroskopisch nicht genügend sicher gestellt werden kann, tritt die mikroskopische Untersuchung als bestätigend oder direct als ausschlaggebend hinzu.

Makroskopische Betrachtung der ausgestossenen Partikel.

Unter die „ausgestossenen" Gebilde gehören in Bezug auf ihre Wichtigkeit in erster Linie die myomatösen Polypen, Myome, die submucös ge-

Myomatöse Polypen.

wachsen. sich über die Oberfläche der Uterusschleimhaut hervorschieben, mit mehr oder weniger breiter Basis, oder auch dünn gestielt aufsitzen. Je nach der grösseren Betheiligung der Muskelsubstanz oder des fibrösen Gewebes sind die Gewächse mehr den Myomen oder den Fibromyomen zuzurechnen. Bei grösserer Betheiligung der fibrösen Bestandtheile ist die Consistenz entsprechend härter, ihr Durchschnitt weniger feucht glänzend. Das makroskopische Aussehen der Myome oder Fibromyome auf dem Durchschnitt ist fast regelmässig ein so charakteristisches, dass die Diagnose schon nach Betrachtung mit unbewaffnetem Auge gestellt werden kann. Zum Verständniss des Aussehens und der Schilderung desselben ist ein Blick auf die Entstehung der Myome nöthig. — An einer Stelle in der Muskulatur des Uterus, dessen Zusammensetzung oben auseinander gesetzt war (s. S. 61), sieht man eine kleine ovale oder spindelförmige Anschwellung. Diese Anschwellung befindet sich an einem Muskelbündel, zeigt im ersten Beginn eine kleinzellige Wucherung (Granulationsgewebe), oft gefässreich, aus der schliesslich eine Zunahme der Elemente, sei es mehr der muskulösen, sei es der fibrösen Theile hervorgeht. — Es entsteht durch die circumscripte Zunahme der Elemente eine deutlich sich gegen die Umgebung abhebende, ziemlich gut isolirte, vergrösserte Muskelbündelgruppe: ein Knötchen. Durch das Durcheinanderziehen der Muskelbündel, welches sich je nach der grösseren Betheiligung des Bindegewebes, mikroskopisch deutlich durch Aneinanderdrängen der Muskelbündel kundgiebt, entsteht eine unregelmässige Streifung an dem Knötchen, weisslich erscheinende, faserige, ja oft asbestartig glänzende Züge. — Neben diesem ersten kleinsten als Myom zu bezeichnenden Knötchen bildet sich ein zweites, ein drittes, und noch eine ganze Reihe; durch Auseinanderlegen dieser kleinen Bildungen, also durch eine Apposition und Verwachsung unter einander entsteht ein grösseres Gebilde, entsteht das Myom: dasselbe kann solides, festes Gefüge haben, es können sich auch noch spaltförmige Räume in ihm zeigen, wenn die das Myom zusammensetzenden kleinen Knötchen sich nicht überall eng vereinigt haben; das makroskopische Aussehen bleibt aber stets das charakteristische weissliche, faserige, oft abestartig glänzende mit sich durchflechtenden Zügen, die mehr grauweissliche, den Querschnitten der Muskelbündel entsprechende Partieen in sich einschliessen. — In den submucösen (polypösen) Myomen können makroskopisch deutlich erkennbare, auch noch ihren Zusammenhang mit der Schleimhaut bewahrende Drüsen sich befinden, erweitert grössere Cysten bildend, sich verästelnd. Die Schleimhaut ist entweder verdickt oder auch atrophisch, verdünnt. — Verfettungen, Verkalkungen in Myomen lassen sich durch die weissliche Verfärbung und Consistenz erkennen. Oft zeigen sich lymphatische Räume mit unregelmässigen Wandungen wie erweiterte Maschenräume des Gewebes, die eine gelblich durchscheinende sulzartige Masse enthalten, neben deutlichen, schärfere Wandungsbegrenzung zeigenden Lymphgefässen. Selten sind erhebliche Blutgefässentwickelungen, die freilich auch eine cavernöse Beschaffenheit annehmen können. Makroskopisch lassen sich

Makroskopisches Bild: Entstehung der Myome.

Wachsthum durch Apposition.

Drüsen in Myomen; degenerative Processe in Myomen.

nekrotische Partieen der Myome durch die schmutzig rothbräunliche, wie durch Rothweinhefe erzeugte Färbung erkennen. Das faserige Gefüge ist dabei oft wie etwas verwischt. — Durch nekrotische Vorgänge oder auch durch Insulte veranlasst, zeigen die myomatösen Polypen an ihrer Oberfläche Substanzverluste wie Ulcerationen. Durch die scharfen Ränder, wie die Zeichnung des faserigen Gewebes wird dem unbewaffneten Auge die fehlende maligne Natur des nekrotischen Geschwürs klar sein; bei Zweifel entscheidet die mikroskopische Untersuchung. — Schon makroskopisch lässt sich bei Betrachtung des Durchschnittes beginnende sarkomatöse Degeneration erkennen. Das weisslich faserige, asbestartig glänzende Gewebsbild des Myoms oder Fibromyoms verschwindet und zeigt auf dem Durchschnitt ein mehr gleichartiges, homogen scheinendes Gefüge; es können diese Partieen auch mehr über die Oberfläche des Schnittes hervorragen. Die Färbung der degenerirten Theile ist grauweisslich durchscheinend, bei grösserer Gefässentwickelung grauröthlich. Das Myom wird Myosarkom; zugleich entsteht eine grössere Brüchigkeit der degenerirten Partieen. — Eine carcinomatöse Umwandlung, die selten beobachtet wird, eigentlich nicht primär, sondern nur secundär ist, makroskopisch sich durch die aus den Maschenräumen hervordrückbaren Epithelmassen kenntlich macht, entsteht durch die carcinomatöse Degeneration der in das Myom eingedrungenen Drüsen oder durch Hineinwuchern des Carcinoms von aussen durch Eindringen (Arrosion) eines auf dem Myom sitzenden Schleimhautcarcinoms.

Sarkomatöse Degeneration der Myome.

Carcinomatöse Degeneration der Myome.

Mikroskopisches Verhalten der Myome, sowie der malignen Degeneration.

Wenn auch makroskopisch sich mit voller Sicherheit das Myom erkennen lässt, so ist doch das makroskopische Bild nicht ausreichend, um feinere Beschaffenheit oder Veränderungen zu erkennen. Wenn auch makroskopisch die Drüsen meist erkannt werden können, so ist doch nur mikroskopisch das zierliche, meist sehr deutlich flimmernde Cylinderepithel wahrnehmbar; bei nekrotischen Partien, wie Substanzverlusten an der Oberfläche derartiger nekrotischer myomatöser Polypen ist bei dem feucht glänzenden, etwas verwaschenen Bild des Durchschnittes erst mikroskopisch eine sichere Diagnose, ob schon beginnende maligne Processe mitspielen, zu stellen. Am wichtigsten ist die mikroskopische Untersuchung bei beginnender sarkomatöser Veränderung: wenn sich auch makroskopisch ein schätzenswerther Anhalt durch die eigenthümlich gleichartige, homogen werdende Aenderung des Gewebsgefüges ergiebt, so ist doch die genügende Sicherheit und vor allem der Nachweis der weitergehenden Ausbreitung nur mikroskopisch zu geben. Ob an der Basis der ausgestossenen Polypen schon maligne Processe spielen, ob ein erheblicher Eingriff (Totalexstirpation) nöthig ist, kann makroskopisch nicht jedesmal mit Sicherheit entschieden werden. — Das nicht veränderte Myom, welches aus Muskelbündeln, die sich in verschiedenen Richtungen durchziehen, besteht, zeigt mikroskopisch überall deutlich die glatten normalen Muskelfasern oder lässt doch aus den völlig gleichmässig schmalen stäbchenförmigen Kernen auf die normale Beschaffenheit und normale Grösse der Muskelfasern, deren Contouren sich nicht jederzeit scharf nachweisen lassen, schliessen; ebenso sind die im Quer- oder Schiefschnitt ge-

troffenen Elemente mit ihren Kernen gleichmässig gross oder doch, je nachdem die Zellen am Ende oder in der Mitte des Leibes getroffen sind, wenig voneinander verschieden. — Man erhält stets das oben schon bei der Muskulatur geschilderte Bild (Fig. 38); nur ist zu berücksichtigen, dass bei Myomen oder Myofibromen diese Muskelbündelgruppen durch Bindegewebe stets mehr, oft sehr weit auseinander gedrängt sind. — Selbst bei kleinzelliger Infiltration des Myoms geht das Bild der Muskelfasern und ihrer Kerne nicht verloren. — Bei sarkomatöser Degeneration erhält der Untersucher anfänglich noch das Bild der sich durcheinander ziehenden ursprünglichen Muskelfaserbündel (Fig. 151): bei oberflächlichem Durchmustern der Präparate kann die schon vorhandene Umänderung der Elemente durch die noch vorhandene Gruppirung der Faserzüge übersehen werden. Charakteristisch ist bei der Umwandlung, wie das gleichmässige Bild der Elemente und der Kernform einer ungleichmässigen Zeichnung Platz gemacht hat; neben den schmalen stäbchenförmigen Kernen treten grössere, breitere, anfänglich noch im ganzen länglich, auf; die scharfe Umgrenzung und Färbung der Muskelelemente ist verschwunden; die Kerne werden allmählich rundlich, oval, grössere und kleinere nebeneinander erhöhen die Ungleichmässigkeit. Dasselbe ungleichmässige Bild zeigt sich auf Längs- oder Querschnitt. Der Ersatz der Muskelzellen mit ihrem typischen, charakteristisch schmalen, scharf contourirten, gut gefärbten Kern durch grössere und ungleichmässige, an Grösse ungleichartig durcheinander liegende Elemente mit grösseren rundlich ovalen Kernen zeigt die stattgehabte Degeneration. — In günstigen mikroskopischen Präparaten lässt sich leicht der allmähliche Uebergang der Muskelelemente in grosse, schmale, spindelförmige Elemente mit immer grösser werdenden Kernen verfolgen. Der Eindruck entsteht, als wenn die zierliche, schmale Muskelzelle direct in die Sarkomzelle übergeht. — In anderen Präparaten erscheint das Gewebe der Muskulatur in kleinzelliges Gewebe wie Granulationsgewebe umgewandelt: neben den Rundzellen sind fast gar keine Muskelelemente mehr erkennbar. Erst allmählich entsteht dann durch weitere Differenzirung (Metaplasie) der kleinen Rundzelle in grössere, ungleichartig angeordnete, mit grossem, oft riesengrossem Kern versehenen Elemente die sarkomatöse Degeneration.

Schleimhautpolypen: makroskopisches Verhalten.

Was die Schleimhautpolypen anlangt, so fehlt ihnen bei der makroskopischen Betrachtung im Gegensatz zu dem Durchschnitt eines myo- oder fibromyomatösen Polypen der Unterschied zwischen bedeckender Schleimhaut und dem Kern der Geschwulstbildung; — sie bestehen nur aus Schleimhautgewebe, welches mehr fibrös (fester anzufühlen), ein andermal mehr glandulär (weicher erscheinend) sein kann. Die Drüsen können erweitert, cystisch sein, dem Polypen follikuläres Aussehen (Follikularpolyp) geben oder auch bei gleichmässiger leicht cystischer Erweiterung ein fischlaichartiges Bild erhalten. Lang gestielt, breit aufsitzend (Molluscum), blutgefässreich, mit Apoplexien versehen. — Die Oberfläche ist meist glatt, feucht glänzend oder mit Einbuchtungen, oft mit Krypten versehen, den Tonsillen gleichend. Es kann eine zierliche papilläre Zeichnung durch

Wucherung des Oberflächenepithels und der oberflächlichen Gewebslagen sich gebildet haben. Diese feucht glänzende Oberfläche trägt das Epithel des Mutterbodens, der aus dem Uterus ausgestossene Theil ein cervicales oder uterines Epithel. —

Makroskopisch ist an den Polypen schon die sehr oft auftretende, beginnende oder völlig vollendete Epidermidalisirung des Oberflächenepithels erkennbar. Das cylindrische Epithel der Oberfläche ist in mehrschichtiges umgewandelt (s. oben bei Erosionen S. 249 und 253, 254 und Fig. 128, 129, 130). Die Oberfläche erscheint weniger feucht glänzend, weniger gefässreich, etwas starrer. — Auf dem Durchschnitt sieht man dieses mehrfach geschichtete Epithelstratum auch in die Drüsen des polypösen Gewebes herabsteigen, ja selbst bis zur Basis der Polypen vordringen. Die mehrfach geschichtete Plattenepithellage wird dicker, je näher der Sitz des Polypen dem Muttermund ist, je weiter das Lumen des Cervicalkanals geworden und je länger derselbe selbst aus dem Orificium externum herausgetreten ist. — Ein Bröckelig- oder Rissigwerden des Gewebes, die leichte Zerdrückbarkeit, oft schon eine im Gewebe auftretende weissliche, grauröthliche, sich von der Umgebung unterscheidende Zeichnung ruft in dem das Präparat Betrachtenden den Verdacht der malignen Degeneration wach. — Die malignen Degenerationen der Schleimhautpolypen sind nicht häufig; es ist aber rathsam, doch stets die Basis der Polypen einer genauen Besichtigung zu unterwerfen, da die maligne Degeneration vielleicht schon tiefer — in das Uterusgewebe — gedrungen sein könnte. — Wie bei allen Myomen genügt oft die makroskopische Betrachtung, um sich über die erhaltene gutartige Natur zu versichern; oft wird aber die mikroskopische Untersuchung erst völligen Aufschluss geben können. Bei der mikroskopischen Untersuchung der Schleimhautpolypen findet der Untersucher stets die Bestandtheile des Mutterbodens, aus dem der Polyp hervorgegangen: beim Cervicalpolyp das straffe Stroma der Cervixschleimhaut und die Cervicaldrüsen mit ihrem charakteristischen Epithel, dem sich nicht färbenden Epithel mit basalwärts liegendem Kern, bei Körperpolypen das oben (s. normale Bestandtheile) geschilderte kleinrundzellige Stroma und die Uterindrüsen mit ihrem gut färbefähigen Zellenleib mit meist central gelegenem Kern. Im Polypen kann der bindegewebige Bestandtheil der Schleimhaut, ein andermal der epitheliale Theil in erhebliche Wucherung gerathen. —

Bei fibrösen Polypen, also bei den Bildungen, wo das Stroma erheblich vermehrt ist und wo die epithelialen Bestandtheile sogar vermindert erscheinen, kann durch reichliche kleinzellige Wucherung, durch erhebliche Gefässentwicklung ein suspectes Aussehen erzeugt werden; aber wie oben schon hervorgehoben, spricht gegen eine bösartige sarkomatöse Degeneration die völlig regelmässige gleichartig erscheinende Kleinzellenwucherung. — Bei Körperpolypen sieht man nicht selten an der Basis noch Züge von Muskelfasern, die durch die Wucherung der eng der Muskulatur aufsitzenden Schleimhaut mit in diese hineingezogen erscheinen. — Bei glandulären Polypen hat eine Wucherung

der Drüsen stattgefunden, Vermehrung und Vergrösserung derselben; ja selbst in grösseren polypösen Bildungen können eng aneinander, nur von wenig Stroma getrennt, Drüse an Drüse liegen. Die Oberfläche des Polypen kann ebenfalls in Wucherung gerathen sein; es können an ihr zierliche papilläre Bildungen emporwuchern. — Bei Abschnürungen, Abknickungen an dem Schaft der Drüsen finden Secretstörungen, erhebliche Erweiterungen, cystöse Bildungen, sogenannte Follikel, statt (Follikularpolyp). —

Sarcomatöse und carcinomatöse Degeneration der Schleimhautpolypen.

Bösartige Degenerationen der Schleimhautpolypen sarkomatöser Art zeigen entgegen den einfachen entzündlichen Wucherungen nicht nur eine einfache Vermehrung des Stromas, sondern eine Umwandlung der Stromazellen: sie ändern ihren Typus, werden unregelmässig gross, ihr Kern betheiligt sich an dieser Zunahme, wie schon früher bei der sarkomatösen Veränderung hervorgehoben. —

Carcinomatöse Degeneration charakterisirt sich in dem Auftreten von Epithelmassen im Gewebe, die den Polypen völlig oder nur grösstentheils durchsetzen. Die krebsige Veränderung kann in der Form des Alveolarcarcinoms, des Adenocarcinoms, aber auch in der des Adenoma malignum auftreten. Bei der bösartigen Degeneration der Polypen ist besonders die Basis einer genauen Revision zu unterziehen: es giebt malign veränderte Gebilde, die über die Basis (Abrissstelle) hinaus degenerirt sind, während andere noch unverändertes Gewebe an der Trennungslinie zeigen: die letzteren stellen also polypöse Carcinome dar, die radical mit der Cürette aus dem Uterus entfernt werden können. Es sei hier noch kurz auf die bei Polypen leichter vorkommende Verwechslung der Epidermidalisirung mit Carcinom hingewiesen. Die epidermidalisirten Massen dringen bei Polypen in den Drüsen oft bis an die Basis desselben vor. Ein Querschnitt durch einen Polypen lässt dann mitten im Gewebe diese Epithelmassen erscheinen, die dann mit Krebszapfen verwechselt werden können. — Die Erfahrung, dass epidermidalisirte Epithelmassen gerade den Polypen tiefer durchsetzen, jedes Fehlen einer ins Gewebe wuchernden Epithelmasse geben den Unterschied im Vergleich zum Krebs. —

Polypöses Carcinom.

Placentarpolypen: makroskopisches Verhalten.

An die Besprechung der ausgestossenen oder künstlich entfernten polypösen Gebilde (Schleimhautpolypen, polypöse Myome) reiht sich die Betrachtung der ausgestossenen compacten Bröckel oder Partikel, unter ihnen auch die retinirt gewesenen Placentartheile (Placentarpolypen) an. Die Art, wie der Arzt zu einer Reihe von Bröckeln oder soliden Partikeln gelangt, in dem ihm dieselben als Abgänge übergeben werden, oder indem er sie selbst beim Untersuchen aus dem Genitaltractus entfernt, spricht meist von vornherein für vorhandene bösartige Bildungen. Makroskopisch werden sich schon ziemlich sicher mehr oder weniger entfärbte Coagula (nicht organisirte Theile) von markig grauröthlichen Geweben (organisirten Tumorpartien) unterscheiden lassen; organisirte, nekrotische Partien oder in Blutgerinsel eingeschlossene Theile können ohne mikroskopische Untersuchung der Diagnose erhebliche Schwierigkeiten bereiten. Das Mikroskop wird aus der Structur der

Partikel erkennen, um welche Degeneration es sich handelt, ob dieselben Carcinome oder Sarkome darstellen; durch das Mikroskop werden sich nekrotische, sich gewöhnlich nicht färbende Bestandtheile von Blutgerinnsel, von Fibrinmassen scheiden lassen. Die histologischen Merkmale der einzelnen bösartigen Entartungen haben wir oben besprochen. — Unter den aus dem Uterus ausgestossenen oder entfernten Massen ist ein Theil schon makroskopisch durch die zottige Structur, namentlich durch den sich bei vorsichtigem Zerzupfen zottig darstellenden Bau als Placentarbestandtheil kenntlich. Diese Placentarreste, Abortreste können auch die Form von polypösen Gebilden annehmen, wenn sie längere Zeit im Uterus verhalten waren. Makroskopisch ist an den Placentarpolypen oft deutlich eine schichtförmige Anordnung wie beim Thrombus durch Auflagerung von sich ansetzenden Blutgerinseln bei sich immer wiederholenden Blutungen vorhanden. Es kann bei derartigen Abortresten durch vielfache Blutergüsse und die noch vorhandenen fötalen Zotten das makroskopische Bild schwer entwirrbar werden. Hier kommt ebenfalls, gelegentlich entscheidend, das Mikroskop zu Hilfe. — Vieles von dem, was aus dem Uterus ausgestossen oder entfernt wird, erscheint zottig, ohne auch nur im entferntesten mit Chorionzotten (also mit Gravidität) im Zusammenhang zu stehen. Auch Geübteren kann nach makroskopischer Beurtheilung ein Irrthum über die Natur des Zottigen unterlaufen: abgerissene Myomfetzen können völlig zottig aussehen. Syncytiale Neubildungen können zottig erscheinen, so dass makroskopisch selbst an normale Chorionzotten gedacht werden kann, während eine maligne Degeneration des syncytialen Zottenüberzugs vorliegt; also die makroskopische Deutung des Zottigen bedarf besonderer Aufmerksamkeit. —

Zottiges Aussehen.

Abgänge kleinerer oder grösserer blasenförmiger Partikel, die wie bei der Traube die Beeren am Stiel angereiht aufsitzen, werden makroskopisch schon auf Blasenmole hinweisen (vgl. S. 110). Hier ist das makroskopische Bild vollkommen ausreichend, die mikroskopische Untersuchung kann nur Bestätigung geben. —

Blasenmole.

Es ist wichtig, dass möglichst alles aus dem Uterus Ausgestossene oder Entfernte genau makroskopisch untersucht wird. Die systematisch durchgeführte Methode wird manchen Aufschluss, manchen Fingerzeig für die Prognose und Therapie ergeben. — Manche der hierher gehörigen Objecte werden freilich erst sicher durch Zuhilfenahme der mikroskopischen Untersuchung erkannt werden.

Grössere Uebung und stetig durchgeführte makroskopische und auch mikroskopische Prüfung haben hier wie überall als Lohn die sichere und leichtere Erkenntniss; — der Geübte wird schon makroskopisch mehr erkennen, als der weniger Geübte selbst mit Zuhilfenahme starker Vergrösserungen. —

Diagnose der Tubenerkrankungen.

Von den Erkrankungen der Tube beanspruchen die entzündlichen die grösste Bedeutung; sie sind sämmtlich infectiösen Ursprungs. Mikroorganismen dringen von aussen, am häufigsten von der Uterushöhle, selten von der Bauchhöhle aus ein, siedeln sich in den Schleimhautfalten an und erzeugen eine reactive Entzündung derselben, welche sich auf die Muskulatur und Serosa fortsetzt; zu gleicher Zeit kommt es im Innern der Tube zu einer Ablagerung von Entzündungsproducten, entweder von seröser Flüssigkeit oder Eiter. Definition.

Anm. Die Mikroorganismen, welche bis jetzt in sichere ätiologische Beziehung zu den entzündlichen Tubenerkrankungen gebracht werden, sind Gonococcus, Streptococcus und Staphylococcus pyogenes und Tuberkelbacillen; davon spielt die Gonorrhoe die Hauptrolle. Wertheim fand unter 202 Fällen von entzündlichen Tubenerkrankungen 83 mal lebende Organismen und darunter 56 mal Gonococcen.

Die entzündlichen Tubenerkrankungen treten in folgenden Formen auf:

Salpingitis.

Anatomisches Bild. Bei der Salpingitis catarrhalis ist die Schleimhaut geschwollen, so dass dicke Falten das Lumen der Tube ausfüllen; die Muskulatur ist durch mässige Infiltration nur leicht verdickt. Durch das abdominelle Ende der Tube geht die Entzündung auf das benachbarte Beckenperitoneum und auf die Serosa der Tube selbst über und führt zur Verlöthung des abdominellen Endes und zur Verwachsung mit benachbarten Organen. Im Lumen der Tube finden sich geringe Mengen seröser Flüssigkeit. Anatomisches Bild.

Bei der Salpingitis purulenta sind alle Entzündungsprocesse gesteigert. Die Schleimhaut ist viel stärker geschwollen, zuweilen geschwürig zerfallen; die Muskulatur ist stark infiltrirt, oft bis zur Daumendicke; durch die Tubenwand hindurch und zum abdominellen Ende heraus erreicht die Infection den serösen Ueberzug der Tube und das Beckenperitoneum und führt einerseits zur Verklebung des Tubentrichters und andererseits zur Verlöthung mit den Organen, welche den inficirten Stellen eben anliegen. Auf diese Weise entstehen Verwachsungen der Tube mit dem Netz, Darm, Blase, Uterus, vor allem aber um das Infundibulum herum mit der Beckenwand. Nicht selten dringt die Entzündung in das der Tube anliegende Bindegewebe ein und erzeugt umschriebene Verdickungen desselben. Im Lumen der Tube findet sich meist etwas Eiter, entweder frisch serös, käsig, brockig oder eingedickt.

Auf diese Weise verdicken sich die normalen Tuben und bilden Stränge, welche dem normalen Verlauf der Tube entsprechend vom Uterushorn aus in einem nach aussen convexen Bogen nach hinten verlaufen.

Diagnose. Während die Palpation der normalen Tuben erhebliche Schwierigkeiten macht und nur bei günstigen Bauchdecken gelingt, ist das Fühlen der kranken Tuben durch die Verdickung der Wand bedeutend erleichtert. Um sie zu finden, verfährt man wie beim Suchen der normalen Tuben angegeben: Palpation der Tuben.

man legt die innere und äussere Hand fest aufeinander, so dass die palpirenden Finger seitlich vom Uterus sich berühren, und bewegt sie senkrecht zum Verlauf der Tube hin und her; dabei fühlt man, wie zwischen den geschlossenen Fingern ein mehr oder weniger dicker Strang hindurchrollt. Wenn die Tube der vorderen Beckenwand sehr nahe verläuft, so ist es zuweilen nicht leicht, die Finger an dieser Stelle zum bimanuellen Palpiren zusammenzubringen; wenn man aber dann den Uterus mit der inneren Hand hebt und dadurch die Tube der vorderen Bauchwand nähert, dann fühlt man sie oft allein mit der äusseren Hand dicht unter den Bauchdecken als quer verlaufende Stränge. Beim Aufsuchen der Tuben muss man sich immer nahe dem Uterushorn halten, weil sie dort am härtesten sind, während gegen das abdominelle Ende zu der Strang meist weicher und in seiner Form unbestimmter wird; gelegentlich erleichtert

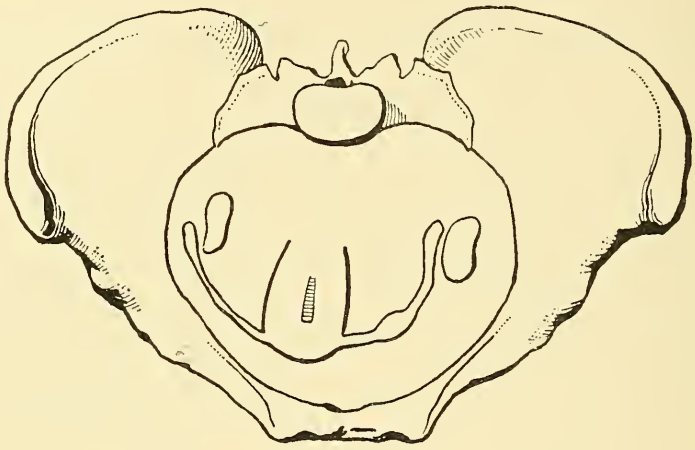

Fig. 153. Salpingitis catarrhalis. P.-B. $^1/_3$.
In der linken Tube eine knotenförmige Anschwellung; beide Ovarien sind abgrenzbar; nirgends Adhäsionen.

man sich die Palpation gerade des uterinen Theils dadurch, dass man ihn auf der Seitenkante des Uterus als Unterlage hin und her bewegt.

Der Palpationsbefund bei der Salpingitis wird sehr verschieden sein, je nachdem es sich um ganz acute Processe handelt oder um die Veränderungen, welche nach Ablauf derselben in den Tuben zurückbleiben. Bei acuten Zuständen gelingt es wegen der starken Schmerzhaftigkeit der Tube und des meist gleichzeitig mitbefallenen Peritoneum häufig nicht, die Tube selbst zu fühlen, sondern man muss sich mit dem Nachweis einer localisirten Schmerzhaftigkeit in der Tubengegend begnügen oder wird höchstens eine ganz unbestimmte und nicht abgrenzbare, weiche Consistenz in derselben erkennen können. Erst nach Ablauf einer gewissen Zeit, meistens einiger Tage, kann man die Tuben selbst fühlen und die entzündlichen Veränderungen durch die Palpation nachweisen; dieselben werden sich nach der Intensität der entzündlichen Reaction verschieden verhalten.

Bei den leichtesten Formen der catarrhalischen Salpingitis findet man die Tube nur wenig verdickt, oft nur etwas härter als die normale und auf Druck etwas schmerzhaft; in chronischen Fällen ist ein Schmerz, welcher allein in dem Momente auftritt, wenn man die Tube zwischen den Fingern durchlaufen lässt, oft das einzig nachweisbare Zeichen. Je hochgradiger die Reactionserscheinungen in der Wand, um so dicker und härter findet man die Stränge. Das Ovarium ist oft isolirt in dem Bogen, welchen die Tube bildet, oder dicht neben dem abdominellen Ende derselben abzugrenzen (Fig. 153). Verwachsungen fehlen zuweilen ganz oder sind meist spärlich und zart.

Bei der purulenten Salpingitis sind alle objectiven Veränderungen viel ausgeprägter und deshalb die Diagnose viel leichter. Man fühlt ohne Mühe die oft fingerdicke Tube in ihrem bogenförmigen, leicht geschlängelten Verlauf. Salpingitis purulenta.

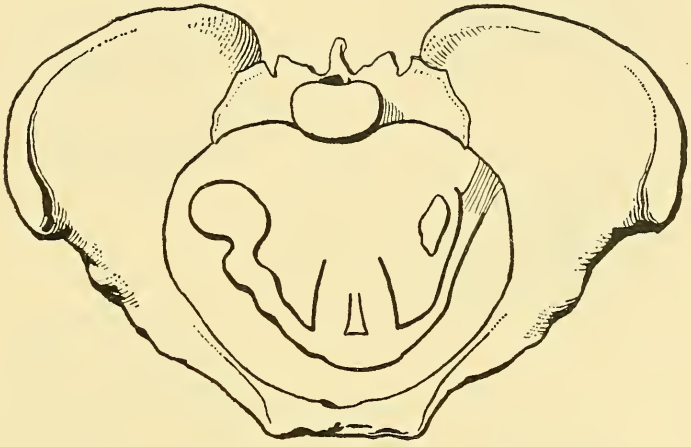

Fig. 154. Salpingitis purulenta. P.-B. $^1/_3$.
Rechte Tube ist stark geschlängelt; linke Tube verläuft gestreckt und ist an ihrem abdominellen Ende in Adhäsionen eingehüllt.

Am deutlichsten tastet man immer den uterinen Theil der Tube, welcher breit und dick, zuweilen mit einzelnen Knoten, aus dem Uterushorn entspringt, während lateralwärts die Tube wegen ihrer Anfüllung mit Secret und ihrer Verwachsung mit der Beckenwand und dem Ovarium weniger deutlich ist (Fig. 154). Die Consistenz der Tube ist sehr hart und fest; Schmerzhaftigkeit fehlt selten, richtet sich aber im allgemeinen nach der begleitenden Entzündung. Die äussere convexe Contour ist meist viel deutlicher zu tasten als die innere concave, nach dem Uterus zugekehrte, weil von hier aus sich oft Entzündungen ins Lig. latum fortsetzen, welche dieselbe verwischen, und ferner wegen der vielfachen Verwachsungen mit dem Uterus. Das Ovarium ist selten isolirt zu tasten, zuweilen wohl zu vermuthen, wenn man neben dem abdominellen Ende noch einen isolirten Tumor abgrenzen kann. Die Diagnose der Tubenerkrankung wird durch einzelne Lageveränderungen des Uterus sehr erschwert; bei Retro-

positio uteri z. B. geht der Fundus mit den beiden Tuben so weit nach hinten, dass sie sehr schwer, oft nur in Narkose zu differenziren sind. Bei Retroversio und Retroflexio gelingt es fast nie, die Tube in ihrem ganzen Theil zu palpiren; namentlich der für die Diagnose so wichtige uterine Theil ist nur schwer und nur durch starkes Empordrängen des hinteren Scheidengewölbes zu erreichen; dafür ist aber das nach vorne gekehrte kolbige Ende der Tube oft gut zu fühlen (Fig. 155). Zuweilen findet man bei Retroversion nur ein Stück aus dem Verlauf der verdickten Tube seitlich neben dem Uterus liegen, welches aber durch seine längliche, fingerförmige Gestalt sich leicht als Tube erkennen lässt.

Differentialdiagnose.

Differentialdiagnose. Die Diagnose auf Salpingitis ist bei einigermaassen deutlicher Anschwellung der Tube kaum zu verfehlen. Man muss sich zunächst

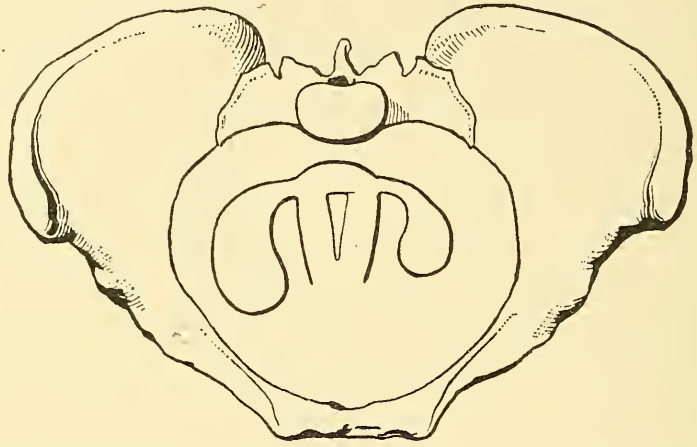

Fig. 155. Pyosalpinxe bei Retroversio uteri. P.-B. $^1/_3$.

vor Verwechselungen des normalen Eierstocks mit dem abdominellen Ende der verdickten Tube hüten. Wenn derselbe nämlich spindelförmig ist und allmählich in das Lig. ovarii übergeht, so nimmt er eine der Tube sehr ähnliche Gestalt an; da diese sich oben am Fundus inserirt, das Lig. ovarii aber tiefer, so wird man durch genaue Untersuchung der Uteruskante den Ort der Insertion bestimmen können, oder man tastet nach dem uterinen Theil der Tube, welcher bei jeder Erkrankung die deutlichsten Veränderungen zeigt. Verwechselungen mit para- und perimetritischen Strängen sind nur selten möglich, weil die kranken Tuben dicker und runder sind als Adhäsionsstränge, und weil diese meist multipel sind und nicht den charakteristischen Verlauf der Tuben zeigen. Anhäufung von Kothknollen in der Flexura sigmoidea, zuweilen auch wohl die leere Darmschlinge, werden natürlich, nur auf der linken Seite, recht häufig für Tubenverdickungen gehalten, weil die einzelnen aneinander gereihten Knollen Schlängelung vortäuschen und die Lage der Tube annehmen

können. Immer aber ist die Flexura sigmoiden wegen des langen Mesenterium leichter verschieblich als die Tube, legt sich zuweilen auch vor den Uterus, und die Kothknollen lassen sich, wenn sie nicht zu hart sind, eindrücken und sind nicht schmerzhaft; schliesslich kann man durch wiederholte Untersuchung, namentlich nach Darreichung von Abführmitteln, die Diagnose sichern.

Retentionstumoren.

Wenn durch perisalpingitische Entzündungen das abdominelle Ende der Tube geschlossen ist und die erkrankte Schleimhaut Entzündungsproducte

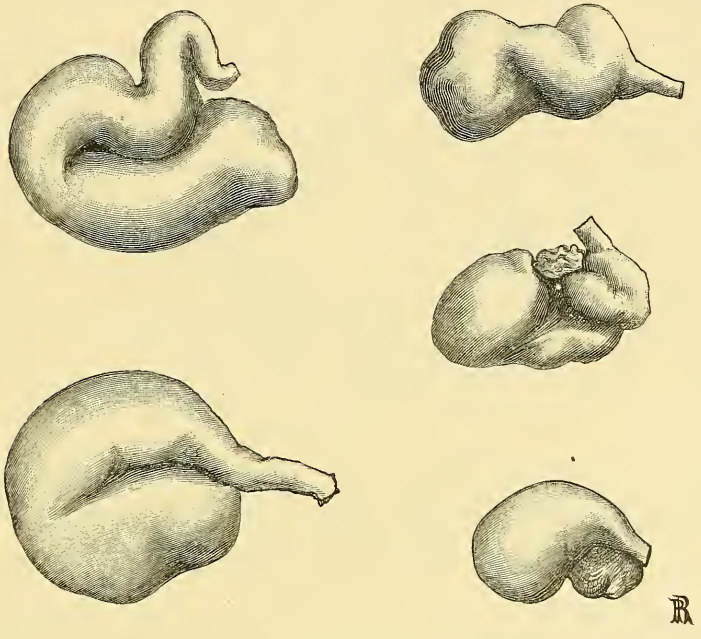

Fig. 156. Verschiedene Formen von Retentionstumoren der Tube. $^1/_3$.
(Nach Präparaten der Kgl. Universitäts-Frauenklinik.)

(Schleim, Eiter, gelegentlich auch Blut) absondert, so sammeln sich diese im Lumen an und dehnen die Tube aus. Der abdominelle Theil der Tube kann am meisten Inhalt aufnehmen und wird am weitesten, während der uterine Theil nur sehr wenig dilatirt wird und der interstitielle nur selten an der Erweiterung theilnimmt. Die Ausdehnungsfähigkeit der Tube hängt von der Dicke ihrer Wand ab; je weniger dieselbe infiltrirt ist, um so leichter giebt sie nach, und um so mehr kann sie gedehnt werden; dadurch sind grosse Verschiedenheiten in der Grösse, Form und Consistenz der Retentionstumoren bedingt (Fig. 156).

Wir unterscheiden Hydrosalpinx, Pyosalpinx und Haematosalpinx.

Hydrosalpinx. **Der Hydrosalpinx** stellt einen dünnwandigen Tumor dar, welcher meistens mit rein seröser Flüssigkeit gefüllt ist. Er besitzt eine Reihe von Eigenschaften, welche die Diagnose in den meisten Fällen ermöglicht.

Gestalt. Die Gestalt des Hydrosalpinx hängt im wesentlichen von der Vertheilung der Flüssigkeit in demselben ab. Da der Inhalt sich in dem weiteren abdominellen Theil am leichtesten ansammeln kann, so wird die Grundform eines Hydrosalpinx immer die einer Keule mit sehr dickem Ende sein. Präformirte Schlängelungen der Tube mit Faltenbildungen im Lumen ändern die Gestalt, indem sie einzelne Abtheilungen bilden, oder wenn sie zu vollständigem Verschluss desselben führen, rundliche Tumoren aus dem abdominellen Theil entstehen lassen, gegen welche sich der uterine wenig gefüllte Theil scharf absetzt. Von

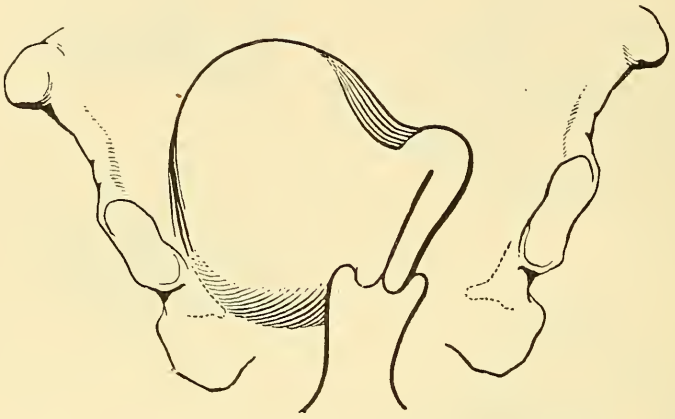

Fig. 157. Intraligamentärer rechtsseitiger Hydrosalpinx. P.-B. $^1/_3$.
Der Tumor ist vom Uterus nicht abgrenzbar und an seiner Basis durch Exsudat fixirt; oben ist der verdickte uterine Tubenabschnitt deutlich tastbar.

grossem Einfluss auf die Form sind die Beziehungen der Tube zur Mesosalpinx; dieselbe ist für die Tube zu kurz und zwingt sie, wenn sie durch Flüssigkeit ausgedehnt wird, sich zu schlängeln, in ähnlicher Weise wie der Darm am Mesenterium; am häufigsten sitzen die Schlängelungen in der medianen Hälfte, welche wie durch einen Stiel am Uterus und Beckenboden festgehalten wird. Auf diese Weise entstehen die charakteristischen Windungen der Tubentumoren (Fig. 156). Ausnahmsweise entwickelt sich der Hydrosalpinx zwischen den Blättern des Lig. latum; in diesem Falle kommt es niemals zu Schlängelungen (wenigstens nicht zu palpatorisch nachweisbaren) wie bei frei beweglicher Tube, sondern er stellt dann einen rundlichen, von Peritoneum überzogenen Tumor dar mit ziemlich glatter Oberfläche. Wenn ein Theil des Inhalts resorbirt wird, so collabirt der Hydrosalpinx und fühlt sich flacher, bandartiger an.

Lage. Die Lage des Hydrosalpinx entspricht im allgemeinen der Lage der normalen Tube. Der uterine Theil findet sich immer an seiner Stelle, während

der dilatirte Tubentrichter sich tief in den Douglasschen Raum senkt oder an die Seitenkante oder auf die hintere Fläche des Uterus, in seltenen Fällen sogar oben auf den Fundus legen und dort verwachsen kann. Am häufigsten finden wir das abdominelle Ende vor der Articulatio sacro-iliaca in dem seitlichen Theil des Douglasschen Raumes; zuweilen biegt sich die Tube nach vorne um und legt sich in die Excavatio vesico-uterina. Es sind übrigens grosse Variationen der Lage möglich, so lange die Tube nicht durch Adhäsionen ihre Beweglichkeit verloren hat. Die intraligamentären Tubentumoren werden durch das Lig. latum neben dem Uterus festgehalten, füllen gewöhnlich das eigentliche Lig. latum aus und liegen dicht neben dem Corpus; werden sie grösser, so wölben sie den freien Rand des Ligaments nach oben vor und überragen

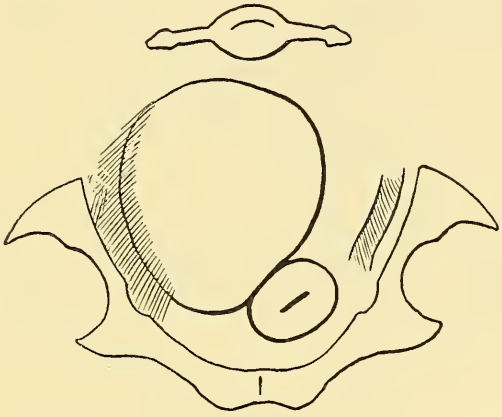

Fig. 158. Derselbe auf einem horizontalen Querschnitt. P.-B. $^1/_3$.
Rechts ist der Tumor durch perimetritische Stränge am Becken fixirt; er hat die hintere Platte des Lig. latum emporgehoben und sich an die hintere Uterusfläche gelegt. Links ist nur undeutlich ein Stück schlaffer Tube fühlbar.

den Fundus; in die Tiefe des Parametrium wachsen sie selten herab (Fig. 157 und 158).

Die Beweglichkeit richtet sich nach der begleitenden Pelveoperitonitis und ihren Folgezuständen. Es giebt Hydrosalpinxe, welche an ihrer Mesosalpinx beweglich sind wie ein Ovarialtumor an seinem Stiel und bei schlaffem Lig. latum eine grosse Verschieblichkeit gewinnen können; so z. B. sah ich einen Hydrosalpinx von circa Faustgrösse, welcher sich leicht bis an den Rippenbogen hinaufschieben liess. Selbst intraligamentäre Tumoren können, wenn sie nur den medianen Theil des Ligaments freilassen, ziemlich beweglich werden. Immerhin sind dies Ausnahmen. Meistens treten sehr früh Peritoniten auf, welche zu Adhäsionen, namentlich um das abdominelle Ende herum, führen und dasselbe da fixiren, wo es gerade liegt, an der Seitenkante oder auf der Hinterfläche des Uterus, auf dem Boden des Douglasschen Raums oder an der Beckenwand. Beweglichkeit.

Von der Kürze und Straffheit der Adhäsionen mit der Beckenwand und dem parietalen Peritoneum wird es abhängen, ob der Tumor noch einen gewissen Grad von Beweglichkeit behält oder breit angelöthet ist; Verwachsungen durch schrumpfende parametritische Exsudate sind selten.

Consistenz. Die Consistenz eines Hydrosalpinx ist immer eine deutlich cystische, weil die Wand dünn und die Flüssigkeit leicht beweglich ist. Nur wenn die Tumoren klein sind oder wenn sie von Exsudaten umgeben sind oder Därme darauf adhärent sind, ist es schwer, Fluctuation nachzuweisen. Die Spannung der Wand ist verschieden nach dem Grade der Füllung. Wenn ein Theil des Inhalts entleert oder resorbirt ist, so verliert der Tumor seine cystische Consistenz; er wird schlaff, weich und fühlt sich zuweilen wie ein Band an. —

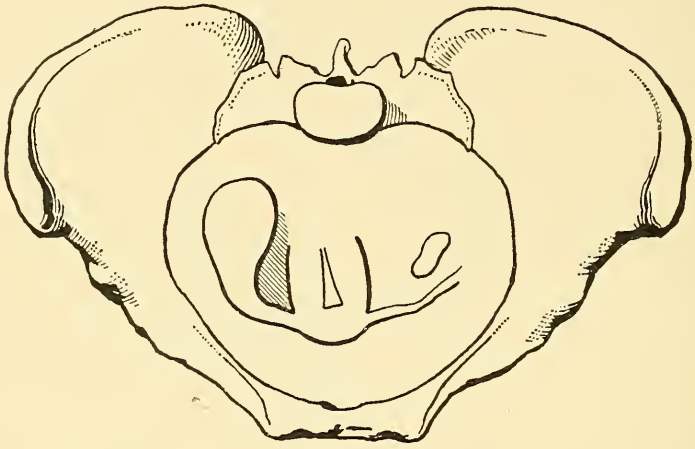

Fig. 159. Rechtsseitiger Pyosalpinx. P.-B. $^1/_3$.
Keulenform des Pyosalpinx; zwischen ihm und der Uteruskante liegt etwas Exsudat.

Druckempfindlichkeit. Die Druckempfindlichkeit, welche man bei Tubenerkrankungen findet, wird durch den Hydrosalpinx an sich nicht bedingt, sondern richtet sich im allgemeinen nach der begleitenden Entzündung; bei frischen Fällen pflegt sie sehr intensiv zu sein, bei alten kann sie vollständig fehlen.

Pyosalpinx. **Die Pyosalpinxe** entstehen durch Retention grösserer Eitermengen bei der Salpingitis purulenta; da geringe Eitermengen klinisch nicht nachweisbar sind, so spricht man von einem Pyosalpinx gegenüber einer Salpingitis purulenta erst dann, wenn das abdominelle Ende deutlich dilatirt ist. Die Eigenschaften des Pyosalpinx sind im grossen und ganzen dieselben wie die des Hydrosalpinx, nur modificirt durch die Intensität des Entzündungsprocesses, vor allem durch die Dicke der Wand. Die Tumoren sind im allgemeinen viel kleiner, weil der Eiter nicht in so grossen Mengen producirt wird, und weil die stark verdickte Wand der Ausdehnung Widerstand leistet. Die Gestalt des Pyosalpinx zeigt viel seltener starke Schlängelungen, weil die verdickte Wand sie nicht zulässt, sondern giebt bei mässiger Füllung am häufigsten die

Keulenform wieder (Fig. 159), während sie bei grösseren Eiterungen kugelig wird. Wenn Pyosalpinxe sich intraligamentär entwickeln, so zeigen sie vollständige Kugelform und werden von den entzündlich verdickten Platten des Lig. latum so umhüllt, dass jede charakteristische Gestalt der Tube verloren geht. Die Lage des Pyosalpinx zeigt ebenfalls viel weniger Abwechselung als beim Hydrosalpinx, weil die vielfachen Verwachsungen dieselben früh fixiren. Bei normal gelagertem Uterus findet man die Lage am häufigsten dem regelmässigen Verlauf der Tube entsprechend, das abdominelle Ende nach hinten und unten gekehrt; dasselbe liegt fast immer an der hinteren Beckenwand, bald etwas höher, meist aber etwas tiefer im Douglasschen Raum oder an der Seitenwand des Uterus. Cystische Consistenz und Fluctuation sind nur bei grossen

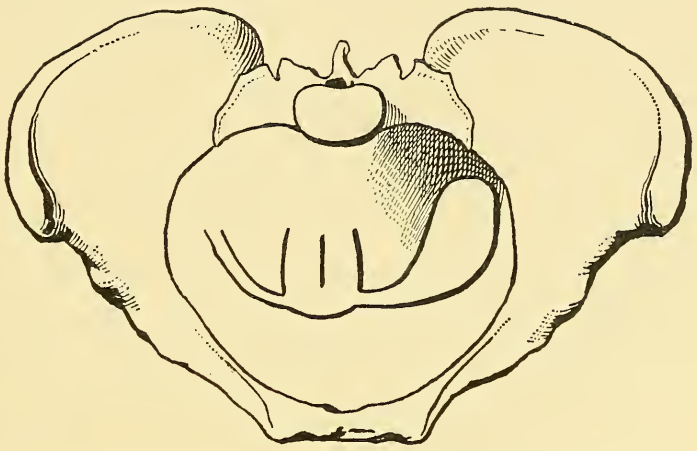

Fig. 160. Linksseitiger Pyosalpinx mit einem unter seinem abdominellen Ende ausgebreiteten parametritischen Exsudat. P.-B. $^1/_3$.
Rechte Tube etwas verdickt.

Tumoren nachweisbar; mässige Mengen Eiters können wegen der Dicke der Wand und der umgebenden Exsudate nicht nachgewiesen werden. Die Consistenz der am häufigsten zur Beobachtung kommenden Pyosalpinxe ist hart und unnachgiebig, nur am abdominellen Ende zeigt sie sich etwas weicher.

Die Beweglichkeit der Pyosalpinxe richtet sich ebenfalls nach der Ausdehnung und Festigkeit der Verwachsungen. Pyosalpinxe ohne alle Adhäsionen mit völlig freier Beweglichkeit sind selten; meistens treten um das abdominelle Ende herum sehr früh feste Verwachsungen ein, welche diesen Theil an der hinteren Beckenwand kurz und straff fixiren, während die vorderen Abschnitte mit dem Uterus zusammen ihre normale Beweglichkeit behalten können. Treten ausgedehnte Pelveoperitoniten hinzu, so hüllt sich die ganze Tube in Adhäsionen mit dem Uterus, Peritoneum parietale, Blase, Rectum und Ovarien. Dadurch wird die Beweglichkeit sehr beschränkt und bei breiten Beckenadhäsionen vollständig aufgehoben. Wenn sich parametritische Exsudate

anschliessen, so resultirt oft eine vollständige Anmauerung an das Becken, und namentlich intraligamentäre Pyosalpinxe können durch Parametriten vollständig unbeweglich werden. Die Druckempfindlichkeit bei Pyosalpinx richtet sich wesentlich, aber nicht ausschliesslich nach der begleitenden Pelveoperitonitis; in frischen Fällen ist sie sehr intensiv, bei alten kann sie vollständig fehlen (Fig. 160).

Haematosalpinx.

Der Haematosalpinx stellt eine Ansammlung von Blut in einer am abdominellen Ende verschlossenen Tube dar; er bildet sich in Verbindung mit Haematometra bei Gynatresien oder durch Blutungen in einen Hydrosalpinx in Folge von Torsion oder Traumen. Die Blutansammlung in der Tube bei Tubargravidität sind nach Veit so lange nicht zu den Haematosalpinxen zu rechnen, als das abdominelle Ende offen ist; wenn dasselbe aber nachher verlöthet, so kann ein wahrer Haematosalpinx als Folgekrankheit bei Tubargravidität zurückbleiben.

Die Eigenschaften des Haematosalpinx sind nicht charakteristisch, sondern kommen denen des Hydrosalpinx sehr nahe, weil es sich auch bei ihnen um geringgradige Entzündungsprocesse, sei es ätiologischer, sei es consecutiver Natur, handelt: nur die Consistenz pflegt, wenn die Füllung sehr prall ist oder gar das Blut in der Tube geronnen ist, wesentlich härter zu sein.

Diagnose der Retentionstumoren. Die Grundlage für die Diagnose eines Tubentumors ist der Nachweis eines neben dem Uterus gelegenen und von ihm abgrenzbaren Tumors; die Diagnose des tubaren Ursprungs desselben beruht auf der genauen Eruirung der oben auseinandergesetzten Eigenschaften.

Verwerthung der Eigenschaften.

Die Gestalt kann in einzelnen Fällen so charakteristisch sein, dass sie allein die Diagnose sichert. Man beachte vor allem die wurstförmige Gestalt und suche am uterinen Theil Schlängelungen zu erkennen. Dieselben treten zuweilen als nebeneinander liegende Knoten auf, welche den einzelnen Abschnitten der Tube entsprechen; namentlich die gegen die Bauchdecken vorspringenden Schlängelungen sind leicht zu erkennen, wenn man mit den äusseren Fingern darüber hinweggeht, während die nach unten gerichteten sich leichter der Palpation entziehen. Zuweilen liegen die Schlängelungen des uterinen Endes auf dem dilatirten abdominellen wie die Raupe auf dem (alten) bayrischen Helm, ähnlich wie bei Tuboovarialcysten. Wenn die Tubenwindungen sehr nahe aneinander liegen, so gehen sie für die Palpation verloren, und man fühlt dann nur einige Einziehungen an der Oberfläche eines rundlichen Tumors. Bei intraligamentärem Sitz verliert durch die Ueberkleidung mit dem Peritoneum der Tubentumor seine charakteristische Gestalt; wenn der Hydrosalpinx am Uterus adhärent ist, so stellt er ebenfalls nur einen rundlichen, schwer abgrenzbaren Tumor ohne bezeichnende Formen dar, und das anliegende Ovarium, die umliegenden Exsudate und die Verwachsung mit den Därmen verwischen dieselben oft vollständig. Den Pyosalpinx erkennt man durch seine Gestalt nur, wenn sie länglich ist mit kolbigem Ende; Schlängelungen sind viel seltener zu fühlen. Perimetritische Verwachsungen, parametritische Exsudate um das ab-

dominelle Ende verdecken die Gestalt oft vollständig; liegt er intraligamentär oder ist er mit dem Uterus verwachsen, so stellt er einen rundlichen oder länglichen Tumor dar, welcher in seiner Gestalt nichts den Tubentumoren Eigenthümliches mehr hat. Die Lage eines fraglichen Tumors kann für den tubaren Ursprung nur dann verwerthet werden, wenn sie dem Verlauf der Tube entspricht und namentlich, wenn der Haupttumor an der Stelle des Infundibulum tubae im seitlichen Theile des Douglasschen Raumes liegt. Beweglichkeit und Consistenz haben nichts für Tubentumoren Pathognomonisches.

Zu diesen Eigenschaften der Tumoren, welche gelegentlich wohl schon die Diagnose sichern können, kommen noch einige Zeichen hinzu, welche für dieselbe einen hohen Werth haben.

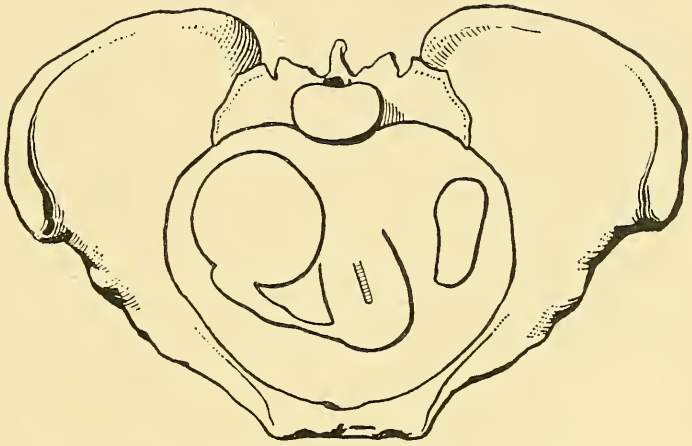

Fig. 161. Rechtsseitiger Hydrosalpinx. P.-B. $^1/_3$.
Rechts ist deutlich der verdickte Tubenstrang fühlbar, welcher lateralwärts auf den Tumor übergeht. Links ist nur ein Stück eines schlaffen, wurstförmigen Tumors fühlbar.

Tubenstrang. Das Palpiren eines dicken Stranges vom Uterushorn zum Tumor ist ein untrügliches Zeichen eines Tubentumors. Der Strang ist der infiltrirte und nicht dilatirte uterine Theil der Tube, welcher bei entzündlichen Tubentumoren deshalb so constant ist, weil die Entzündung vom Uterus aus zunächst diesen Theil der Tube befällt. Je infiltrirter die Wand, um so deutlicher fühlt man ihn, und nur bei alten Hydrosalpinxen kann die Tubenwand durch Resorption wieder so dünn werden, dass er nicht mehr fühlbar ist. Man palpirt den Strang am deutlichsten, wenn man unter Emporheben des Uterus von innen neben dem Uterushorn mit der äusseren Hand von vorne nach hinten hin und her geht. Lateralwärts wird er meist unbestimmter und verliert sich in den Tumor oder verläuft noch ein Stück auf der Wand (Fig. 161); selbst bei intraligamentärer Entwicklung ist er deutlich (Fig. 157). Der Nachweis dieses Tubenstranges ist vor allem dann von Bedeutung, wenn die ganze Tube

zusammen mit Eierstock, Därmen, Blase und Peritonealcysten einen undefinirbaren Tumor bildet. Ich halte den Nachweis einer Verdickung am uterinen Theil der Tube für das sicherste Zeichen eines Tubentumors.

Doppelseitigkeit.

Die Doppelseitigkeit der Affection ist ein sehr wichtiges diagnostisches Moment, weil fast ausnahmslos gleichzeitig oder bald nacheinander beide Tuben befallen werden. Ein vollständiges Freibleiben der einen Seite bei deutlich ausgeprägter Veränderung der anderen gehört anatomisch zu den grössten Seltenheiten, aber auch klinisch überwiegt die deutlich nachweisbare Doppelseitigkeit ganz beträchtlich an Häufigkeit. Allerdings darf man nicht auf beiden Seiten gleichartige Tumoren erwarten; nur in einer beschränkten Zahl von Fällen findet man dieselben. Viel häufiger ist es, dass beide Seiten ungleiche Veränderungen zeigen in Folge der verschiedenen Intensität und Ausdehnung und Alters des Processes. Neben Pyosalpinx der einen Seite findet man Hydrosalpinx auf der anderen, neben deutlichen Retentionstumoren mit eitrigem oder catarrhalischem Inhalt auf der einen Seite findet man nur Salpingitis auf der anderen; ja, wenn man neben einem Tumor auf der einen Seite nur unbestimmte Verdickung der anderen Adnexe oder nur eine besonders um das Uterushorn localisirte Fixation oder eine immer gerade auf die Gegend der Adnexe beschränkte Schmerzhaftigkeit findet, so kann dies als Doppelseitigkeit aufgefasst werden, und damit einen sehr wichtigen Fingerzeig für den tubaren Ursprung des fraglichen Tumors abgeben. Liegen grössere Tubentumoren nebeneinander im Douglasschen Raum, so kann es schwer sein, zu bestimmen, ob es ein oder zwei sind; im letzteren Fall findet man meistens noch zwischen beiden eine deutliche Furche, oder die Tumoren, wofern ihre Hauptmasse an der Beckenwand liegt, verjüngen sich gegen die Mittellinie zu.

Peri- und parametritische Entzündungen.

Peri- und parametritische Entzündungen spielen in der Diagnose der Tubenerkrankungen eine grosse Rolle, weil die Infectionen fast regelmässig von der Tube auf das Beckenperitoneum und gelegentlich auch auf das Parametrium übergehen. Jede acute Pelveoperitonitis, namentlich wenn sie als Recidiv auftritt, erregt den Verdacht auf eine Tubenerkrankung als Ursache. Wenn der bestimmte Nachweis der erkrankten Tube im acuten Stadium der Pelveoperitonitis auch nicht möglich ist, so weist die localisirte Schmerzhaftigkeit in der Nähe der Adnexe doch immer auf die Tube hin. Wenn das acute Stadium abgelaufen ist, so bleiben unbestimmt palpable, äusserst empfindliche Tumoren in der Gegend der Adnexe zurück, welche aus den Tuben als Kern und den geschwellten Ovarien, adhärenten Darmschlingen und kleinen Peritonealcysten in der Umgebung bestehen. Je älter der Process, um so mehr tritt die Tube in ihrer Gestalt hervor, und um sie herum bleiben die vielfachen Verwachsungen mit den Nachbarorganen und der Beckenwand, vor allem am abdominellen Ende, zurück. Parametritische Entzündungen treten zumeist nur bei eitrigen Tubenerkrankungen auf und führen im acuten Stadium zu schmerzhaften Exsudaten unter der Tube, vor allem unter dem Infundibulum, als

deren Rest dann parametrane Narben zurückbleiben in Gestalt von diffusen, strangförmigen Verdickungen. In diesen verschiedenen Stadien ist die Pelveoperitonitis, seltener die Parametritis, eine fast regelmässige Begleiterin der Tubenerkrankung und bildet, wenn sie sich in der Gegend der Adnexe localisirt, einen wichtigen Hinweis auf den tubaren Ursprung von sonst in der Deutung zweifelhaften Tumoren; denn wenn auch bei Ovarialtumoren, Blutergüssen, Myomen entzündliche Complicationen nicht fehlen, so sind sie bei weitem nicht so häufig und so ausgedehnt wie bei Tubentumoren.

Der Nachweis eines gonorrhoischen Catarrhs kann ebenfalls auf die Diagnose eines Tubentumors hinführen, da Gonorrhoe die häufigste Ursache derselben ist; da die Gonorrhoe beim Weibe nicht immer leicht nachweisbar ist, kann auch die Gonorrhoe des Mannes diesen Theil des Beweises übernehmen. Gonorrhoe.

Auch die Anamnese kann für die Diagnose mit herangezogen werden, da sie Anhaltspunkte für den entzündlichen Charakter der Geschwulst ergeben kann. Wenn aus ihr hervorgeht, dass die Tumoren aus einer abgelaufenen Beckenperitonitis entstanden sind, so kann man allerdings nicht mehr wie einen Verdacht auf Tubentumoren haben. Wenn die Angaben aber lauten, dass die Attacken von Beckenperitonitis sich von Zeit zu Zeit wiederholen, während die Intervalle Gesundheit oder wenigstens Besserung zeigen, wenn also der Charakter der Peritonitis ein recidivirender ist, so kann man mit einer gewissen Wahrscheinlichkeit den fraglichen Tumor für einen gonorrhoischen Pyosalpinx halten. Die Angabe, dass die Erkrankung bald nach der Verheirathung begonnen, erhöht den Verdacht auf infectiöse Tubenerkrankung. Anamnese.

Die Probepunction ist ein diagnostisches Mittel, welches durch eine genaue Palpation ersetzt werden kann und soll. Die Probepunction ist trotz antiseptischer Vorsichtsmaassregeln nicht ungefährlich, da aseptische Tumoren, Hydrosalpinxe und Blutgeschwülste durch dieselbe inficirt werden und vereitern können oder Pyosalpinxe einen Theil ihres Inhalts in die Bauchhöhle entleeren können. Da ausserdem weder durch das Ablassen von Blut noch von seröser Flüssigkeit noch von Eiter mit Bestimmtheit ausgesagt werden kann, ob dieselben innerhalb der Tube oder neben ihr gesessen haben, so sind die Resultate der Probepunction für eine genaue Diagnose unbrauchbar. Man thut am besten, für die Erkennung der Tubentumoren auf dieses Hilfsmittel zu verzichten, nur für die Untersuchung des Eiters auf Infectionsträger kann es gelegentlich wünschenswerth sein, etwas Eiter zu aspiriren. Probepunction.

Die **Diagnose des Inhalts eines Tubentumors,** ob serös oder eiterig oder blutig, ist nicht in allen Fällen möglich, um so mehr als mancher Inhalt verschiedene Eigenschaften gleichzeitig zeigen oder Umwandlungen desselben vorkommen können; in der Mehrzahl der Fälle wird die Differentialdiagnose zwischen Hydro- und Pyosalpinx aus den oben angegebenen Zeichen zu machen sein. Die Diagnose des Haematosalpinx wird aus palpablen Zeichen meistens

nicht möglich sein, dagegen wird man in manchen ätiologischen Momenten einen Hinweis auf denselben finden können, vor allem in Gynatresien mit gleichzeitiger Haematometra.

Noch schwieriger wird es sein, klinisch den Charakter eines Pyosalpinx zu erkennen; nur die Untersuchung des Eiters kann einwandsfrei feststellen, ob derselbe gonorrhoischen oder tuberculösen Ursprungs ist oder ob er Wundorganismen seine Entstehung verdankt; doch giebt es einige klinische Anhaltspunkte, welche eine Wahrscheinlichkeitsdiagnose über die Aetiologie des Processes zulassen. Die Tuberculose kann man als Ursache von Pyosalpinxen vermuthen, wenn gleichzeitig Tuberculose des Darmes oder der Lungen vorhanden ist; in einem Falle wurde ich durch Lupus der Gesichtshaut auf diese Diagnose geführt. Etwas mehr Sicherheit gewinnt man durch den Befund einer gleichzeitigen tuberculösen Peritonitis, welche sich häufig aus Ascites- und Knötchenbildung auf dem Peritoneum sicher erkennen lässt; an den Tuben selbst habe ich ebenfalls wie viele andere Autoren eine auffallend deutliche Knötchenbildung im Isthmus gefunden. Die Gonorrhoe ist die häufigste Ursache der Pyosalpinxe und kann deshalb getrost immer angenommen werden, wenn keine bestimmten Anhaltspunkte für eine andere Aetiologie bestehen. Die sicher nachgewiesene Gonorrhoe der unteren Abschnitte der Genitalien, insbesondere des Uterus, ist ein zuverlässiger Hinweis auf die gleiche Aetiologie der Tubenerkrankung; doch darf man beim Fehlen derselben sich in der Annahme eines gonorrhoischen Pyosalpinx nicht irre machen lassen, da die Schleimhauterkrankungen ausheilen oder die Infection des Uterus symptomlos geblieben sein kann. Die Diagnose eines septischen Pyosalpinx (Streptococcen- oder Staphylococceninvasion) muss, abgesehen von den ganz frischen puerperalen Fällen bis jetzt noch klinisch als unmöglich bezeichnet werden; wahrscheinlich wird sie nach einigen von Zweifel beobachteten Fällen, wenn längere Zeit abendliches Fieber vorhanden ist. Der sicher nachgewiesene Beginn im Wochenbett spricht nicht für diese Aetiologie, da auch die Gonorrhoe gerade in dieser Zeit auf die Tuben überzugehen pflegt.

Perforirter Pyosalpinx.

Die Diagnose des perforirten Pyosalpinx hat eine grosse Bedeutung, weil aus dem reichlichen Eiterabgang nicht nur äusserst lästige Beschwerden, sondern auch Lebensgefahr entstehen kann. Die Perforation erfolgt in den Mastdarm, in die Blase, Scheide und durch die Bauchdecken nach aussen. Da der Perforation immer die Absetzung grösserer Exsudate vorangeht, durch welche die Communication mit den betreffenden Hohlorganen in fistulösen Gängen sich ausbildet, so tritt der Tubentumor in seiner charakteristischen Form nicht deutlich hervor, sondern grössere, meist parametritische Exsudatmassen umgeben ihn und verbinden ihn mit dem Hohlorgan, in welches er sich geöffnet hat. Für die Diagnose einer Perforation ist zunächst der Nachweis des Eiterabgangs nothwendig, sei es, dass er mit dem Stuhlgang, Urin, in die Vagina oder durch die Bauchdecken erfolgt; meisst fliesst er reichlich und zeichnet sich durch einen penetranten Geruch aus. Die Fistel in den Bauchdecken oder in der

Vagina, wo sie zwischen den Falten leicht an ihrer infiltrirten Unterlage und an dem Eiteraustritt erkannt werden kann, muss sondirt und die Richtung der Sonde gegen die Tube hin beachtet werden. Die Perforationsöffnung im Rectum ist häufig so klein, dass man sie nicht fühlen kann; sie sitzt aber immer an der Stelle, wo das Exsudat der Mastdarmwand am innigsten anliegt. Für den Nachweis der Perforation in die Blase ist die Anwendung des Cystoskops nothwendig. Die Diagnose eines perforirten Pyosalpinx beruht demnach auf dem Nachweis eines Tubentumors und Eiterabgangs aus einem Organ, mit welchem er sich breit verbindet; einem perforirten Exsudat gegenüber stellt man diese Diagnose, wenn der Tumor rundliche Contouren hat und wenn der üble Geruch des Eiters für längere Retention desselben in einem grösseren Sack spricht.

Adnextumoren.

Unter **Adnextumoren** verstehe ich, im Gegensatz zu den gut charakterisirbaren Retentionstumoren, kleinere Geschwulstbildungen neben dem oberen Theil des Corpus uteri, welche aus der verdickten und aufgeknäuelten Tube, dem entzündlich vergrösserten Ovarium, verklebten Netz- und Darmschlingen und kleineren, zwischen den peritonealen Adhäsionen gelegenen Exsudatmassen bestehen. Die feste Verklebung dieser Organe untereinander macht es unmöglich, die einzelnen Bestandtheile durch Palpation voneinander abzugrenzen, so dass der tubare Ursprung nicht sicher nachgewiesen, sondern nur vermuthet werden kann. Je schwerer zugänglich für die Palpation die veränderten Adnexe sind, um so weniger leicht wird man die Differenzirung durch genaue Untersuchung vornehmen können; während man bei normal gelagertem Uterus aus dem verdickten uterinen Ende der Tube den Adnextumor als tubaren ohne Schwierigkeit erkennen kann, muss man bei der Retropositio, bei der Retroflexio sich mit dem allgemeinen Eindruck eines im oberen Theil der Adnexe gelegenen Tumors begnügen. Die Doppelseitigkeit aber, die Schmerzhaftigkeit, die vielfachen Verwachsungen mit der Umgebung, die festweiche, aber nicht cystische Consistenz sind dabei charakteristische Zeichen eines tubaren Tumors.

Differentialdiagnose.

Differentialdiagnose. Die Differentialdiagnose der Retentionstumoren muss verschiedene Zustände berücksichtigen, je nachdem es sich um die Abgrenzungen gegen einen deutlich cystischen Hydrosalpinx oder gegen den harten, dickwandigen Pyosalpinx handelt.

Ovarialtumoren.

Der Hydrosalpinx wird am häufigsten mit cystischen Ovarialtumoren verwechselt. Beide Zustände können so ähnliche Befunde darbieten, dass selbst die Inspection bei der Laparotomie den Ausgangspunkt des Tumors zuweilen im Unklaren lässt. Namentlich bei intraligamentärer Entwicklung, wo der Tubentumor weder die Gestalt noch die Verbindung mit dem Uterus deutlich erkennen lässt, ist die Unterscheidung schwer. Der verdickte uterine Tubenabschnitt muss auch hier immer aufgesucht werden; daneben sprechen Doppelseitigkeit, vielfache Entzündungsprocesse in der Nachbarschaft zu Gunsten eines Tubentumors. Leichter sind die Unterschiede festzustellen bei freier gestielter Entwicklung des Hydrosalpinx; während der Ovarialtumor immer eine rundliche oder ovale Gestalt zeigt, frei beweglich oder doch nur von einzelnen

Adhäsionen an seiner Basis umgeben ist, zeigt der Hydrosalpinx in den meisten Fällen, wenn auch nicht immer, die bekannte längliche, geschlängelte, keulenförmige Gestalt und ist gewöhnlich durch reichlichere perimetritische Adhäsionen mit der ganzen Nachbarschaft verbunden. Man trachte immer danach, die Tube zu palpiren; beim Ovarialtumor wird man sie häufig in ganzer Länge und normaler Dicke vor demselben nachweisen können, während sie bei Hydrosalpinxen im uterinen Theil verdickt ist und sich lateralwärts auf dem Tumor verliert. Der Nachweis des Ovarium neben dem Hydrosalpinx wird wegen der vielfachen Adhäsionen meistens nicht gelingen.

Parovarialcyste.

Die Unterscheidung eines Hydrosalpinx von einer Parovarialcyste kann noch grössere Schwierigkeiten bereiten, weil man bei ihr die Tube nicht abgrenzen und zuweilen neben dem Tumor deutlich den Eierstock fühlen kann.

Ueber die Abgrenzung des Hydrosalpinx gegen abgekapselte peritonitische Exsudate s. diese.

Viel häufiger wird der Pyosalpinx als Tubentumor verkannt, weil er wegen seiner dicken Wand mit einer Reihe von festen Tumoren verwechselt werden kann. So z. B. können Pyosalpinxe mit stark infiltrirter Wand und geringem Eiterinhalt für gestielte subseröse Myome gehalten werden, namentlich wenn die Tube aufgeknäuelt ist, ihre Windungen unter Exsudatmassen versteckt oder intraligamentär entwickelt ist. Bei genauer Palpation wird man das Myom immer an seiner runden Gestalt, an seiner freien Beweglichkeit und Schmerzlosigkeit erkennen müssen, während die Tubentumoren durch die umliegenden Exsudate diffuser in ihrer Begrenzung erscheinen, schmerzhaft sind und fest mit der Nachbarschaft verbunden zu sein pflegen; auch die Doppelseitigkeit und der Befund von zwei symmetrischen Tumoren spricht für tubaren Ursprung. Die Beschaffenheit der Stielverbindung mit dem Uterus pflegt eine recht verschiedene zu sein; beim Pyosalpinx haben wir einen dünnen Stiel, welcher nur das Uterushorn mit dem Tumor verbindet, während der andere Theil des letzteren sich nur von aussen an den Uterus anlagert und von ihm abgrenzbar ist, während subseröse Myome mit ihrer ganz dem Uterus zugekehrten Peripherie aus dem Uterus entspringen und dadurch eine viel breitere Stielverbindung zeigen. Anamnese kann ebenfalls bei dieser Differentialdiagnose in der erwähnten Weise Aufschluss geben.

Subseröse Myome.

Ueber die Unterscheidung des Pyosalpinx gegen parametritische Exsudate s. diese.

Tubargravidität.

Die Tubargravidität kann natürlich am leichtesten Befunde erzeugen, welche den entzündlichen Tubenerkrankungen ähnlich werden; vor allem die Tubenmole, d. h. die Retention des abgestorbenen Eies mit Blutungen in das Lumen, erzeugt einen Palpationsbefund, welcher sich von der eitrigen Salpingitis oder vom Pyosalpinx oft kaum unterscheiden lässt. Wenn man bedenkt, dass Tubarschwangerschaft sich häufig auf dem Boden von alten entzündlichen Tubenerkrankungen entwickelt oder dass andererseits aus nicht ganz zur Resorption gelangten Tubenschwangerschaften entzündliche Zustände zurückbleiben können,

so wird man begreifen, dass für manche veraltete Fälle eine Unterscheidung unmöglich ist. Für die frischen Fälle dagegen muss man im allgemeinen die Differentialdiagnose für möglich erklären und zwar auf Grund folgender Thatsachen: Die Tubenmole zeigt, wenn die Tube mit geronnenem Blut stark ausgedehnt ist, meistens noch eine viel auffallendere Härte als der Pyosalpinx; da ausgedehnte Entzündungen bei ihr fehlen, findet man gar keine oder nur sehr wenig Adhäsionen mit der Nachbarschaft, und sie ist fast schmerzlos. Charakteristisch ist für Tubenschwangerschaften meistens das Freibleiben des uterinen Endes, wenn nicht ausnahmsweise das Ei nahe dem Uterus sich implantirt hat, während dasselbe bei entzündlichen Tubenerkrankungen sich gerade durch seine Dicke und Härte auszeichnet; kann man mit Sicherheit das Freibleiben der anderen Seite nachweisen, so ist Gravidität in der Tube viel wahrscheinlicher als Entzündung. Die peritubare und gelegentlich auch die etwas seitlich gelegene retrouterine Haematocele kann wegen der cystischen Consistenz, wenigstens in frischen Stadien, häufiger mit Hydrosalpinx verwechselt werden. Je dünnwandiger der Tumor ist, je gleichmässiger seine Consistenz ist und je deutlicher er fluctuirt, um so eher kann man einen Hydrosalpinx annehmen, während die Blutergüsse keine eigene Wand palpiren lassen, sondern diffuser in die Nachbarschaft übergehen, eine ungleichmässige Consistenz und vor allem meistens ein Hartwerden durch Gerinnung zeigen. Auch hier kann die Beschaffenheit des uterinen Endes der Tube den Aufschluss über die Diagnose geben. In allen Fällen, wo man Tubenschwangerschaft von Tubenentzündung unterscheiden soll, spielt die Anamnese in den bei beiden Affectionen geschilderten Punkten eine wichtige Rolle.

Tubenneubildungen.

Die Neubildungen der Tube sind ausserordentlich selten und unterscheiden sich in ihrem Befund so wenig von den entzündlichen Tubentumoren, dass bis jetzt noch in keinem Fall die Diagnose mit Sicherheit an der Lebenden hat gestellt werden können. Wenn man die Symptome dieser Entzündungen, so weit sie sich für eine Diagnose verwerthen lassen, aus den mitgetheilten Beobachtungen zusammenstellt, so ergiebt sich für

die Papillome, d. h. gutartige, das ganze Tubenlumen ausfüllende, zottige Schleimhautwucherungen, eine stärkere seröse Secretion dieser erkrankten Schleimhaut, welche bei offenem uterinen Tubenlumen nach aussen zeitweise abfliessen oder bei offenem abdominellen zu Ascites führen kann, und für

die Carcinome, ebenso wie für jene, ein plötzlich schnelles Wachsen alter Adnextumoren mit ähnlichen Symptomen in Hinblick auf Ascites und Hydrops profluens, bei Abmagerung und Kachexie (Sänger).

Der eigentliche Palpationsbefund unterscheidet sich von dem der entzündlichen Tubenerkrankung nicht.

Diagnose der Pelveoperitonitis.

Definition. Unter Pelveoperitonitis versteht man die Entzündung derjenigen Abschnitte des Peritoneum, welche als parietales Blatt die oberen Partien des kleinen Beckens, die Darmbeinschaufeln und die angrenzenden Theile der vorderen und hinteren Bauchwand und als viscerales Blatt den Uterus, die Tuben, die Basis der Ovarien, die Blase, den vorderen Theil des Rectum überziehen und neben dem Uterus die Ligg. lata bilden. Neben dem Begriff Pelveoperitonitis sind gebräuchlich die Bezeichnung Perimetritis für die Entzündung des serösen Ueberzugs des Uterus (meist wird dieser Begriff im weiteren Sinne gebraucht für die Entzündung des ganzen Beckenperitoneum im Gegensatz zu Parametritis), Perisalpingitis für die Entzündung des serösen Ueberzugs der Tuben auf deren Nachbarschaft, Perioophoritis für die Entzündung in der Umgebung des Ovarium.

Die Pelveoperitonitis kann auftreten als Theilerscheinung der allgemeinen Peritonitis, welche von den Organen der Bauchhöhle ihren Ursprung nimmt, z. B. nach der Perforation des Magens, des Darms, der Gallenblase; diese Fälle sind hier auszuschliessen. Für den Gynäkologen am wichtigsten sind diejenigen Formen der Peritonitis, welche sich an Erkrankungen der Beckenorgane anschliessen; dieselben breiten sich entweder von hier aus allmählich auf das ganze Bauchfell aus und erzeugen die diffuse Peritonitis, oder sie spielen sich im Bereich des kleinen Beckens und seiner Nachbarschaft ab. Danach müsste man zunächst diffuse und circumscripte Peritonitis unterscheiden; da aber erstere im Bereich des ganzen Peritoneum zurückgehen und nur im kleinen Becken Residuen zurücklassen kann, welche den Entzündungsproducten der letzteren vollständig gleichen, so ist die Trennung beider schwer durchzuführen und meistens nur auf der Höhe des Krankheitsprocesses möglich.

Die diffuse Peritonitis.

Diffuse Peritonitis. Die diffuse Peritonitis entsteht durch Ausbreitung der Entzündung von dem primär befallenen Abschnitt des Beckenperitoneum und ergreift allmählich das ganze parietale Blatt und den serösen Ueberzug aller Organe bis an das Zwerchfell heran. Für den Gynäkologen sind folgende Formen wichtig:

Septische Peritonitis. 1. **Die septische Peritonitis** entsteht durch Infection der Bauchhöhle durch Streptococcus und Staphylococcus pyogenes oder Bacterium coli im Anschluss an operative Eröffnung der Bauchhöhle, bei Rupturen von Pyosalpinxen, vereiterten Dermoidcysten, Fruchtsäcken und Haematocelen, bei Perforation jauchender Carcinome u. s. w. Das classische Symptomenbild, auf welchem die Diagnose beruht, setzt sich aus localen Reizerscheinungen und Zeichen der allgemeinen Sepsis zusammen. Erstere bestehen in Meteorismus, Druckschmerz, Erbrechen, Singultus, Absetzen eines Exsudats; letztere in Fieber,

schwacher und unregelmässiger Herzthätigkeit und Verfall der Kräfte. Die Diagnose unterliegt keiner Schwierigkeit, wenn alle oder wenigstens die Hauptsymptome vorhanden sind; das ist aber selten der Fall, und jedes der Cardinalsymptome kann fehlen. Das constanteste der localen Symptome, zugleich auch das früheste, ist der Meteorismus, welcher von der eben nur nachweisbaren vermehrten Spannung der Bauchwand bis zur trommelförmigen Auftreibung des Abdomens in allen Stadien vorkommt. Bei jedem Nachlass der Entzündung geht der Meteorismus zurück, bei jeder Exacerbation nimmt er dagegen zu; für die Diagnose und Prognose der Peritonitis bleibt er daher das werthvollste Zeichen. Viel unwichtiger für die Diagnose ist der Druckschmerz; er kann vollständig fehlen, namentlich bei den langsamer verlaufenden, exsudatreichen Formen oder auch bei schwer septischen Entzündungen nicht zur Wahrnehmung kommen. Das Erbrechen fehlt fast niemals bei der diffusen septischen Peritonitis und tritt gewöhnlich als häufiges leichtes Auswerfen flüssiger schwarzer Massen auf, welche meistens in geringer Menge, seltener in grossen Massen aus dem Magen aufsteigen. Das inconstanteste aller Symptome ist das Absetzen eines klinisch nachweisbaren Exsudates. Nur bei langsamer verlaufenden Formen kann man in den Lendengegenden wenig bewegbare Exsudatmassen erkennen; gelegentlich findet man auch grössere frei bewegliche Mengen wie beim Ascites.

Von den allgemeinen Erscheinungen ist diagnostisch am werthvollsten die erhöhte Pulsfrequenz; sie fehlt nie und ist meistens auch das erste Zeichen der beginnenden Entzündung. Bei schwer septischen Formen steigt der Puls sehr schnell, wird klein und bald unregelmässig; in leichteren Formen erreicht er nur eine mässige Höhe. Das Fieber ist ein viel unconstanteres Symptom. Es kann bei den schwersten, schnell zum Tode führenden Erkrankungen vollständig fehlen oder sehr unbedeutend sein; in anderen Fällen hält es sich in mässiger Höhe und erreicht selten excessive Grade; es hat keinen charakteristischen Verlauf. Der Allgemeineindruck der Kranken, namentlich das Gesicht, kann so bezeichnend sein, dass es Prognose und Diagnose zugleich ergiebt; Unruhe und Angst im Gesicht, verzerrte Züge, grosse angstvolle Augen verleihen den Peritonitischen ein eigenartiges Aussehen.

Gutartige Peritonitis.

2. **Die gutartige, nichtinfectiöse Peritonitis** (Schröder) entsteht ohne Einwirkung von Mikroorganismen bei Ruptur und Torsion von Ovarialtumoren, bei papillären Kystomen, bei Ernährungsstörungen in Myomen und Ovarialtumoren; am ausgeprägtesten finden wir ihr Bild bei der Stieltorsion. Allgemeinerscheinungen fehlen im Gegensatz zur septischen Peritonitis vollständig; nur locale Reizerscheinungen, bestehend in Druckempfindlichkeit, Meteorismus, gelegentlich Erbrechen, sind für die Diagnose verwerthbar; Zeichen vom Herzen fehlen fast regelmässig, Fieber ebenfalls häufig. In einer Reihe von Fällen sind auch keine localen Erscheinungen vorhanden, so dass die Erkrankung sich der Diagnose vollständig entzieht, obwohl bei der Laparotomie später die ausgesprochensten Veränderungen am Peritoneum wahrnehmbar sind.

Tuberkulöse Peritonitis.

3. **Die tuberkulöse Peritonitis** ergreift meistens das ganze Peritoneum und führt zur Absetzung eines serösen Exsudats und zur Eruption von Tuberkelknötchen in der ganzen Bauchhöhle. Das Exsudat ist in den meisten Fällen flüssig und leicht beweglich wie Ascites; in anderen Fällen sackt es sich zwischen den Darmschlingen und der Bauchwand ab und erzeugt flache, unregelmässig begrenzte cystische Tumoren, deren Umgebung verklebte Darmschlingen bilden; in selteneren Fällen kommt es ohne Absetzung flüssigen Exsudats zur Verklebung der Peritonealblätter und zu Schrumpfungen und Verkürzungen des Mesenterium und des Netzes. Die Krankheit verläuft subacut oder chronisch mit mässigem Fieber und oft ohne dasselbe sowie ohne Betheiligung des Allgemeinbefindens, gelegentlich aber mit stärkerer Abmagerung. Die Diagnose wird nicht immer sicher zu stellen sein. In allen Fällen von frei beweglichen Exsudaten wird sie zwischen tuberkulöser Peritonitis und Ascites schwanken; in Narkose wird es aber häufig gelingen, namentlich bei combinirter Untersuchung von Mastdarm und Bauchdeken aus die einzelnen Tuberkelknötchen zu fühlen oder durch Verschieben der beiden Peritonealblätter aufeinander ein Reiben, sogenanntes „Schneeballknirschen“ zu erzeugen. Der Nachweis von verdickten, knotigen Tuben wird ebenso wie Tuberkulose in Darm, Lungen und Haut die Wahrscheinlichkeit einer tuberkulösen Peritonitis erhöhen. Leichter wird die Diagnose, wenn man durch Percussion und Palpation einen abgesackten Ascites nachweisen kann, weil die Tuberkulose die häufigste Ursache desselben ist. Heredität, Abmagerung und allgemeine Schwäche machen die Tuberkulose wahrscheinlich; Fehling vindicirt einem Milztumor grosse Bedeutung in der Diagnose der tuberkulösen Peritonitis.

Carcinomatöse Peritonitis.

4. **Die carcinomatöse Peritonitis** tritt im Anschluss an Carcinome des Uterus und der Ovarien auf und führt zur Absetzung eines meist frei beweglichen Ascites und zu Eruptionen von kleinen Knötchen und flächenhaften Verdickungen im Bereich des ganzen Peritoneum, welche im weiteren Verlauf zur Verklebung der Därme untereinander, zu grösseren Knotenbildungen auf dem Peritoneum, namentlich des Douglasschen Raumes und dem zusammengeschobenen Netz führt. Der Nachweis des Exsudats ist leicht, während das Palpiren der Knötchen erst bei einer gewissen Grösse gelingt; am meisten Beachtung schenke man immer dem Douglasschen Raum, wo man am häufigsten multiple Knotenbildung, Verklebung der beiden Peritonealblätter und deutliches Schneeballenknirschen bei combinirter Untersuchung vom Mastdarm aus nachweisen kann; das Netz ist demnächst der Punkt, wo wir am häufigsten metastatische Tumoren finden. Die Differentialdiagnose ist gegen eine tuberkulöse Peritonitis häufig nicht leicht zu stellen. Finden wir aber grössere Tumoren an den Genitalien, namentlich mit dem Zeichen maligner Degeneration oder deutliche Netztumoren oder grössere Knoten im Douglasschen Raum, so handelt es sich sehr wahrscheinlich um Carcinomatose; doch können beide Bilder so

ähnlich werden, dass sie selbst durch genaue Inspection bei der Laparotomie schwer zu unterscheiden sind; hochgradige Kachexie beobachten wir häufiger bei Carcinomen.

Pelveoperitonitis.

Pelveoperitonitis.

Weit häufiger als die diffusen Bauchfellentzündungen begegnen wir in der Gynäkologie den im kleinen Becken sich abspielenden Processen, der Pelveoperitonitis. Dieselbe nimmt meistens ihren Ausgangspunkt von den Genitalorganen und localisirt sich auf dem Peritoneum des kleinen Beckens und der Nachbarschaft, namentlich der Bauchdecken; sie kommt in allen Stadien zur Beobachtung, vom acuten Beginn bis zum Residuum einer alten Schwarte oder Adhäsion. Der acute Beginn der Pelveoperitonitis zeichnet sich nur durch lebhafte Entzündungserscheinungen von seiten des Peritoneum aus, während es im weiteren Verlauf entweder zur Absetzung eines eiterigen oder serösen Exsudates im Bereich des kleinen Beckens oder zur Verklebung der entzündeten Peritonealblätter kommt. Vom diagnostischen Standpunkt aus müssen wir deshalb drei verschiedene Krankheitsbilder unterscheiden:

Die frische Pelveoperitonitis, das pelveoperitonitische Exsudat und die peritonitischen Verwachsungen.

Frische Pelveoperitonitis.

Mit dem Begriff der **frischen Pelveoperitonitis** fasse ich einmal das acute Stadium der exsudativen und adhäsiven Peritonitis, andererseits die Recidive von Pelveoperitoniten, wie sie im Anschluss an alte Entzündungsproducte sich bilden, und ferner die frischen circumscripten Entzündungen, wie sie um die einzelnen Genitalorgane herum sich localisiren, zusammen. Der gemeinsame diagnostische Gesichtspunkt dieser Art von Entzündungen ist also die frische Peritonitis, welche noch nicht zu der Absetzung eines Entzündungsproductes geführt hat; die acute Perimetritis, Perisalpingitis, Perioophoritis sind als Theilerscheinungen derselben zu nennen. Der Hauptbefund, auf welchen sich die Diagnose dieses Stadiums gründet, ist die Druckempfindlichkeit des Peritoneum, welche wir bei Betastung der Bauchdecken von aussen verbunden mit reflectorischer Anspannung der Bauchmuskulatur oder von innen bei Betastung der mit Peritoneum bekleideten Abschnitte des Beckens oder beim Bewegen des Uterus nachweisen können. Beim acuten Stadium der exsudativen oder adhäsiven (gonorrhoischen) Peritonitis treten häufig locale Reizerscheinungen in Gestalt von leichtem Meteorismus, Tenesmus vesicae, gelegentlich auch Erbrechen und Singultus hinzu; leichte Fieberbewegungen finden sich ebenfalls häufig; der spontane Schmerz des entzündeten Peritoneum kann dabei so heftig sein, dass die Kranke keine Bewegung zu machen im Stande ist. In diesem Stadium ist die Diagnose nicht zu verfehlen, trotzdem auch hier kein eigentlicher Palpationsbefund besteht und eine genaue Abtastung der Beckenorgane unmöglich ist. Viel schwieriger ist die Diagnose, wenn alle Reizerscheinungen fehlen und nur allein

peritonealer Druckschmerz vorhanden ist; namentlich ist die Unterscheidung zwischen einem entzündlichen und nervösen Schmerz oft sehr schwer zu stellen. Man muss in diesen Fällen beachten, ob man es mit einer nervösen hyperästhetischen Kranken zu thun hat, welche bei der leisesten Berührung der Bauchdecken zusammenzuckt, als ob sie eine schwere Peritonitis habe, und vor allem bei der inneren Untersuchung stets im Auge behalten, dass Angst, Aufregung, ein ungeschickter Fingerdruck eine

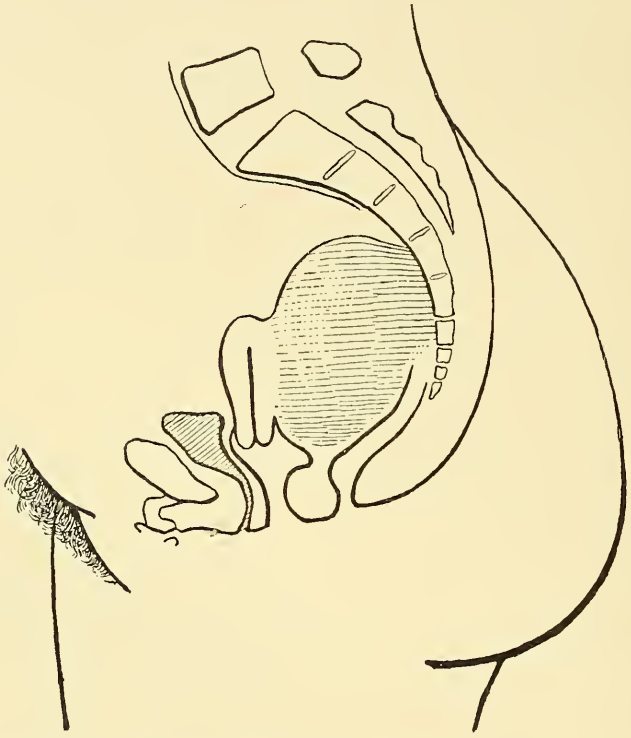

Fig. 162. Pelveoperitonitisches Exsudat. P.-B. $^1/_3$.

Im Douglas ein faustgrosses Exsudat in breiter Verbindung mit der ganzen hinteren Wand des in Retroversion und Anteposition liegenden Uterus; breite Verbindung mit der hinteren Beckenwand.

peritonitische Schmerzhaftigkeit vortäuschen können. Nur wenn man stets an denselben Stellen bei vorsichtiger Berührung localen Druckschmerz findet, kann man auch ohne den Nachweis eines Entzündungsproductes die Diagnose auf Perimetritis stellen, während der nervöse Schmerz des Peritoneum, sei es, dass er als eine Hyperaesthesia peritonei auftritt oder nur durch eine starke Hyperästhesie der Haut vorgetäuscht wird, etwas Wechselndes hat, von äusseren Eindrücken abhängt, oft zu dem erzeugten Druck in gar keinem Verhältniss steht. Die enorme Hauthyperästhesie, wie wir sie bei der Lumboabdominalneuralgie finden, kann ebenfalls peritonitische Schmerzen vortäuschen.

Die Diagnose der Pelveoperitonitis bewegt sich auf einem viel sichereren Gebiet, wenn dieselbe zur Absetzung eines Entzündungsproductes geführt hat, weil dadurch ein objectiver Befund geschaffen wird.

Pelveoperitonitisches Exsudat.

Das pelveoperitonitische Exsudat stellt einen Erguss von seröser, serös eitriger oder rein eitriger Flüssigkeit dar; derselbe kapselt sich am häufigsten im Douglasschen Raum ab und füllt denselben, wenn er frei von Adhäsionen war, gleichmässig aus. Der Uterus wird durch das Exsudat an die vordere Beckenwand gedrängt, so dass man die Portio vaginalis dicht hinter der Symphyse, bei grösserem Exsudat am oberen Rand derselben fühlt, während das Corpus uteri mit seinen Adnexen dem Exsudat so innig aufliegt, dass es zuweilen schwer abgrenzbar ist. Hinter dem Uterus palpirt man das Exsudat als einen Tumor, welcher den oberen Theil des kleinen Beckens aus-

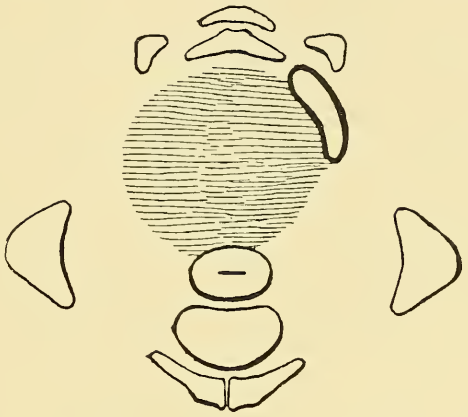

Fig. 163. Dasselbe auf dem Querschnitt. P.-B. $^1/_3$.

Das Rectum ist durch das Exsudat stark nach links gedrängt, aber nicht umgriffen; Rectalwand nach innen vorgewölbt.

füllt, sich zuweilen weit über den Beckeneingang nach oben erhebt und sich seitlich vom Uterus oder über ihm an die vordere Bauchwand legt. Die obere Hälfte der hinteren Vaginalwand ist stark nach unten, oft bis nahe an den Introitus gedrängt, und durch sie hindurch palpirt man die untere Contour des Exsudates, je nach der Spannung, unter welcher es im Douglasschen Raum steht, entweder rund oder stumpfkantig. Vorne legt sich das Exsudat breit an die hintere Wand des Uterus, meist bis zum Fundus heran und hinten tritt es in innige Verbindung mit der vorderen Kreuzbeinwand, während die seitlichen Beckenwandungen nur bei grösseren Tumoren erreicht werden (Fig. 162 und 163). Das Dach des Exsudates wird durch Darmschlingen gebildet, welche die obere Contour unbestimmt machen und häufig als flache, mit gurrenden Gasen gefüllte Bänder zu tasten sind. Die Consistenz des Exsudates ist im frischen Stadium immer eine fluctuirende; doch kann sie schwanken zwischen weicher Nachgiebigkeit und praller Elasticität, je nach der Spannung,

unter welcher das Exsudat steht. In der Umgebung des Exsudates bilden sich Reizerscheinungen aus, deren Intensität verschieden ist, je nachdem wir einen serösen oder eitrigen Erguss haben. Bei Douglasabcessen z. B. finden wir die Vaginalschleimhaut bläulich, weich und aufgelockert, mit pulsirenden Gefässen; die Mastdarmschleimhaut ist ödematös geschwollen und sondert glasigen Schleim ab, welcher zum Anus herausläuft; an der oberen Peripherie finden wir diffuse Verdickungen zwischen den bedeckenden Darmschlingen. Bei serösen Exsudaten sind diese reactiven Erscheinungen viel seltener oder können vollständig fehlen.

Dieser typische Palpationsbefund wird sehr wesentlich geändert, wenn die Absetzung des Exsudats nicht im Douglasschen Raum stattfindet, sondern bei Verklebung desselben in den seitlichen Taschen der Peritonealhöhle vor und hinter dem Lig. latum oder in der Excavatio vesico-uterina erfolgt. Von der Vagina fühlt man in diesen Fällen nichts, und bimanuell lassen sich nur ganz undeutliche Resistenzen mit Fluctuation nachweisen ohne scharfe Begrenzung. Haufig findet man zwischen Adhäsionen abgekapselte Flüssigkeitsansammlungen von seröser, peritonitischer Beschaffenheit, namentlich bei Adnextumoren, sogenannten Adhäsionscysten. Wenn dieselben dem Finger überhaupt zugänglich sind, so fühlt man sie als schlaffe, cystische Resistenzen ohne jede deutliche Begrenzung; stehen diese Flüssigkeitsmengen unter stärkerem Druck, so machen sie den Eindruck cystischer Tumoren; so z. B. hielt ich ein faustgrosses Conglomerat solcher Adhäsionscysten für einen Hydrosalpinx. Zuweilen entstehen auch Abkapselungen von Eiter nach überstandener, diffuser, septischer Peritonitis oder auch von seröser Flüssigkeit im oberen Theil der Bauchhöhle. Nur bei einer gewissen Grösse und günstigen Lage dicht unter den Bauchdecken ist es möglich, dieselben sicher nachzuweisen: sie zeichnen sich wieder durch unregelmässige Gestalt, sehr undeutliche Begrenzung und schlaffe Spannung aus.

Adhäsionscysten.

Die Differentialdiagnose zwischen einem serösen und eiterigen Exsudate in allen diesen Fällen kann man nur auf Grund der Reaction in der Umgebung stellen. Je weicher und succulenter die Vaginalschleimhaut, je schmerzhafter und dicker die Infiltrationen der Umgebung, um so eher kann man Eiter vermuthen. Fieber ist ein inconstantes Symptom und kann, namentlich bei älteren Eiteransammlungen, fehlen.

Differentialdiagnose. Das retrouterine Exsudat im frischen Stadium kann wegen seiner stets deutlichen Fluctuation nur mit cystischen Tumoren verwechselt werden. Von Tumoren der Adnexe kommen zunächst nur solche in Frage, welche sich tief in den Douglas schen Raum hinein entwickeln können, vor allem gestielte Ovarialtumoren, während Hydrosalpinxe meist etwas höher und seitlich liegen und deshalb eher asymmetrischen Exsudaten ähnlich werden können. Ein retrouteriner Ovarialtumor mit Anteposition des Uterus kann nur dann mit retrouterinen Exsudaten verwechselt werden, wenn er durch breite Verwachsungen mit der Nachbarschaft seine

Differentialdiagnose.

scharfen Grenzen verloren hat; aber auch in diesen Fällen wird man aus der genauen Palpation der Contour am ehesten zur Diagnose kommen; beim Ovarialtumor muss man überall eine eigene Wand palpiren können, während dieselbe bei Exsudaten fehlt und durch die umgebenden Organe selbst ersetzt wird; am besten bildet man sich über diesen Befund ein Urtheil, wenn man von der Seite her zwischen hinterer Uteruswand und Tumor einzudringen sucht und darauf achtet, ob beide voneinander abzugrenzen oder in breiter inniger Anlagerung miteinander verbunden sind, oder wenn man die obere Peripherie palpirt, welche in dem einen Falle eine scharfe bestimmte Contour, im anderen eine undeutliche Begrenzung durch Darmschlingen zeigt. Grössere Schwierigkeiten machen schlaffe Hydrosalpinxe, welche einen Theil des Beckens ausfüllen. Allerdings haben auch sie wie die Ovarialtumoren eine eigene Wand, doch ist dieselbe wegen ihrer Dünnheit und der viel reichlicheren Verwachsungen mit der hinteren Uteruswand und mit den Darmschlingen viel schwerer nachzuweisen als die Wand des Ovarialtumors. Hat man Gelegenheit, die Kranke längere Zeit zu beobachten, so wird man aus der langsamen Resorption oder aus der spontanen Entleerung die Diagnose auf ein Exsudat stellen können, während Hydrosalpinxe meistens stationär bleiben und Ovarialtumoren sogar langsam wachsen.

Am schwierigsten ist die Unterscheidung von einer typischen Haematocele retrouterina. Die Lage und Gestalt des Tumors sowie die breite Verbindung mit dem Uterus und Becken ist genau dieselbe, wie beim Exsudat, weil das flüssige Blut sich ebenfalls im Douglas schen Raum ansammelt und durch Abkapselung und Organisation seiner Peripherie dieselben innigen Verbindungen mit den anderen Organen eingeht. Der einzige Palpationsunterschied liegt in der Consistenz. Wenn das Blut gerinnt, so wird die Consistenz ungleichmässig und lässt cystische Partien mit weichen Massen abwechselnd erkennen; wenn das Blut aber flüssig bleibt, so kann sie genau wie bei einem Exsudat sein. Da das Blut nur geringe Reizerscheinungen in der Umgebung macht, so wird der Befund dem eines serösen Exsudats ähnlicher sein; wenn die Haematocele aber in Verjauchung übergeht, so steigern sich die Entzündungserscheinungen in der Umgebung und erzeugen dasselbe Bild wie der Beckenabscess. In vielen Fällen gewinnt man einen sicheren Anhaltspunkt für diese Unterscheidung in der Anamnese. Wenn dieselbe ergiebt, dass eine kurz dauernde Amenorrhoe vorhergegangen, dass ein acuter Anfang mit starken, sich mehrfach wiederholenden Leibkrämpfen ohne Fieber stattgefunden hat, so ist eine Haematocele (ex graviditate tubaria) wahrscheinlich, während ein acuter Anfang mit hohem Fieber und peritonitischen Reizerscheinungen für Exsudat spricht; seröse Exsudate entwickeln sich meistens ohne Fieber und Schmerzen. Ein anämisches, leicht icterisches Aussehen sowie andauernde uterine Blutungen sprechen für Haematocele. Am sichersten kommt man zur richtigen Diagnose zwischen der Haematocele, dem serösen und eitrigen Exsudat durch Probepunction. In diesen Fällen, wo es sich nur um Durchstechung des hinteren

Scheidengewölbes und nicht um eine Organverletzung handelt, ist eine aseptische Punction ohne Nachtheil. Man führt dieselbe nach sorgfältiger Desinfection der Scheide mit einer Aspirationsspritze mit dünner Canüle in der Art aus, dass man unter Führung des Fingers die Nadel hinter der Portio vaginalis in den tiefsten Theil des retrouterinen Tumors einstösst. Aber auch hier soll die Punction nur ein Nothbehelf in der Diagnose bleiben.

Die Verwechselung eines retrouterinen Exsudats mit einer Retroflexio uteri gravidi kommt seltener vor als bei einer Haematocele, weil die Anamnese eine weniger täuschende ist. Die Unterscheidung beider beruht auf denselben Grundsätzen, wie sie bei der Haematocele auseinandergesetzt worden sind (s. pag. 85).

Peritonitische Verwachsungen.

Die peritonitischen Verwachsungen sind entweder Residuen alter, eingedickter perforirter oder entleerter Exsudate oder das Product einer adhäsiven (meistens gonorrhoischen) Pelveoperitonitis; sie stellen im ersteren Fall dicke, schwielige Narben, partielle Verödungen oder flächenhafte Schrumpfungen einzelner Abschnitte des Peritoneum dar; im letzteren Falle sind es Membranen und Adhäsionsstränge, welche die Organe einhüllen oder miteinander und mit der Beckenwand verbinden. Die Diagnose dieser Entzündungsproducte beruht auf der directen Palpation schwartiger, diffuser Verdickungen im Douglasschen Raum, welche zur vollständigen oder partiellen Verödung desselben mit Retroposition des Uterus geführt haben. Durch Empordrängen des hinteren Scheidengewölbes und noch besser vom Mastdarm aus tastet man diese Verdickungen; zieht man den Uterus nach vorne, so folgt die vordere Rectalwand nach. Die flächenhaften Schrumpfungen des Peritoneum erkennt man an der Verdickung und mangelhaften Dehnbarkeit desselben. Die eigentlichen peritonitischen Adhäsionen fühlt man als Membranen und Stränge, welche sich zwischen Stellen mit peritonealer Bekleidung ausspannen, vor allem im Douglasschen Raum und in der Nachbarschaft der Adnexe. Man erkennt sie, indem man das Scheidengewölbe hoch hinaufdrängt, als zarte, dünne, unter den Fingern oft leicht zerreissbare Stränge, welche bei der Berührung meist schmerzhaft sind. Ein weiteres Zeichen für eine peritonitische Verwachsung ist die Fixation von sonst mobilen Organen, vor allem von Uterus, Tuben, Ovarien und Därmen. Wenn der Uterus seine Beweglichkeit nach irgend einer Richtung verloren hat oder wenn der retroflectirte Uterus sich nicht heben lässt, so kann man eine peritonitische Verwachsung diagnosticiren, sofern die Unbeweglichkeit vor allem Theile betrifft, welche mit Peritoneum überzogen sind; wenn das descendirte Ovarium sich nicht aus dem Douglas herausheben oder das normal gelagerte Ovarium sich an der Beckenwand nicht ausgiebig verschieben lässt, so handelt es sich um das Resultat einer perioophoritischen Entzündung; wenn an bestimmten Stellen von Tumoren sich stets unverschiebliche Darmschlingen nachweisen lassen oder dauernd solche im Douglasschen Raum liegen, so spricht das für peritonitische Fixationen derselben. Peritonitische Verwachsungen lassen sich weiter ver-

muthen aus localem Druckschmerz an Stellen, welche Peritoneum tragen. Wenn man z. B. bei grösseren Ovarialtumoren bestimmte Stellen immer schmerzhaft findet, so spricht das für eine locale Peritonitis, und hier findet man auch bei der Laparotomie meistens circumscripte peritonitische Verwachsungen.

Diagnose der Parametritis.

Unter Parametritis verstehen wir die Entzündung des Beckenbindegewebes, welches zwischen Peritoneum und Levator ani gelegen, den Raum im kleinen Becken zwischen den einzelnen Organen ausfüllt und dieselben umkleidet (pag. 49); Theilerscheinungen der Parametritis sind die Paracystitis und Paraproctitis, Entzündungen derjenigen Abschnitte des Beckenbindegewebes, welche Blase und Mastdarm umgeben. Im weiteren Sinne rechnen wir auch zur Parametritis noch Entzündungen von Bindegewebslagern, welche in continuirlichem Zusammenhang mit dem Parametrium stehen, z. B. das Cavum praeperitoneale Retzii, das Bindegewebe auf der Darmbeinschaufel und das retroperitoneale Gewebe, wofern dieselben im Anschluss an das eigentliche Parametrium erkranken. Bei älteren Processen geht dieser Zusammenhang durch Resorption in einzelnen Abschnitten des Exsudats häufig verloren, und der Ursprung einer solchen Entzündung des entfernten Bindegewebes in dem Parametrium ist nicht mehr sicher nachzuweisen. Definition.

Die Parametritis tritt in zwei ganz verschiedenen Formen auf als exsudative und retrahirende Entzündung.

I. Das parametritische Exsudat.

Das parametritische Exsudat entsteht durch Absetzung einer gelatinösen, sulzigen Flüssigkeit in die Bindegewebsmaschen hinein und stellt im frischen Stadium eine sehr unbestimmt begrenzte, weich elastische Schwellung des befallenen Abschnitts dar. Erst wenn das Oedem in der Umgebung resorbirt und die abgesetzte Flüssigkeit geronnen ist, kommt das Exsudat in seiner charakteristischen Beschaffenheit als harter Tumor zum Vorschein; als solcher bleibt es lange bestehen und wird durch weitere Eindickung immer härter und fester. Durch Resorption kann es vollständig verschwinden und normales weiches Bindegewebe zurücklassen; oder es bleibt eine schwielige Verdickung bestehen, welche zu Schrumpfungen des Gewebes mit Lageveränderung des Uterus führt. Wenn sich das Exsudat ausbreitet, so machen immer neue Abschnitte des Beckenbindegewebes diese Veränderungen durch, während an anderen Stellen schon Resorption eintreten kann; tritt eitrige Schmelzung ein, so bilden sich an verschiedenen Stellen des Exsudats kleine Abscesse, welche allmählich zu grösseren Eiteransammlungen confluiren und meistens einen bestimmten Weg nach aussen gehen.

Diagnose. **Diagnose.** Die Diagnose des parametritischen Exsudats beruht auf dem Nachweis eines Tumors im Beckenbindegewebe, an welchem eine Reihe von bestimmten Eigenschaften für die Erkennung wichtig sind.

Lage des Exsudats. Lage des Exsudats. Der Tumor muss sich stets an einer Stelle finden, wo parametranes Bindegewebe oder eines der Ausläufer desselben liegt. Am häufigsten tritt das Exsudat in den hinteren seitlichen Abschnitten des horizontalen Bindegewebslagers auf und bildet hier einen Tumor seitlich und hinter dem Uterus; im Anschluss daran setzt sich häufig ein Theil des Exsudats im retrouterinen Gewebe auf die andere Seite des Beckens fort und bildet auf diese Weise eine Schleife, welche den Mastdarm umgreift (Fig. 164). Seltener ist das retrouterine Gewebe allein der Sitz des Exsudats; in



Fig. 164. Parametritisches Exsudat im linken hinteren Quadranten. P.-B. $^1/_3$.

Das Exsudat geht im retrocervicalen Gewebe auf die anders Seite über, umgreift und verengert den Mastdarm.

diesem Falle haben wir einen ziemlich genau median gelegenen retrouterinen Tumor, welcher nach den Seiten sich abflacht und zerfasert, dagegen aber nach unten ins Septum recto-vaginale sich erstreckt und gewöhnlich in halber Höhe der hinteren Scheidenwand mit einer scharfen Kante endet (Fig. 165). Puerperale Exsudate sitzen häufig zwischen den Blättern des eigentlichen Lig. latum und bilden dann oberhalb des Beckeneingangs grosse Tumoren neben dem Uterus, welche oft gar nicht ins eigentliche Parametrium herunterreichen und von innen deshalb nicht zu palpiren sind; lateralwärts gehen sie im Lig. infundibulo-pelvicum an die Beckenwand heran (Fig. 166). Wenn das Bindegewebe auf der Darmbeinschaufel der Sitz des Exsudats ist, so entstehen flache, derselben breit aufliegende Tumoren, welche mit dem Uterus durch das Lig. latum in Strangform oder auch gar nicht mehr verbunden sind, so dass sie oft den Eindruck selbstständiger Tumoren machen.

Wenn sie sich von hier aus weiter nach oben ausbreiten, so gelangen sie ins Bindegewebe der seitlichen und hinteren Bauchwand, während sie sich nach vorne oberhalb des Lig. Poupartii an die vordere Bauchwand heranbegeben. Aus dem Parametrium kommen die Exsudate durch Abheben des vorderen Blattes des Lig. latum in das lockere Bindegewebe, welches die Blase umgiebt, und ins Cavum praeperitoneale Retzii und schreiten von hier aus in dem subperitonealen Fettgewebe der vorderen Bauchwand nach oben.

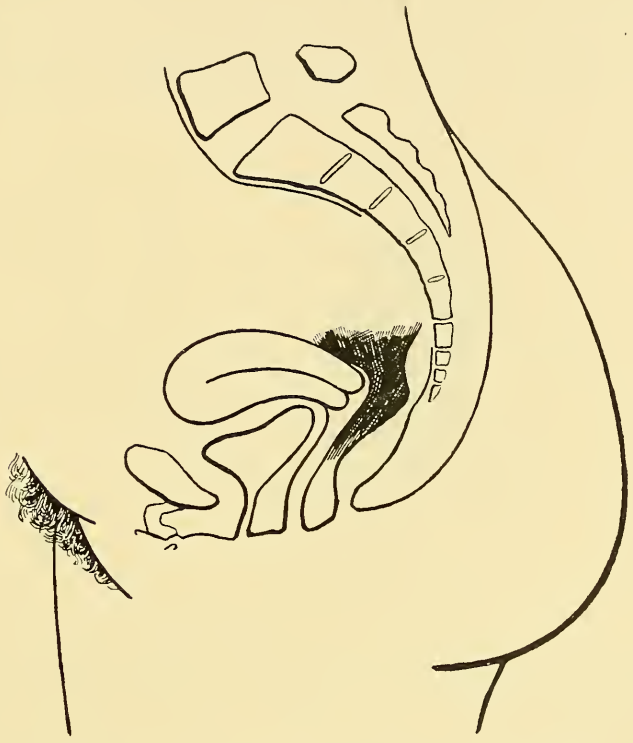

Fig. 165. Parametritisches Exsudat im Septum recto-vaginale. P.-B. $^1/_3$.
Das Exsudat, Figur 164, auf dem Medianschnitt; es reicht bis 4 cm an den Introitus herunter; starke Verengerung des Mastdarms.

Diese Bauchdeckenexsudate überschreiten die Gegend des Nabels nicht, weil in dieser Höhe das lockere Bindegewebe zwischen Peritoneum und Fascie verschwindet. Ebensowenig pflegen sie die Mittellinie zu überschreiten, so dass sie im ganzen flache Verdickungen in einer Hälfte der vorderen Bauchwand darstellen. Am seltensten finden wir Exsudationen im Parametrium anterius, demjenigen Abschnitt des Bindegewebes, welcher zwischen Cervix und Blase gelegen ist; sie bilden strangförmige, nach oben bis zur halben Höhe des Uterus reichende Tumoren, welche seitwärts im horizontalen Bindegewebslager verschwinden. Wenn parametrane Exsudate vereitern, so kann sich der

Abscess nach Gegenden senken, wohin ein festes Exsudat nicht dringt. So z. B. verlässt der Eiter nicht selten die Beckenhöhle durch die Incisura ischiadica und kommt unter den freien Rand des Glutaeus maximus auf der Hinterbacke als Abscess zum Vorschein; zuweilen sinkt auch der Eiter im paravaginalen und paraproctalen Gewebe herunter und erscheint am Damm.

Gestalt des Exsudats.

Die Gestalt des Exsudats ist eine ausserordentlich verschiedene je nach der Form des Bindegewebslagers, in welchem es sich ausbreitet. Wo das Peritoneum die Begrenzung des Exsudats bildet, pflegt die Gestalt vollständig rund zu sein, während an den Stellen, wo dasselbe in das gesunde Bindegewebe übergeht, die Begrenzung unregelmässig und diffus, die Gestalt flach und ausstrahlend ist; grenzt das Exsudat an Organe, z. B. Becken, Uterus, Mastdarm,

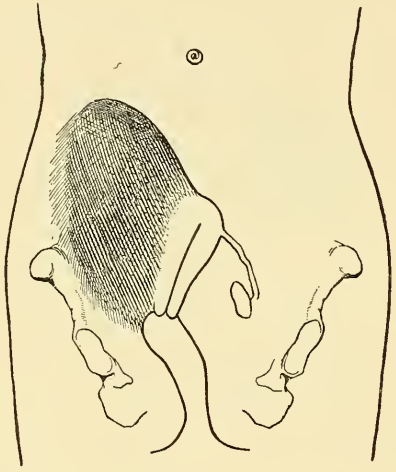

Fig. 166. Puerperales intraligamentäres Exsudat. P.-B. $^1/_3$.

Uterus ist durch das Exsudat an seinem puerperalen Herabsteigen gehindert; Fundus in der Mitte zwischen Nabel und Symphyse, Portio vaginalis in der Höhe des Beckeneingangs 7,5 cm. Das rechte Lig. latum von einem kindskopfgrossen Exsudat eingenommen, welches das horizontale Parametrium frei lässt; breite Verbindung mit der Darmbeinschaufel.

so bilden dieselben eine scharfe Begrenzung und werden oft von dem Exsudat umgeben. Die Exsudate des horizontalen Bindegewebslagers sind flach und gehen namentlich in dem unteren Abschnitt breit auseinander, umgeben den Mastdarm, steigen neben dem Scheidengewölbe herunter und breiten sich an der Beckenwand aus. Die intraligamentären Exsudate sind oben, so weit sie von den auseinander gedrängten Blättern des Lig. latum überzogen sind, vollständig rund, während sie unten breit werden und sich allmählich im horizontalen Bindegewebslager auflösen. Die Exsudate an der seitlichen und hinteren Bauchwand stellen ganz flach ausgebreitete Verdickungen derselben dar, während die Exsudate in der vorderen Bauchwand dadurch eine eigenthümliche Gestalt gewinnen, dass sie nach oben immer dünner werden und

mit einer scharfen Kante enden, während sie nach unten immer breiter und massiger erscheinen und sich im horizontalen Bindegewebslager auflösen. Die grösseren Exsudate in den Douglasfalten sind ebenfalls, so weit sie vom Peritoneum überzogen werden, rund, während sie nach unten breiter werden.

Durch die Resorption verändert sich die Gestalt des Exsudats bedeutend; da dieselbe an der Peripherie und an den dünnsten Stellen des Exsudats stets am lebhaftesten ist, so ziehen sich diese in ihrer Gestalt gegen die Hauptmasse, welche am längsten der Resorption widersteht, zusammen, z. B. gegen die Beckenwand zu oder bei intraligamentären Exsudaten gegen den Uterus hin, während andererseits durch die Resorption einzelner Verbindungsstücke die Gestalt in mehrere Abschnitte sich auflösen kann.

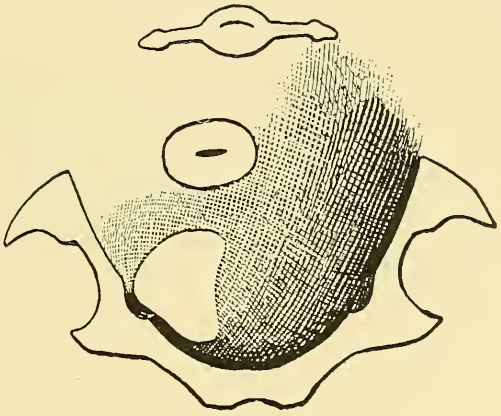

Fig. 167. Parametritisches Exsudat im linken vorderen Quadranten und Parametrium anterius. P.-B. $^1/_3$.

Das Exsudat ist in breiter Verbindung mit der vorderen und linken Beckenwand, dislocirt die Blase nach rechts und breitet sich zwischen ihr und der vorderen Cervixwand auf die andere Seite aus.

Verbindung des Exsudats mit der Nachbarschaft.

Die Verbindung des Exsudats mit der Nachbarschaft ist eine der wichtigsten Eigenschaften desselben, weil es sich durch dieselbe am meisten von allen Tumoren unterscheidet. Wenn die Entzündung in ihrem Fortschreiten das Becken oder irgend ein Organ erreicht, so breitet sie sich um dasselbe und an demselben in den Bindegewebsmaschen aus und erzeugt dann beim Gerinnen eine breite innige Verbindung mit demselben (Fig. 167). Die Exsudate im hinteren Quadranten z. B. legen sich ganz breit an die seitliche Beckenwand an. Die Verbindung mit dem Uterus ist ebenfalls eine sehr innige, findet aber natürlich nur an Stellen statt, an welche parametranes Bindegewebe herantritt. Die Exsudate im horizontalen Bindegewebe gehen z. B. ganz breit an die seitliche und hintere Fläche des Cervix heran, umgreifen denselben häufiger hinten, seltener vorne und umgeben ihn zuweilen ringförmig. Die intraligamentären Exsudate treten an die Seitenkante heran, umgreifen dieselbe aber ebenfalls

oft und gehen unter Abheben des locker anliegenden Peritoneum auf die vordere und hintere Fläche über (Fig. 168 und 169); nach oben findet das Exsudat sein Ende in der Grenzlinie zwischen der lockeren und festen Anheftung des Peritoneum und erreicht deshalb niemals den Fundus. Wenn das Exsudat mit der Vagina in Verbindung tritt, was am häufigsten hinten geschieht, so liegt es derselben so innig auf, dass die Vaginalwand unverschieblich auf demselben ist; wenn es sich nicht um grössere Tumoren, sondern nur um flache Infiltrationen handelt, so machen sie durch ihre innige Verbindung mit der hinteren Scheidenwand den Eindruck, als ob diese selbst sehr fest und unnachgiebig wäre. Am charakteristischsten ist die Verbindung mit dem Mastdarm. Das Exsudat umgiebt auf der Seite der Erkrankung denselben innig und erzeugt einen starren Halbring, welcher nach aussen sich allmählich

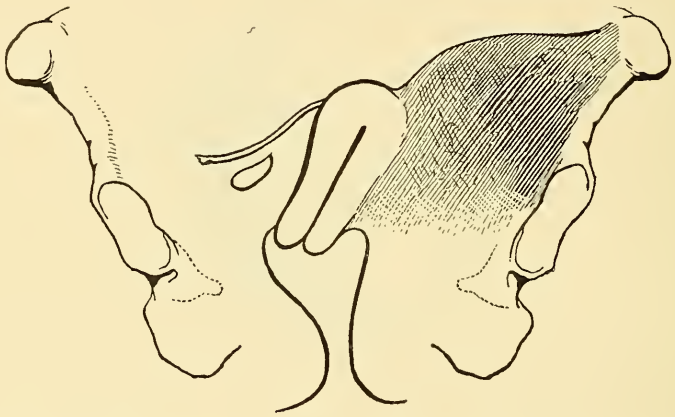

Fig. 168. Parametritisches Exsudat im linken Lig. latum und auf der Darmbeinschaufel. P.-B. $^1/_3$.

Das Exsudat lässt das horizontale Bindegewebe ganz frei; sehr breite Verbindung mit der Darmbeinschaufel; medianer Theil des Exsudats mit dem Uterus sehr beweglich.

in die flache Exsudation fortsetzt; ergreift das Exsudat auch das retrouterine Gewebe und den anderen Quadranten, so schliesst sich der Ring um den Mastdarm und erzeugt bei der Schrumpfung eine so starke Verengerung desselben, dass man sie kaum mit einem Finger passiren kann. Um diese Verbindung mit dem Mastdarm zu fühlen, muss man den Finger hoch durch die Kohlrauschsche Falte hindurchführen. Die Schleimhaut ist auf dem Exsudat unverschieblich, und bei Perforation fühlt man nur eine kleine Oeffnung in dem Ring.

Wenn Resorption des Exsudats eintritt, so wird die Verbindung mit den Nachbarorganen wesentlich anders. Da die Resorption an der Peripherie beginnt, so werden zunächst die Ausläufer eingezogen, und dadurch verschwinden die dünneren Verbindungen mit den einzelnen Organen, während die dickeren

Massen zunächst nachbleiben. Auf diese Weise kommt es bei Exsudaten im horizontalen Theil des Parametrium vor, dass sie keine Verbindung mit dem Uterus mehr haben, sondern sie liegen breit dem Becken an, dreieckig, flach, während der mediane Theil des Beckenbindegewebes schon frei ist; geht die Resorption noch weiter, so ziehen sich diese Exsudate immer noch mehr nach der Beckenwand zurück und täuschen Beckenanomalien vor, z. B. schräg verengtes Becken, Exostosen und Beckentumoren. Seltener kommt es vor, dass die Verbindung mit dem Becken zuerst verschwindet und die Exsudate sich gegen den Uterus zurückziehen; am häufigsten noch bei intraligamentären Exsudaten (Fig. 170); dieselben erscheinen dann als rundliche Tumoren an der seitlichen Uteruswand und täuschen Myome vor. Parametritische Exsudate, welche auf den Darmbeinschaufeln oder in den Bauchdecken liegen, verlieren durch Resorp-

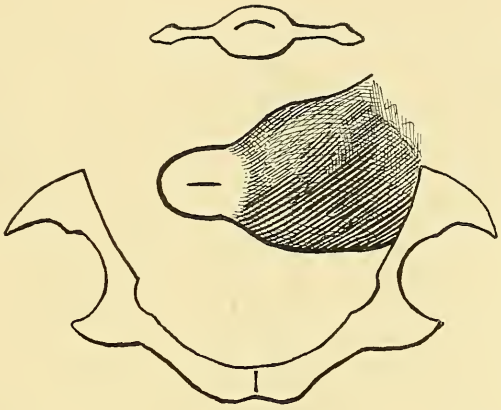

Fig. 169. Dasselbe, auf dem Querschnitt. P.-B. $^1/_3$.
Breite Verbindung mit der linken Uteruskante unter Umgreifen und Abheben der hinteren Ligamentplatte.

tion ihre dünne Verbindung mit dem Uterus und erscheinen als Exsudate, deren Provenienz aus dem parametranen Gewebe schwer nachweisbar ist.

Die Beweglichkeit der parametritischen Exsudate richtet sich nach ihrer Verbindung mit dem Becken. Je breiter dieselbe ist, um so unbeweglicher wird der Tumor, während andererseits die medianen Partien eines solchen Exsudats einen geringen Grad von Beweglichkeit behalten können (Fig. 168). Intraligamentäre Exsudate, welche mit dem Becken keine Verbindung mehr besitzen, können sogar einen recht hohen Grad von Beweglichkeit zusammen mit dem Uterus zeigen. Beweglichkeit.

Eine für das Exsudat charakteristische Consistenz giebt es nicht; jeder Consistenzgrad von einer weichen Succulenz bis zur Knochenhärte kommt vor. Frische Exsudate fühlen sich weich und elastisch und etwas nachgiebig an; aber schon nach einigen Tagen lässt die Succulenz nach und macht einer harten Unnachgiebigkeit Platz. Die Härte nimmt schnell zu und wird all- Consistenz.

mählich immer fester und narbiger im Gegensatz z. B. zu der elastischen und knorpeligen Härte der Carcinome. Wenn Vereiterung im Exsudat eintritt, so wird die Consistenz an umschriebenen Stellen etwas weicher, aber nur selten beobachtet man eine Fluctuation im Bereich des ganzen Tumors; nur da, wo die Perforation sich vorbereitet, schmilzt es deutlich ein und lässt Fluctuation erkennen. Die Consistenz des Exsudats lässt sich stets am besten von unten, namentlich vom Mastdarm aus, beurtheilen, weil man es hier am directesten palpiren kann, während oben die Därme sie undeutlich machen.

Schmerzhaftigkeit.

Die Schmerzhaftigkeit ist kein diagnostisch verwerthbares Zeichen; man beobachtet im Gegentheil, dass die grossen parametranen Exsudate ziemlich schmerzlos sind, ausgenommen die Fälle, welche mit Perimetritis und Tubentumoren complicirt sind.

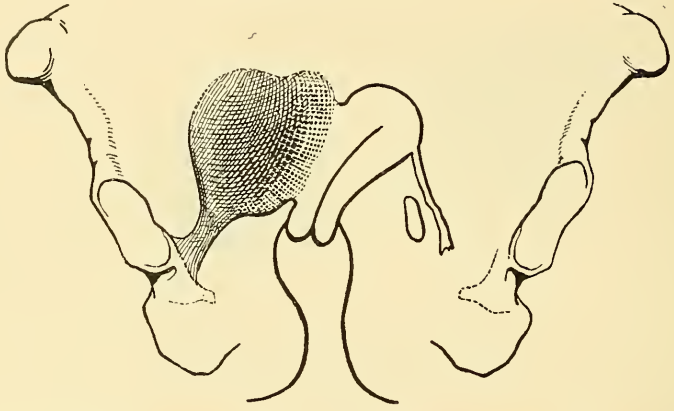

Fig. 170. Intraligamentäres parametritisches Exsudat in Resorption. P.-B. $^1/_3$.

Die Hauptmasse des Exsudats nimmt noch die Mitte des Ligaments ein; die Verbindung mit dem Uterus ist schon dünner, und diejenige mit dem Becken ist bis auf einen dicken Strang im Lig. infundib.-pelv. verschwunden.

Anamnese.

In zweifelhaften Fällen kann auch die Anamnese diagnostisch verwerthet werden, insofern als sie einmal eine begreifliche Aetiologie für das Exsudat aufweist (Puerperium, Abort, Operation), oder dass ein acuter Anfang mit Schüttelfrost und nachfolgendem länger dauernden Fieber die Krankheit einleitet; namentlich bei puerperalen Exsudaten ist hierauf Werth zu legen.

Beobachtung.

Die Beobachtung der Kranken kann durch die Constatirung eines stark remittirenden Fiebers wohl gelegentlich zur Entscheidung beitragen. Werthvoller aber ist die Wahrnehmung, dass ein zweifelhafter Tumor langsam kleiner wird, namentlich unter resorbirender Behandlung.

Differentialdiagnose gegen

Die **Differentialdiagnose** der parametritischen Exsudate spielt wegen der Häufigkeit derselben und wegen der Verschiedenheit der Palpationsbefunde, welche sie erzeugen, eine grosse Rolle. Verwechselungen werden im Allgemeinen

mit allen harten Tumoren in der Umgebung des Uterus eintreten können. Eingedickte Exsudate können zuweilen Bilder erzeugen, welche subserösen Myomen sehr ähnlich werden, vor allem führen intraligamentäre Exsudate wegen ihrer runden Gestalt und ihrer breiten Verbindung mit dem Uterus sehr leicht zu dieser Verwechselung. Für die Unterscheidung beider achte man immer auf die Contour; dieselbe ist bei einem Myom überall rund, nur nicht am Stiel, während parametritische Exsudate allerdings oben, wo sie von den beiden Blättern des Lig. latum überzogen sind, vollständig rund sein können (namentlich wenn complicirende Perimetritis mit Darmverwachsungen fehlt), unten und lateralwärts dagegen nicht rund sind, sondern, indem sie der Ausbreitung des Bindegewebes folgen, auseinander gehen, breit werden und sich fest mit der Beckenwand verbinden. Ein weiterer Unterschied liegt in dem Zusammenhang mit dem Uterus; bei Myomen lässt sich immer eine gestielte, oft allerdings sehr breite Verbindung erkennen, während Exsudate sich viel inniger mit dem Uterus verbinden, indem sie unter Abheben des locker anhaftenden Peritoneum sich um ihn herumgiessen und sich gleichzeitig an die vordere oder hintere Wand des Uterus anlagern; Fortsetzungen des Exsudats in das Septum recto-vaginale oder andere Bindegewebslager klären häufig die Diagnose. In allen zweifelhaften Fällen untersuche man per rectum; bei Myomen wird man dann auch unten eine runde Contour und eine deutliche Abgrenzung gegen die Beckenwand constatiren können, während bei Exsudaten auf diese Weise die breite Anlagerung an die Beckenwand am leichtesten zu erkennen ist; bei Combination von Exsudaten und Myomen wird die Diagnose sehr schwer. Bei intraligamentären Exsudaten ist die Unterscheidung der beiden Zustände dann viel schwieriger, wenn sie das horizontale Bindegewebe vollständig frei lassen und die charakteristische breite Auflösung an der unteren Contour vermissen lassen; nur einige bindegewebige Stränge sind hier zuweilen für die Diagnose noch verwerthbar. Die Beweglichkeit des Tumors spricht nicht ohne weiteres für ein Myom, weil auch die intraligamentären Exsudate, wenn sie die Beckenwand nicht erreichen, mit dem Uterus zusammen beweglich sind, während die im horizontalen Bindegewebe abgesetzten Entzündungen durch die fehlende Beweglichkeit sich allerdings sehr von den Myomen unterscheiden. In einer Reihe von Fällen wird man durch die Sonde die Entscheidung zu Gunsten eines Myoms aus der deutlichen Verlängerung der Höhle stellen können.

Subseröse Myome.

Intraperitoneale Exsudate können mit Myomen viel schwerer verwechselt werden, weil sie flüssigen Inhalt haben und denselben lange Zeit bewahren; erst wenn sie sich eindicken, gewinnen sie eine feste Consistenz; aber mit dem Härterwerden tritt zugleich eine Unregelmässigkeit in der Contour ein, welche die Diagnose wieder erleichtert. Auch in der Differentialdiagnose gegen intraperitoneale Exsudate spricht die runde Contour immer zu Gunsten eines Myoms, vor allem an der oberen Peripherie, wo die adhärirenden Darmschlingen eine sehr unregelmässige Begrenzung bei ersteren zu schaffen pflegen, während unten die Contour auch bei Exsudaten durch das Peritoneum des Douglasschen

Raumes rund werden kann. Die Sonde kann hierbei in ähnlicher Weise diagnostisch verwendet werden wie bei parametritischen Exsudaten.

Symptome sind für die Differentialdiagnose zwischen Myomen und Exsudaten ziemlich werthlos, selbst die Schmerzhaftigkeit kann bei alten Exsudaten vollständig fehlen; dagegen ergiebt die Anamnese in dem acuten, fieberhaften Anfang einen brauchbaren Hinweis auf die Diagnose eines Exsudats. Eine hohe Bedeutung bei der Differentialdiagnose dieser beiden Zustände hat die Beobachtung der Kranken. Myome behalten ihre Grösse oder wachsen sehr langsam, verkleinern sich jedenfalls nie oder nur unter besonders günstigen Umständen sehr langsam, während Exsudate oft in sehr kurzer Zeit, namentlich unter Zuhilfenahme resorbirender Behandlung vollständig verschwinden, sich wesentlich verkleinern oder in ihrer Gestalt sich derart verändern können, dass man aus der Contour und Verbindung mit den Nachbarorganen dieselbe jetzt viel leichter erkennen kann. In zweifelhaften Fällen wird deshalb die nach ein bis zwei Monaten wiederholte Untersuchung die Diagnose sichern.

Pyosalpinxe. Die diagnostische Abgrenzung der parametritischen Exsudate gegen Pyosalpinxe ist häufig eine schwierig zu lösende Aufgabe. Früher wurden beide Zustände meistens miteinander verwechselt wegen der Gleichheit der Anamnese und Symptome und wegen der Aehnlichkeit des Palpationsbefundes, und noch heute werden zweifellos von dem weniger geübten Untersucher die meisten Pyosalpinxe für Exsudate gehalten. In den letzten Jahren hat man durch die häufig vorgenommene Controlle des Palpationsbefundes bei der Laparotomie beide Zustände unterscheiden gelernt, aber Schwierigkeiten hat die Differentialdiagnose auch heute noch zu überwinden, vor allem, wenn beide Zustände sich miteinander combiniren. Die Frage, ob es sich nur um ein Exsudat oder um einen Tubentumor handelt oder ob neben dem Exsudat noch die Tube erkrankt ist, ob eine erkrankte Tube den Mittelpunkt eines Exsudats darstellt, stellt zuweilen noch heute grosse Anforderung an unsere diagnostischen Fertigkeiten. Von der Consistenz, wie man a priori wohl annehmen sollte, darf man keine Aufklärung erwarten, da Pyosalpinxe, selbst wenn sie nicht unbeträchtliche Mengen von Eiter enthalten, nicht fluctuiren, sondern sich ebenso hart wie die Exsudate anfühlen; wichtig ist dagegen die Lage des Tumors zum Uterus. Exsudate liegen im allgemeinen tiefer, neben dem Cervix und drängen zuweilen das Scheidengewölbe herab; auch wenn sie im Lig. latum neben dem Corpus uteri abgesetzt sind, ergreifen sie ausserdem meistens doch auch die unteren Theile desselben und verbreiten sich ins horizontale Bindegewebe; der hohe Sitz des Tumors neben dem Fundus spricht sehr zu Gunsten einer Tubenerkrankung. Die Exsudate sind meistens flacher und diffuser, während die Tubentumoren, namentlich an ihrer oberen Contour, rundlich sind und auch wenn sie mit Exsudaten combinirt sind, doch irgendwo noch eine Rundung erkennen lassen. Von unten her und auch vom Mastdarm aus ist die Unterscheidung zwischen beiden oft deshalb so schwer zu treffen, weil gerade unter der Basis des Pyosalpinx am häufigsten sich Exsudate anhäufen.

Wenn man auf beiden Seiten neben dem Fundus uteri Tumoren von den oben beschriebenen Eigenschaften erkennen kann, ist eine doppelseitige Tubenaffection höchst wahrscheinlich.

Haematome im Beckenbindegewebe erzeugen Palpationsbefunde, welche den Exsudaten so ähnlich sind, dass sie nicht immer sicher von ihnen unterschieden werden können. Das Blut, welches meistens durch Platzen einer grossen Vene oder seltener durch Ruptur einer schwangeren Tube ins Beckenbindegewebe ergossen wird, zerwühlt und zerreisst dasselbe und folgt den Ausläufern in ähnlicher Weise wie das Exsudat. Der Sitz des Haematoms ist am häufigsten neben dem Uterus im Lig. latum, von hier aus erstreckt es sich bis ans Becken, umgreift oft den Uterus, namentlich häufig an seiner hinteren Fläche (Fig. 171) und geht dann ins Parametrium der anderen Seite. Die

Haematome im Lig. latum.

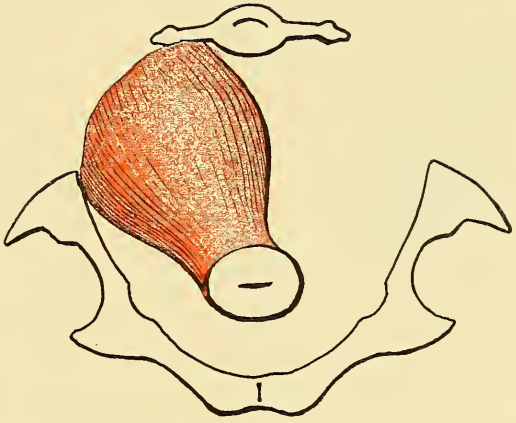

Fig. 171. Haematom im rechten Lig. latum. P.-B. $^1/_3$.

Der Tumor ist in breiter Verbindung mit der rechten Seitenkante des Uterus unter Vorwölben und partiellem Abheben der hinteren Platte. Consistenz wechselnd fest und weich; horizontales Bindegewebe frei. — Vor vier Wochen Fall; unregelmässige Blutung. Diagnose durch Aspiration von Blut bestätigt.

Consistenz ist anfangs weich und elastisch, durch Gerinnung wird sie bald härter, aber doch meistens nicht so gleichmässig fest wie beim Exsudat; flüssige und feste Partien wechseln häufig miteinander ab. Die Verbindung der Haematome mit dem Becken und Uterus pflegt meistens nicht so breit und innig zu sein, wie beim Exsudat. Die Hauptunterschiede zwischen Haematom und Exsudat beruhen demnach einmal in der Consistenz, welche bei Exsudaten immer viel gleichmässiger fest ist, andererseits in der Form, welche bei Haematomen im Allgemeinen mehr einen rundlichen Tumor darstellt und selten weite Ausläufer in die Nachbarschaft aussendet, während Exsudate flacher und diffuser zu sein pflegen und hier und da sich breit mit den Nachbarorganen verbinden; die grösste Aehnlichkeit bieten alle Haematome und Exsudate im Lig. latum. Immerhin ist der Palpationsbefund nicht immer sicher genug, um so mehr, als

zu den Blutergüssen entzündliche Verdickungen des Bindegewebes hinzuzutreten pflegen, sondern die Anamnese muss zu Hilfe genommen werden; dieselbe ergiebt bei den Exsudaten gewöhnlich den acuten Anfang mit Fieber, während die Haematome allerdings ebenfalls meistens acut entstehen, aber häufig durch Ohnmachten und sofortige starke Schmerzen gekennzeichnet sind und sich an Menstruation oder ein Trauma anschliessen. Aus den Symptomen hebe ich bei Haematomen das Fehlen des Fiebers, häufig das anämische Aussehen und gelegentlich andauernde uterine Blutungen hervor.

Paratyphlitische Exsudate.

Paratyphlitische Exsudate, namentlich älteren Datums, können leicht mit parametritischen Exsudaten auf der Darmbeinschaufel verwechselt werden, um so mehr als sie sich so weit ins Lig. latum senken können, dass sie sich dem Uterus nähern. Bedenkt man nun, dass andererseits bei para-

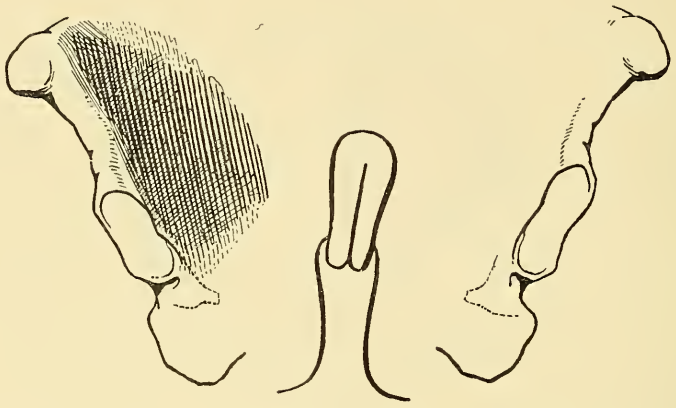

Fig. 172. Paratyphlitisches Exsudat. P.-B. $^1/_3$.

Faustgrosser Tumor, auf der Darmbeinschaufel fest adhärent; er ragt etwas ins Becken hinein, bleibt aber weit vom Uterus entfernt. Consistenz in der Peripherie sehr hart, oben durch den aufliegenden Darm weich.

metritischen Exsudaten, welche sich nach oben auf die Darmbeinschaufel erstreckt haben, durch Resorption die Verbindung mit dem Uterus verschwinden kann, so sieht man, dass ganz ähnliche Befunde entstehen können; für ein paratyphlitisches Exsudat spricht aber doch am meisten der Umstand, dass die Hauptmasse auf der Darmbeinschaufel liegt, während der mediane Theil des Lig. latum vollständig weich und frei ist (Fig. 172). Weiter zeichnen sich die paratyphlitischen Exsudate dadurch aus, dass sie gegen die Bauchhöhle zu durch das darauf liegende Coecum eine sehr weiche und unbestimmte Contour haben und gedämpft tympanitischen Schall geben; die paratyphlitischen Exsudate hüllen das Coecum mehr ein, während die parametritischen eher flach auf der Darmbeinschaufel liegen. Aus den Angaben der Kranken kann der acute Anfang im Anschluss an länger andauernde Obstipation und mehrfache Recidive wohl für die Diagnose einer Paratyphlitis verwerthet werden. Ganz ausser-

ordentlich häufig führt eine rechtsseitige Perimetritis und Adnexerkrankung durch eine fehlerhafte Untersuchung zu der Diagnose einer Paratyphlitis, insofern als rechtsseitige Schmerzen, wenn nur äusserlich durch Druck auf den Unterleib untersucht wird, ohne weiteres auf das Coecum bezogen werden, um so mehr, wenn Obstipation, welche ja fast bei keiner gynäkologischen Erkrankung zu fehlen pflegt, vorhanden ist. Die meisten „Blinddarmentzündungen", welche uns ärztlicherseits in die Klinik geschickt wurden, ergaben sich als rechtsseitige Perimetritis und Adnexerkrankungen.

Mastdarmcarcinome.

Mastdarmcarcinome habe ich einigemal bei vaginaler Untersuchung für retrouterine parametritische Exsudate halten sehen und selbst gehalten, wenn sie in der Höhe des Cervix paraproctitische Infiltrationen erzeugt hatten; dieselben stellen ebenfalls unverschiebliche Tumoren dar, welche vielleicht nur etwas härter sind als Exsudate. Sobald Erscheinungen von seiten des Mastdarms vorhanden sind, wird ja die Rectaluntersuchung sofort die Diagnose klären.

Differentialdiagnose zwischen peritonitischem und parametritischem Exsudat.

Die Unterscheidung eines peri- und parametritischen Exsudats ist zuweilen eine schwierige Aufgabe und gelingt trotz alles diagnostischen Scharfsinns nicht immer, schon aus dem Grunde, weil sich häufig beide miteinander combiniren; es existiren aber wohl eine Reihe von Unterscheidungsmitteln, welche in den meisten Fällen die differentielle Diagnose ermöglichen. Der Sitz des Exsudats entscheidet am häufigsten für die Natur des Exsudats, da seitlich gelegene Tumoren meistens dem Bindegewebe, median hinter dem Uterus liegende aber dem Douglasschen Raum angehören. Deshalb geben eigentlich nur die retrouterinen Exsudate, welche sowohl im Douglas als auch im retrocervicalen Parametrium entstehen können, Anlass zu Verwechselungen. Von der Lage des Exsudats hängt die Verschiebung des Uterus ab; starke Lateropositionen deuten auf seitlich gelegene parametritische Exsudate, Antepositionen auf Tumoren des Douglas, ev. des retrocervicalen Gewebes hin. Das parametritische Exsudat entwickelt sich unterhalb des Douglasschen Raums, liegt deshalb im ganzen etwas tiefer und der hinteren Vaginalwand näher; infolgedessen ist diese auf dem Tumor meistens unverschieblich, während sie bei reinen Douglasexsudaten, wenn das dazwischen liegende Bindegewebe frei ist, immer noch einen gewissen Grad von Verschieblichkeit behält. In den meisten Fällen entscheidet die untere Contour; bei peritonitischen Exsudaten ist sie entsprechend dem Douglasschen Raum rund oder oval, jedenfalls scharf abgesetzt, während die retrouterinen Bindegewebsexsudate nach unten hin sich ins Septum recto-vaginale fortsetzen und dadurch ein scharf zugespitztes unteres Ende haben, weiter herunter reichen als das Douglasexsudat und weiter seitwärts an die Beckenwand heranreichen als diese. Den grössten Werth lege ich auf die Beziehung des Exsudats zum Mastdarm. Da der Mastdarm in der Höhe des Douglasschen Raums extraperitoneal liegt und nur vom paraproctitischen Bindegewebe umgeben ist, so wird jeder Tumor im Douglasschen Raum, sei es ein Exsudat oder eine Haematocele, den Mastdarm nur beiseite drängen, aber ihn nicht

umgeben; parametritische Exsudate treten aber in viel innigere Beziehung zum Mastdarm, indem sie ihn umgreifen, ringförmig verengern und sich mit der Mastdarmschleimhaut unverschieblich verbinden. Die Untersuchung vom Mastdarm aus giebt über diese sehr differenten Befunde allein Aufschluss; wenn der Tumor nur von einer Seite her die Mastdarmwand vorwölbt und das Darmrohr an die Beckenwand verdrängt, während die Schleimhaut noch darüber verschieblich ist, so handelt es sich meist nur um Douglasexsudate, während das ringförmige Umgreifen, die allseitige Verengerung oder das wie mit einem Locheisen ausgeschlagene runde Loch im Exsudat, ebenso die unverschiebliche Schleimhaut für parametritisches Exsudat spricht. Auch die Beziehungen zur hinteren Uteruswand können entscheidend sein. Das pelveo-peritonitische Exsudat kennt keine Grenzen und verbindet sich mit der hinteren Uteruswand, so weit sie Peritoneum trägt, also bis an den Fundus und darüber hinaus; das extraperitoneal gelegene Exsudat aber hört auf an der Grenzlinie der lockeren Anheftung des Peritoneum und lässt die obere Hälfte des Corpus frei. Die Consistenz des Exsudats ist bei nicht zu alten Fällen sehr charakteristisch; peritonitische Exsudate sind meist weich, cystisch, fluctuirend, während die parametritischen sehr früh hart und unnachgiebig werden; nur bei älteren eingedickten Exsudaten ist die Unterscheidung schwieriger.

Parametritis retrahens.

Parametritis retrahens.

Die Parametritis retrahens ist eine chronische Entzündung des Beckenbindegewebes, welche sich von vornherein in Verdichtungen und Schrumpfungen äussert; sie localisirt sich fast ausschliesslich in den hinteren Abschnitten des Parametrium, speciell in den beiden Douglasfalten (Parametritis post.). Eine Tendenz zur Ausbreitung ist selten, doch wird häufig zugleich mit den Douglasfalten das benachbarte Bindegewebe, gelegentlich auch das Bindegewebe im Lig. infundibulo-pelvicum befallen. Perimetritische Processe in dem dem erkrankten Bindegewebe aufliegenden Peritoneum schliessen sich häufig an und führen zu Verwachsungen des Ovarium an dieser Stelle. Die stete Folge dieser retrahirenden Parametritis sind Lageveränderungen des Uterus durch Zug am Cervix; dieselben beherrschen häufig das Palpationsbild. Wenn es sich um eine doppelseitige Parametritis retrahens handelt, so findet sich der Uterus in Retroposition; ist nur ein Parametrium erkrankt oder wenigstens vorwiegend afficirt, so ist der Cervix nach hinten und nach dieser Seite verzogen und es entstehen Lateroversionen des Uterus, seltener Positionen mit Torsionen. Wenn das Bindegewebe im Lig. infundibulo-pelvicum erkrankt, so schrumpft es und fixirt den Eierstock an der Beckenwand; ich nenne diesen Zustand Paraoophoritis. In seltenen Fällen ist das ganze horizontal ausgebreitete Bindegewebslager retrahirt und geschrumpft (Freund).

Paraoophoritis.

Diagnose.

Diagnose. Bei der combinirten Untersuchung fällt immer zuerst die Lageveränderung des Uterus auf. Wenn man dann feststellt, dass

der Uterus in derselben fixirt ist, so untersucht man weiter, ob die Fixation im Bereich des Corpus oder Cervix sitzt. Bei uncomplicirter Parametritis retrahens findet man den ganzen Douglasschen Raum frei und das Corpus nach allen Seiten beweglich; drängt man dann aber das hintere Scheidengewölbe nach oben und dislocirt den Cervix nach vorne, so findet man denselben hinten oder an einer Seite fixirt (Fig. 173) und erzeugt zugleich durch Spannung der fixirenden Stränge Schmerzen; aus der Richtung, in welcher die Bewegung des Cervix behindert und schmerzhaft ist, kann man auf den Sitz der Entzündung schliessen. Das Parametrium auf der befallenen Seite ist stark verkürzt und verdickt, in frischeren Fällen etwas teigig geschwollen, in alten straff und sehnig; das Scheidengewölbe ist oft unnachgiebig, als ob es selbst infiltrirt wäre. Bei doppelseitiger typischer Param. post.

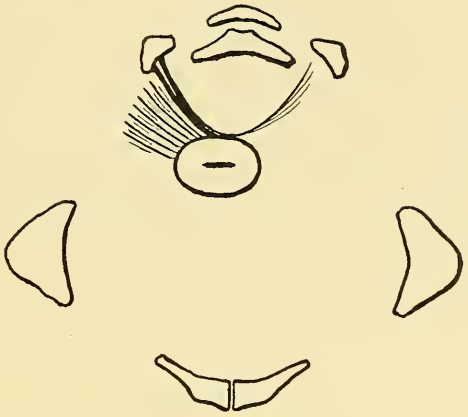

Fig. 173. Parametritis retrahens. P.-B. $^1/_3$.
Die rechte Douglasfalte und das davor liegende Bindegewebe ist geschrumpft und hat zur Verlagerung des Cervix nach rechts geführt.

findet man das ganze hintere Scheidengewölbe straff, und wenn man mit den inneren Fingern durch Verdrängen der Portio vaginalis nach vorne die Douglasfalten spannt und zugleich das Vaginalgewölbe nach oben drängt, kann man deutlich zwei straffe Stränge fühlen, welche im spitzen Winkel hinter dem Cervix zusammenstossen; ungleich besser fühlt man dieselben noch, wenn man vom Rectum aus, namentlich in Narkose, hoch nach oben geht; sie erscheinen dann als straffe Falten, welche hinter dem Cervix confluiren, an welche sich nach vorne meistens einzelne diffuse Stränge anschliessen. Die Diagnose der Param. post. ist zweifellos durch Rectaluntersuchung am leichtesten zu stellen. Bei der Paraoophoritis findet man das Ovarium an der Beckenwand nur an dem einen Strange des geschrumpften Lig. infundibulo-pelvicum fixirt, im Gegensatz zu der in der ganzen Peripherie sich entwickelnden Perioophoritis; der Zug an dem geschrumpften Ligament macht Schmerzen.

Bei der narbigen Schrumpfung des ganzen Beckenbindegewebes (Parametritis atrophicans) findet man das ganze horizontale Bindegewebslager straff und sehnig, oft bretthart; dabei ist der Uterus etwas nach oben gezogen und vollständig fixirt.

Auch aus der Parametritis exsudat. können nach Perforation, Entleerung oder unvollständiger Resorption narbige schwielige Verdickungen im Bindegewebe zurückbleiben, welche zur Lageveränderung des Uterus führen können; dieselben sind aber nicht so streng auf den hinteren Quadranten und auf die Douglasfalten localisirt, sondern finden sich überall, wo Exsudate vorkommen, ausserdem sind sie nicht so strangförmig, sondern flach, diffus, meist ganz fest und unnachgiebig und nehmen grössere Abschnitte im Parametrium ein.

Differentialdiagnose.

Die Unterscheidung der para- und perimetritischen Stränge beruht zunächst auf ihrer Lage; letztere finden sich in der ganzen Umgebung des Uterus, vor allem in der Nähe der Adnexe, während erstere immer nur in der Umgebung des Cervix sitzen und dem Scheidengewölbe sehr nahe aufliegen; erstere sind meist sehr zahlreich, während bei der Parametritis post. nur die beiden Stränge der Douglasfalten zu fühlen sind; parametritische Stränge sind sehr straff, sehnig, narbig, unzerreissbar, während perimetritische zart, oft spinnwebendünn sind und unter dem Fingerdruck leicht zerbrechen. Die Fixation des Corpus oder des Cervix, je nachdem dieselbe an Stellen sitzt, welche Peritoneum oder Bindegewebe tragen, kann ebenfalls für die Differentialdiagnose verwerthet werden.

Diagnose der Catarrhe.

Definition.

Definition. Catarrhe oder Entzündungen der Schleimhäute nennen wir eine Gruppe von Erkrankungen, welche sich anatomisch durch Hyperaemie und Ablagerung von Entzündungsproducten in Gestalt von Exsudaten oder jungen Zellen in die Schleimhäute oder auf deren Oberfläche kennzeichnen und bei chronischen Zuständen mit Vermehrung und Vergrösserung der die Schleimhaut zusammensetzenden Elemente einhergehen. Klinisch liegt ihr Charakter in einer vermehrten Thätigkeit der Schleimhaut und deren einzelner Bestandtheile und in einer Reihe von Beschwerden, welche direct oder reflectorisch von der veränderten Schleimhaut oder deren Entzündungsproducten ausgelöst werden.

Eintheilung.

Eintheilung. Catarrhe können in allen Schleimhautabschnitten von der Vulva aufwärts bis zum abdominellen Tubenende auftreten. Wir trennen dieselben in:

Vulvitis, d. i. Catarrh der Schleimhaut des Vestibulum und Introitus vaginae,

Kolpitis oder Vaginitis, d. i. Catarrh der Schleimhaut der Scheide vom Hymen aufwärts bis zum Os externum cervicis,

Endometritis, d. i. Catarrh der Schleimhaut des Uterus vom Os externum aufwärts bis zum Os tubae uterinum, welche man weiter theilt in

Endometritis cervicis oder Catarrhus cervicis, wenn die Schleimhaut vom Os externum bis zum Os internum, und

Endometritis corporis oder Catarrhus corporis, wenn sie vom Os internum bis zum Os tubae uterinum erkrankt ist,

Endosalpingitis, d. i. die Entzündung der Schleimhaut der Tube.

Der Catarrh befällt selten einen dieser Abschnitte allein, sondern häufig mehrere zusammen und hat weiter eine grosse Neigung, sich von unten nach oben auszubreiten oder, wenn er oben begonnen hat, auch noch secundär tiefer gelegene Abschnitte zu befallen. Aus diesem Grunde muss der Catarrh der Schleimhaut durchaus als etwas Zusammenhängendes betrachtet werden. Da die einzelnen Schleimhautabschnitte aber anatomisch und physiologisch sehr different sind, so treten auch ihre Erkrankungen anatomisch und klinisch unter ganz verschiedenen Bildern auf. Aus diesem Grunde müssen wir zunächst die einzelnen Abschnitte getrennt behandeln, wollen aber später eine Betrachtung vom gemeinsamen Standpunkte folgen lassen.

Indem ich von oben her beginne, scheide ich an dieser Stelle die Endosalpingitis aus, weil sie den wichtigsten Bestandtheil der Tubenerkrankungen überhaupt darstellt und bei diesen schon abgehandelt worden ist.

Endometritis.

Definition. Die Endometritis corporis ist die Entzündung der Schleimhaut des Corpus uteri vom Os internum aufwärts bis zum uterinen Tubenende. Der Begriff der Schleimhautentzündungen ist klinisch schwer von rein functionellen Störungen der Schleimhäute abzugrenzen; so z. B. kann eine Frau an schweren Menorrhagien leiden bei chronischer Endometritis, aber auch bei ganz gesundem Endometrium, z. B. infolge von Herzkrankheiten; ebenso treten schwere Dysmenorrhoen bei Endometritis auf, aber es giebt auch solche bei ganz gesundem Endometrium auf rein nervöser Basis. Ob in solchen Fällen die Schleimhaut entzündet oder gesund ist, kann häufig nur das Mikroskop entscheiden. Wir brauchen deshalb für den Begriff einer Endometritis in erster Linie den Nachweis anatomischer Veränderungen der Schleimhaut. Trotzdem können wir das Mikroskop für die Diagnose der Endometritis nur in beschränkter Weise heranziehen; vielmehr wird der Gebrauch desselben sich meistens auf eine nachherige Untersuchung der zum Zweck der Behandlung entfernten Schleimhaut beschränken. Eine Probeauskratzung des Uterus nur zum Zwecke der Diagnose der Endometritis ist nicht statthaft, weil damit ein nicht immer ungefährlicher uteriner Eingriff bei un-

Definition.

zähligen Kranken vergeblich gemacht würde. Die Diagnose soll mit allen uns zu Gebote stehenden klinischen Mitteln erstrebt werden und die anatomische Untersuchung der später entfernten Massen wird sie dann bestätigen oder corrigiren; nur in dieser Weise soll klinische und anatomische Untersuchung der Endometritis sich ergänzen.

Eintheilung. **Eintheilung.** Unter dem Begriff Endometritis fassen wir eine ganze Reihe von Zuständen zusammen, welche anatomisch und klinisch ganz differente Bilder darstellen und eine so verschiedene Aetiologie, pathologische Anatomie und Symptomatologie zeigen, dass nur noch die Localisation im Endometrium das einzige Bindeglied zwischen ihnen darstellt. Für didaktische sowohl, als auch für praktische Zwecke ist eine Eintheilung deshalb dringend nothwendig. Abgesehen von der selbstverständlichen Eintheilung in acute und chronische, circumscripte und diffuse Formen hat man derselben auch allgemeine Principien zu Grunde gelegt. Am naturgemässesten ist der anatomische Standpunkt, wie ihn Ruge seiner Gliederung in End. glandularis, End. interstitialis und End. diffusa untergelegt hat, welcher noch andere Formen als End. deciduae, End. post abortum und End. exfoliativa sich anreihen. Für diagnostische sowohl wie für die Zwecke der allgemeinen Praxis ist dieser Standpunkt nicht brauchbar, einmal deshalb, weil er immer die anatomische Untersuchung voraussetzt, welche wir, wie oben auseinandergesetzt, nicht zu diagnostischen Zwecken vornehmen, sondern immer erst nach der Behandlung ausführen können, und weiter, weil diesen verschiedenen anatomischen Bildern keine bestimmten klinischen Zustände entsprechen; die Versuche, welche Veit gemacht hat, beides miteinander in Einklang zu bringen, sind noch zu neu und zu wenig bewiesen, um in die Praxis eingeführt werden zu können. Von einem ganz anderen Standpunkt geht Winckel aus, indem er die Endometritis nach der Aetiologie eintheilt und danach 12 Formen unterscheidet. Es ist zweifellos, dass dieses Eintheilungsprincip vom wissenschaftlichen Standpunkt aus das richtigste ist, aber abgesehen davon, dass eine grosse Zahl dieser Formen noch nicht einwandsfrei feststeht, ist dieser Standpunkt für die Diagnostik vorläufig unbrauchbar, weil die Erkennung der Ursachen theils unmöglich, theils nur durch complicirte Methoden ausführbar ist. Für die Praxis wäre eine Eintheilung brauchbar nach den drei Hauptsymptomen, Blutungen, Schmerzen, Ausfluss, in End. haemorrhagica, dysmenorrhoica, catarrhalis, wenn nicht eine grosse Anzahl von Fällen mehrere Symptome in gleicher Stärke zeigte oder wenn nicht häufig ein Wechsel in denselben beobachtet würde. Nach dem heutigen Standpunkt unserer diagnostischen Wissenschaft halte ich es für richtiger, auf jede Eintheilung zu verzichten und statt dessen den Begriff der Endometritis als ein Ganzes aufzufassen; so weit wir jetzt schon die Diagnose einzelner Formen, z. B. End. gonorrhoica, End. exfoliativa, End. fungosa, aus dem Gesammtbild abtrennen können, werde ich es an geeigneter Stelle thun.

Diagnose. Bei der Diagnose der Endometritis müssen wir einen anderen Weg einschlagen als bei übrigen Krankheiten. Wir müssen hier mehr oder weniger auf den objectiven Befund verzichten und statt dessen die Symptome für die Diagnose heranziehen. Der Grund hierfür liegt darin, dass die Endometritis einen eigentlichen Palpationsbefund überhaupt nicht bietet, sondern nur unbedeutende Veränderungen in der Uterushöhle aufweist, während andererseits die Symptome in so charakteristischer Weise auftreten und ein so scharfes klinisches Bild bieten können, dass die Diagnose häufig ohne Untersuchung der Kranken möglich ist. Ich will deshalb bei der Diagnose der Endometritis umgekehrt verfahren und die Symptome vor dem objectiven Befund abhandeln, will aber zuvor betonen, dass man sich bei der Verwerthung derselben nicht ganz auf die Angaben der Kranken verlassen soll, sondern sie, wenigstens was Blutungen und Ausfluss anbetrifft, so viel als möglich objectiv nachweisen soll.

Blutungen.

Das hervorragendste Symptom ist die Blutung, welche vorwiegend als Menorrhagie, seltener intermenstruell auftritt. Die Menses verändern sich zunächst durch die Menge des ausgeschiedenen Blutes. Da man von einer normalen Blutmenge bei der Menstruation nicht sprechen kann, da die Frauen sehr viel und sehr wenig Blut verlieren können, ohne krank zu sein, so ist es schwer, das „zuviel“ einer menstruellen Blutung zu definiren. Wenn die Kranken angeben, dass die Menstruationen wesentlich stärker geworden sind als früher, dass sie mehrere, oft 8 bis 14 Tage gebrauchen, bis sie sich von dem Blutverlust erholt haben, während gesunde Frauen gar nicht oder höchstens 1 bis 2 Tage nach der Menstruation sich geschwächt fühlen, so deutet dies auf eine zu starke Blutung; die Schwächung durch die pathologische Menstruationsblutung geht dann weiter, bis die Frauen sich schliesslich gar nicht mehr erholen und noch anämisch in die neue Menstruation eintreten; auf diese Weise entwickelt sich eine chronische Anämie, welche am besten das Uebermass der Menstruationsblutung beweist. Angaben der Kranken, dass sie „sehr stark“ bluten, dass es „giesst“, „stürzt“, dass sie „wegschwimmen“, sind bezeichnend für Menorrhagien. Stückenbildung durch Gerrinnung des Blutes kommt ebenfalls nur bei zu starken Blutungen vor. Ferner verlängert sich die Dauer der Menstruation bei Endometritis; da es auch hierfür kein absolutes Mass giebt, sondern Schwankungen von 2 bis 8 Tagen bei gesunden Frauen vorkommen, so kann man aus dieser Angabe erst dann etwas Pathologisches entnehmen, wenn die Regel noch länger dauert, etwa bis zu 14 Tagen, oder schliesslich gar nicht mehr aufhört, sondern mit geringen Unterbrechungen immer andauert; währt die Menstruation wesentlich länger als früher bei derselben Frau, so weist das auf Erkrankung hin. Der Eintritt der Menstruation erfolgt nur selten zur normalen Zeit, meistens anteponirend, statt 4 Wochen alle 3 Wochen, alle 14 Tage, „zweimal in einem Monat“. Damit alternirend treten zuweilen auch Amenorrhoen von 2 bis 3 Monaten auf, namentlich nach starken Blutungen. Intermenstruelle Blutungen sind im ganzen seltener, kommen aber vor nach

den Cohabitationen, psychischen Erregungen und körperlichen Anstrengungen. Ueber die Dauer des Leidens bekommen wir gewöhnlich die Angabe, dass es sich langsam, unter allmählicher Steigerung innerhalb Monaten und Jahren entwickelt hat. Seltener hört man, dass nach normalen Menstruationen unvermittelt starke Menorrhagien auftreten.

Bei der Häufigkeit, mit welcher Menorrhagien bei den verschiedensten gynäkologischen und allgemeinen Leiden auftreten, ist es selbstverständlich, dass die Diagnose auf Endometritis aus diesem Symptom allein eine sehr unsichere sein muss. Ob eine Menorrhagie das Symptom einer Endometritis oder nur functioneller Natur ist, d. h. ob sie auf eine gestörte Thätigkeit des Endometrium aus localen oder allgemeinen Ursachen zurückzuführen ist, ist schwer, oft überhaupt nicht zu beantworten. Wir bedürfen deshalb für die Diagnose der Endometritis in den Fällen, wo Blutungen das einzige Symptom sind, eines objectiven Befundes (s. pag. 322). Wenn derselbe fehlt, können wir nur unter sehr feiner differentialdiagnostischer Abwägung der verschiedenen Blutungsursachen und unter Ausschluss der functionellen Störungen zur Diagnose der Endometritis gelangen. Ich halte es deshalb für nothwendig, dass der Arzt die verschiedenen Ursachen der uterinen Blutungen und ihrer eigenartigen Charaktere genauer kennen lernt, und verweise deshalb, um mich nicht zu wiederholen, auf das Kapitel „Ursache der Blutungen“ in der analytischen Diagnostik. Eine besondere Schwierigkeit wird es immer bieten, die Blutungen bei acuten Entzündungen der tiefer gelegenen Schleimhäute, bei frischen Tubenentzündungen, bei Para- und Perimetritis richtig zu deuten, weil sie sich häufig mit Endometritis combiniren. Da eine locale Untersuchung der Uterushöhle in diesen Fällen ausgeschlossen ist, wird es, so lange nicht andere Symptome der Endometritis hinzutreten, häufig zweifelhaft bleiben, ob die Blutung nur als ein Symptom der gleichzeitigen Uterushyperämie oder als ein Symptom einer wirklichen Endometritis aufzufassen ist. In vielen Fällen wird es erst die weitere Beobachtung lehren; denn je länger und intensiver die Blutungen nach dem Zurückgehen der Entzündungen in der Nachbarschaft des Uterus bestehen bleiben, um so eher muss man das Endometrium als erkrankt ansehen; je vorübergehender sie sind, um so eher sind sie nur ein Symptom.

Ausfluss. Ein selteneres, aber diagnostisch nicht unwichtigeres Symptom der Endometritis corporis ist der Ausfluss. Während bei normalem Endometrium ein eigentliches Secret vollständig fehlt, findet man bei reinem Corpuscatarrh ein serös eiteriges Secret; in acuten Zuständen ist der Ausfluss seröseiterig, mit Blut untermischt, wird dann zuweilen rein eiterig, nimmt aber bei den chronisch catarrhalischen Formen wieder etwas dünnflüssigeres, eiteriges Aussehen an. Schleimbeimengungen fehlen bei reinem Corpuscatarrh vollständig und treten nur auf, wenn der Cervix ebenfalls erkrankt ist. Die Menge des Ausflusses kann sehr verschieden reichlich sein; es giebt gewisse Formen von Endometritis mit heftigen Symptomen, welche nur sehr wenig Secret liefern, während es in anderen Fällen wieder sehr stark fliessen kann;

die reichlichsten Secretionen beobachtet man bei gonorrhoischen Formen, namentlich in der Schwangerschaft. Vor und nach der Regel findet meistens eine Steigerung der Secretion statt; nicht selten kommt es vor, dass sie vollständig oder wenigstens eine Zeit lang fehlt. Meistens ist der Ausfluss geruchlos, zuweilen aber nimmt er durch die Stoffwechselproducte der Organismen sehr üblen Geruch an. Wenn neben der Endometritis Catarrhe des Cervix und der Vagina bestehen, so vermischt sich das Corpussecret mit beiden und verliert seine charakteristischen Eigenschaften. Eine besondere Schwierigkeit hat es, namentlich in den eben genannten Fällen, den Ausfluss als Corpussecret zu erkennen. Zunächst ist es schon durchaus nicht leicht, zu bestimmen, ob ein Fluor, welcher in der Vagina liegt, von der Schleimhaut derselben abgesondert wird oder aus dem Uterus abgeflossen ist, um so mehr, als das Secret des Corpus und das der Vagina sich ziemlich ähnlich sein können. Trifft man bei der Inspection im Speculum gerade einen Moment, wo das Secret aus dem äusseren Muttermund ausfliesst, so ist diese Frage entschieden; in der Mehrzahl der Fälle wird man aber auch hierfür besondere Hilfsmittel nöthig haben; soll aber nun weiter entschieden werden, ob das Uterussecret ein Product des Corpus oder Cervix ist, so muss man es unter allen Umständen getrennt vom Scheidensecret auffangen, um es auf seine Eigenschaften untersuchen zu können. Dieses Hilfsmittel für die Diagnose ist der Schultzesche Probetampon (Fig. 174); derselbe ist aus loser Watte, möglichst breit und nicht sehr dick geformt und mit einem kreuzweise gelegten Faden gebunden; eine Verlängerung des Fadens zum Zweck des Herausziehens ist besser nicht vorhanden. Man wende den Tampon folgendermaassen an: Im Simonschen Speculum legt man sich die Portio frei, reinigt ihre Aussenfläche und die ganze Vagina von anhaftendem Secret, vermeidet aber dabei eine Blutung der Schleimhaut, weil eine Vermischung des aufgefangenen Secrets mit Blut die Beurtheilung seiner Eigenschaften stört. Man legt dann den Tampon so vor die Portio, dass der Muttermund gerade dem Kreuzpunkte des Fadens gegenüber sich befindet, und drückt ihn fest rund herum ins Scheidengewölbe, so dass er seine Lage möglichst wenig ändern kann. Wenn die Secretion sehr reichlich ist, so wird der Tampon zu früh gelockert; ist die Scheide sehr weit und erschlafft, so fällt er leicht heraus; in solchen Fällen legt man besser noch einen zweiten Tampon davor. Nach 24 Stunden nimmt man den Tampon heraus, indem man ihn unter Einführung der Simonschen Specula frei legt und an seinem unteren Ende mit der Zange fasst.

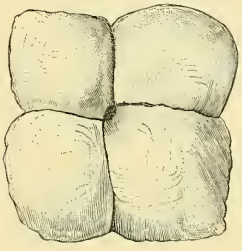

℞ Schultzescher Probetampon.

Fig. 174. Schultzescher Probetampon.

Anm. Schultze empfiehlt, den Wattetampon mit 20—25 % Lösung von Tannin in Glycerin zu tränken. Nach vielfachen Controlversuchen habe ich mich davon überzeugt, dass es aus folgenden Gründen besser ist, einen Tampon von trockener Watte zu nehmen: Zunächst

wirkt die starke Wassersecretion in Folge des Glycerins störend, weil sie das Urtheil nimmt über den Wassergehalt des Secrets und weil kleine Mengen Schleims sich so eindicken, dass man sie nicht sicher erkennen kann. Durch das Tanninglycerin wird ferner die Scheide zur Abstossung von reichlichen Plattenepithelien gereizt; diese mischen sich überall dem Secret bei, trüben es und machen die Entscheidung schwer, wie weit die Abstossung auf den Catarrh zurückzuführen ist; Schleim und Eiter sind dadurch schwer zu unterscheiden, so dass es nicht leicht ist, zu erkennen, ob das Cervixsecret glashell oder durch Eiter und Epithelien getrübt ist.

Bei normalen Genitalien wird man auf der Stelle des Tampons, welche vor dem äusseren Muttermund gelegen, eine kleine Quantität glashellen Schleims mit geringer gelblicher Verfärbung der Watte finden, während man die Peripherie des Tampons mit einer leicht glänzenden Schicht abgestossener Vaginalepithelien bedeckt findet. Mit Hilfe des Tampons ist es leicht zu entscheiden, ob das Secret aus dem Uterus stammt oder aus der Vagina; ersteres liegt immer in der Nähe des Fadenkreuzpunktes, während das Vaginalsecret diese Stelle freilässt und die Peripherie bedeckt. Viel schwerer ist die Frage zu beantworten, ob der Cervix oder das Corpus die Quelle des Secrets ist; bis zu einem gewissen Grade kannn man es aus der Qualität des Secrets. Jeder Schleim entstammt dem Cervix, während reiner Eiter aus dem Corpus abgesondert wird; dabei ist allerdings zu bemerken, dass sowohl Erosionen als auch reiner Cervixschleim in ihrer Umgebung die Stelle der Watte, welche ihnen anlag, leicht gelblicheiterig färben. Am schwersten ist die Entscheidung zu treffen, wenn man Schleim und Eiter auf dem Probetampon findet; hat man beide in sehr inniger Vermischung, so ist es wahrscheinlich, dass beide gleichzeitig im Cervix abgesondert sind, dass es sich also um einen eiterigen Cervixcatarrh handelt; hat man aber reinen Eiter und reinen Schleim nicht miteinander vermischt, sondern liegen beide räumlich getrennt, so ist es sicher, hat man bei chronischen Fällen auffallend viel mehr Eiter, als dem Schleim entspricht, so ist es wahrscheinlich, dass das Corpus neben dem Cervix erkrankt ist. Wenn an der Portio vaginalis Erosionsbildung, Ovula Nabothi, Ectropium sich finden, so ist es wahrscheinlich, dass Cervicalcatarrh besteht, während andererseits das Fehlen dieser Veränderungen ihn nicht ausschliesst. Die Menge des Eiters, welche wir beim Corpuscatarrh auf dem Probetampon finden, ist sehr verschieden und kann bei sicher bestehender Erkrankung zuweilen gänzlich fehlen; man darf deshalb niemals auf Grund eines einmaligen negativen Befundes einen Corpuscatarrh ausschliessen, sondern muss die Untersuchung wiederholen, namentlich zu Zeiten, wo die Secretion stärker zu sein pflegt, z. B. vor und nach der Regel, zur Zeit des Mittelschmerzes. Eine mikroskopische Untersuchung des Secrets auf Eitergehalt ist unnöthig; bei Verdacht auf Uterusgonorrhoe hat man aber in demselben ein gutes Material für den Gonococcennachweis.

Uterine Schmerzen.

Ein weiteres für die Diagnose brauchbares Symptom sind uterine Schmerzen; dieselben haben den Charakter von Wehen und werden von den Kranken als „ruckweise“ auftretende krampfhafte Schmerzen geschildert

oder als dumpfer Druck in Verbindung mit Drängen nach unten und auf die Blase empfunden. Meistens wird die Gegend des Uterus direct als Ort des Schmerzes angegeben, während andere Frauen den Schmerz mehr in die Nabelgegend, zuweilen auch unter die Rippenbögen verlegen. Diese wehenartigen Schmerzen sind zweifellos auf Uteruscontractionen zurückzuführen, welche durch die Entzündung des Endometrium, zuweilen auch der ganzen Uteruswand, schmerzhaft werden. Charakteristisch für die Endometritis werden diese wehenartigen Schmerzen erst, wenn sie in Verbindung mit der Function der Uterusschleimhaut, also bei der Menstruation, auftreten, wenn man auch betonen muss, dass uterine Krämpfe auch aus anderen Ursachen vor und während der Regel sich einzustellen pflegen. Ueber die Eigenart der endometritischen Dysmenorrhoe vergleiche das Kapitel: „Die Ursachen der Dysmenorrhoe" in der analytischen Diagnostik. Bedeutend seltener tritt der uterine Schmerz bei Endometritis als Mittelschmerz auf, d. h. in der Mitte zwischen beiden Regeln, ca. 14 Tage vor der neuen, wohl im Zusammenhang mit den periodisch auftretenden Secretionen; gelegentlich treten auch solche Schmerzzustände ganz unregelmässig in der intermenstruellen Zeit auf, meistens wohl durch Secretverhaltung erzeugt. Gegenüber der Menorrhagie und dem Fluor ist der uterine Schmerz ein rein subjectives Symptom, für dessen Beurtheilung wir allein auf das Empfinden und die Angaben der Kranken angewiesen sind; man sei deshalb in der Deutung vorsichtig und suche gerade bei den Formen der Endometritis, wo Schmerz das einzige Symptom ist, einen objectiven Befund zu gewinnen.

Prämenstruelle Symptome.

Ausser diesen Symptomen, welche in ihrer Bestimmtheit eine wesentliche, oft die einzige Stütze für die Diagnose der Endometritis bieten, ist noch ein anderer Symptomencomplex zu erwähnen, welcher sich theils in den Unterleibsorganen, theils in dem Nervensystem und in der Psyche abspielt und dadurch für die Diagnose der Endometritis wichtig wird, dass er bei der Function der Uterusschleimhaut, der Menstruation, am intensivsten auftritt. Die Kranken klagen über andauerndes Drängen nach unten, Gefühl einer „Schwellung", „Dicksein im Unterleib", sie „fühlen ihre Gebärmutter", haben Drängen zum Stuhl und vermehrten Urindrang, klagen über Schmerzen im Unterleib, im Rücken und in beiden Beinen. Diese Beschwerden steigern sich ganz auffallend einige Tage vor der Regel oder treten dann überhaupt erst auf, sind jedenfalls an den Menstruationsprocess gebunden und wohl jedenfalls auf die prämenstruelle Congestion zurückzuführen. Auffallend sind eine Reihe von nervösen Beschwerden und psychischen Verstimmungen: Die Kranken beginnen schon vier bis sechs Tage vor der Regel sich matt, elend, „ganz caput" zu fühlen, klagen über Ziehen und Abgeschlagenheit in allen Gliedern, sind nervös, leicht ärgerlich, reizbar, leicht aufgeregt, schreckhaft, schlafen schlecht, unruhig und mit Träumen, zeigen oft ein ganz anderes Temperament und Charakter; sonst ruhige und friedliche Frauen klagen darüber, dass sie während dieser Zeit zanksüchtig und böse sind, „dass es nicht mit ihnen auszuhalten ist"; sie fühlen beständige Unruhe

in den Gedanken und sind unfähig, dieselben zu concentriren. Zuweilen findet man schwere melancholische Verstimmung, Mangel an Lebensfreude bis zum schwersten Lebensüberdruss. Alle diese psychischen Erscheinungen finden sich gelegentlich in vermindertem Maasse auch in der intermenstruellen Zeit. Diese sogenannten „prämenstruellen Symptome" stellen die ins Uebermaass gesteigerten Beschwerden dar, an welchen auch gesunde Frauen vor und bei dem Unwohlsein leiden können, und finden ihre Erklärung in der prämenstruellen Anschoppung des kranken Endometrium. Eine Abgrenzung gegen das Normale, namentlich im psychischen Gebiet, ist schwer, und ferner muss man betonen, dass diese Zustände nicht ausschliesslich Symptome einer Endometritis sind, sondern auch bei Metritis, Tuben- und Eierstockserkrankungen in ähnlicher Weise vorkommen; immerhin sind sie bei der Endometritis und namentlich bei der catarrhalischen Form am ausgeprägtesten und behalten damit für die Diagnose den Werth, dass sie auf Erkrankungen der Uterusschleimhaut hinweisen. Magenerscheinungen, vor allem Uebelkeit und Erbrechen, welche häufig Begleiterscheinungen der Endometritis sind, können auch zuweilen als einzige Beschwerde ohne jedes Unterleibssymptom auftreten; sie verlangen deshalb Beachtung des Endometrium, wenn man den Ursprung in Magenerkrankungen ausschliessen muss.

Objectiver Befund bei Endometritis.

Die bislang erwähnten Symptome haben für die Diagnose der Endometritis einen hohen, aber keinen pathognomonischen Werth; mit Ausnahme des sicher nachgewiesenen corporalen Ausflusses sind sie Symptome, welche auch anderen Leiden angehören. Wir müssen deshalb unter allen Umständen danach trachten, der Diagnose einen objectiven Befund zu Grunde zu legen. Man erhält denselben durch Untersuchung der Uterushöhle mit der Sonde; der Finger ist für den Nachweis der unbedeutenden Veränderungen der Uterusschleimhaut viel weniger geeignet, als der spitze Knopf einer leicht geführten Sonde. In einer grossen Zahl von Fällen ist die Uterushöhle stark erweitert, wie man mit der Sonde durch die Excursionen und Drehungen derselben nach allen Seiten leicht erkennen kann. Weite der Höhle findet sich allerdings so häufig bei abnormem Inhalt des Uterus, bei Polypen, Aborten oder bei schlechten Rückbildungszuständen nach Abort und Geburten oder bei chronischen Erschlaffungszuständen der Muskulatur, dass dieser objective Befund nur einen sehr beschränkten Werth hat. Wichtiger sind die Rauhigkeiten, welche sich am häufigsten im Fundus und den angrenzenden Theilen des Corpus finden; auch dieser Befund ist kein pathognomonischer, einerseits, weil sich Rauhigkeiten auch beim Carcinom und bei der Deciduaretention finden und auch das normale Endometrium gelegentlich wohl leichte Unebenheiten zeigt, andererseits, weil die Schleimhaut bei hochgradigen hyperplastischen Zuständen zuweilen vollständig glatt ist. Gelegentlich hat man wohl das Gefühl, als ob man mit der Sonde in die weiche Uterusschleimhaut einsänke wie der Fuss in weiches Moos; auch stärkerer Blutabgang nach dem Sondiren deutet auf Veränderungen im Endometrium hin. Die Rauhigkeiten sind am ausgeprägtesten

bei fungösen Formen der Endometritis und entstehen durch das Herübergleiten des Sondenknopfes über die einzelnen Höcker der Schleimhaut. Ein sehr wichtiger objectiver Befund ist eine starke Druckempfindlichkeit des Endometrium bei der Sondirung; dieselbe ist am häufigsten localisirt auf den Fundus uteri oder auf die Stellen, welche auch mit Rauhigkeiten besetzt sind, und äussert sich als intensives Stechen oder als krampfhafter Schmerz in der Uterusgegend, Nabel oder Kreuz; der Schmerz ist zuweilen so intensiv, dass die Kranken schreien, sich der Sondirung entziehen oder ohnmächtig werden. Der Werth dieses Symptoms wird dadurch eingeschränkt, dass sehr nervöse, ängstliche, hyperästhetische Frauen auch bei gesundem Endometrium Schmerz empfinden und dass peri- und parametritische Schmerzen, welche beim Sondiren entstehen, häufig für endometritische gehalten werden. Um dieser Verwechslung zu entgehen, denke man daran, dass erstere durch die Dislocation des Uterus beim Eingleiten der Sonde und die damit verbundene Zerrung an den Adhäsionssträngen entstehen, während der endometritische Schmerz erst in dem Moment erzeugt wird, wo der Sondenknopf die Schleimhaut berührt; in zweifelhaften Fällen lasse man deshalb die Sonde einen Augenblick ruhig in der Höhle liegen und schiebe sie dann vorsichtig gegen die Schleimhaut vor.

Einen eigentlichen bimanuellen Palpationsbefund giebt die Endometritis nicht, mit Ausnahme einer vielleicht geringen Auflockerung an der Schleimhaut der Portio vaginalis, namentlich bei fungösen Formen; dagegen compliciren sich sehr häufig Metritis, Erkrankungen der Adnexe, des Peri- und Parametrium mit derselben, welche dann zu sehr auffallenden Palpationsbefunden Anlass geben.

Ich habe oben auseinandergesetzt, aus welchen Gründen es in diagnostischer Hinsicht besser ist, keine Eintheilung der Endometritis vorzunehmen, sondern sie als ein Ganzes vom einheitlichen Standpunkt aufzufassen. Nun aber lassen sich doch aus dem Gesammtbild eine Reihe von Formen aussondern, welche sowohl ätiologisch und anatomisch als auch klinisch so bestimmt charakterisirt sind, dass man sie als besondere Krankheitszustände des Endometrium hinstellen kann. Für den Arzt ist es wichtig, diese Formen zu kennen und im gegebenen Fall auch zu diagnosticiren; soweit es möglich ist, werde ich deshalb versuchen, diese einzelnen Arten zu definiren und ihre diagnostischen Zeichen aufzustellen.

Endometritis acuta septica (non puerperalis).

Endometritis acuta septica (non puerperalis) ist eine infectiöse Entzündung des Endometrium, welche durch Eindringen von Organismen (Streptococcen, Staphylococcen, Bacterium coli, Saprophyten) in die Uterushöhle entsteht. Die Diagnose beruht in erster Linie auf reichlichem Ausfluss aus dem Corpus, welcher serös, blutig, eiterig, durch beigemischte Gewebsstücke schmutzig und oft übelriechend, jauchig ist, in zweiter Linie auf gestörtem Allgemeinbefinden, vor allem Fieber. Ein eigentlicher Palpationsbefund findet sich hierbei nicht, ausgenommen eine mässige Druckempfindlichkeit des Uterus, geringe Auflockerung der Portio vaginalis und Vagina.

Endometritis catarrhalis.

Die **Endometritis catarrhalis** ist eine chronisch verlaufende Entzündung, deren Aetiologie in einer Infection der Uterushöhle mit Organismen zu suchen ist (wahrscheinlich handelt es sich um die oben erwähnten Organismen der Wundinfection); anatomisch liegen die Veränderungen nur in einer Hyperämie und Infiltration der Schleimhaut. Die Diagnose beruht vor allem auf dem sicher nachgewiesenen Corpussecret von seröseiteriger Beschaffenheit und in vielen Fällen auf ganz ausgesprochenen prämenstruellen Symptomen, während Menorrhagien und Dysmenorhoen nur gelegentlich hervortreten. Der Palpationsbefund ist negativ, desgleichen der Sondenbefund; Rauhigkeit und Schmerzhaftigkeit am Endometrium fehlen ziemlich regelmässig. Bei diesen Formen ist der Probetampon ein unentbehrliches Hilfsmittel.

Endometritis gonorrhoica.

Endometritis gonorrhoica, welche durch Infection mit Gonococcen entsteht, ist eine acut beginnende und chronisch verlaufende Entzündung mit stark eiteriger Secretion; der anatomische Charakter entspricht ungefähr dem der End. catarrhalis. Die klinische Diagnose beruht auf dem Nachweis einer Eitersecretion des Corpus mit positivem Gonococcenbefund oder wenigstens mit dem sicheren klinischen Nachweis der Gonorrhoe an anderen Stellen der Genitalien (s. p. 336). Blutungen treten namentlich im acuten Stadium auf, können aber im chronischen fehlen; prämenstruelle Symptome sind fast niemals vorhanden. Ein objectiver Befund fehlt; Sondenuntersuchung ist nicht gestattet; dagegen kann man bei gleichzeitig bestehender Tubenerkrankung eine gonorrhoische Endometritis vermuthen.

Endometritis tuberculosa.

Die **Endometritis tuberculosa** entsteht durch die Infection der Uterusschleimhaut mit Tuberkelbacillen. Die Diagnose ist einwandfrei nur zu stellen durch den Nachweis von Tuberkelknötchen und -Bacillen in ausgekratzten Stückchen der Schleimhaut. Eine Vermuthung kann man wohl haben, wenn endometritische Symptome bestehen bei einer tuberculösen Kranken, namenlich wenn man tuberculöse Peritonitis und Salpingitis oder tuberculöse Geschwüre an der Portio vaginalis nachweist. Die Symptome haben nichts Charakteristisches, mit Ausnahme vielleicht eines käsig brockigen Ausflusses; häufig findet man Amenorrhoe bei dieser Form.

Endometritis fungosa.

Die **Endometritis fungosa** ist anatomisch gekennzeichnet durch starke Wucherung der Schleimhaut mit chronisch interstitiellem, glandulärem und diffusem Charakter; klinisch unterscheidet sie sich von den anderen Formen durch die starken, sich immer wiederholenden Menorrhagien, während Dysmenorhoen seltener sind und Fluor regelmässig fehlt. Die Diagnose beruht auf den Menorrhagien in Verbindung mit dem Nachweis von Rauhigkeiten am Fundus, weiter Uterushöhle und gelegentlich auch Auflockerung der Schleimhaut an der Portio vaginalis. Schmerzhaftigkeit des Endometrium besteht meistens nicht; der Probetampon ergiebt nichts; Probeauskratzung nur gestattet bei Verdacht auf Malignität. Die Diagnose wird häufig erst sicher gestellt durch die mikroskopische Untersuchung der zu therapeutischen Zwecken

ausgekratzten Schleimhautstücke. Die Umgebung des Uterus ist meistens frei von Erkrankungen.

Endometritis dysmenorrhoica.

Die **Endometritis dysmenorrhoica** ist klinisch charakterisirt durch vorwiegend, meistens sogar ausschliesslich auftretende uterine Schmerzen, namentlich Dysmenorrhoen und Mittelschmerz, und durch das Fehlen von Blutungen und Ausfluss. Anatomisch handelt es sich meistens um chronisch interstitielle exsudative Processe; aber auch glanduläre Formen finden sich hierbei. Die Diagnose beruht auf der uterinen Dysmenorrhoe und auf dem Nachweis einer starken Druckempfindlichkeit des Endometrium, Rauhigkeiten, gelegentlich auch enger Höhle mit der Sonde. Der Probetampon ergiebt nichts, der Palpationsbefund ist negativ.

Endometritis exfoliativa.

Die **Endometritis exfoliativa** (Dysmenorrhoea membranacea) stellt eine chronische Entzündung der Uterusschleimhaut dar, deren klinisches Zeichen meistens in schweren Dysmenorrhoen und immer im Abgang der Uterusschleimhaut in Stücken oder zusammenhängenden Membranen am zweiten bis fünften Tag der Menstruation besteht.

Anm.: Die End. exfoliativa steht durch ihre Symptome und anatomischen Veränderungen der End. dysmenorrhoica am nächsten und stellt nur eine besondere Art derselben dar; bei ersterer wird der Schmerz durch eine Exsudation in die Schleimhaut erzeugt, seltener durch die Uteruscontractionen, welche nöthig sind, um die Membranen auszutreiben. Ich habe die End. dysmenorrhoica nach längerem Bestehen sich zur End. exfoliativa steigern sehen.

Die Diagnose beruht auf dem Abgang einer organisirten Haut während der Menstruation. Bei der Differentialdiagnose sind zunächst alle häutigen Gerinnsel und croupösen Membranen auszuschliessen, welche sich durch ihre Brüchigkeit und ihren spontanen Zerfall, namentlich im Wasser, auszeichnen. Wenn die ausgestossene Haut wirklich als organisirte Schleimhaut erkannt ist, so kann es sich nur um eine Decidua menstrualis oder Decidua graviditatis uterinae oder extrauterinae handeln. Die Unterscheidung zwischen diesen kann schwer sein; wenn mehrere Male bei den zur rechten Zeit eintretenden Menstruationen Häute ausgestossen werden, so handelt es sich sehr wahrscheinlich um eine Endometritis; wird aber nur einmal oder immer nur nach längeren Zwischenräumen eine Haut ausgestossen, nachdem ausserdem die Menstruation, vielleicht auch nur einige Tage, ausgeblieben ist, so ist ein Abort oder eine Extrauterinschwangerschaft wahrscheinlicher. In vielen Fällen kann nur durch mikroskopische Untersuchung die Diagnose sicher gestellt werden (s. pag. 102).

Endometritis deciduae.

Endometritis deciduae ist die entzündliche Erkrankung der Uterusschleimhaut während der Schwangerschaft. Die Diagnose dieser Form von Endometritis unterliegt besonders grossen Schwierigkeiten, weil die Untersuchung der Uterushöhle hierbei nicht möglich ist; man ist deshalb allein auf die Symptomatologie angewiesen. Die Symptome bestehen ebenfalls in Blutungen, Ausfluss und uterinen Schmerzen. Die Blutungen treten oft so früh auf, dass keine Schwangerschaftsamenorrhoe nachweisbar ist, und dauern lange, oft

bis zu mehreren Monaten; sie sind wechselnd stark, liefern bald frischeres venöses, bald längere Zeit retinirtes Blut von bräunlicher Farbe, mit Schleim untermischt; oft geht nur rosa gefärbter Schleim ab. Der Ausfluss aus der Corpushöhle ist meistens rein eiterig und namentlich bei gonorrhoischen Formen sehr reichlich; gelegentlich geht auch wässeriger Fluor in grösseren Massen ab (Hydrorrhoea uteri gravidi). Der Fluor muss mittelst des Probetampons als ein uteriner nachgewiesen werden. Schmerzen treten entweder andauernd auf mit deutlich uterinem Charakter oder als Schwangerschaftswehen; letztere sind entschieden das wichtigste Symptom der End. deciduae und bilden monatelang eine Hauptklage der Kranken. Alle diese Symptome, namentlich Blutungen und Fluor, treten vorwiegend in der ersten Hälfte der Schwangerschaft auf und verschwinden, wenn die Verklebung der Decidua vera und reflexa eingetreten ist. Die Diagnose der End. deciduae wird dadurch unterstützt, dass schon vor der Schwangerschaft eine Endometritis sicher diagnosticirt werden konnte oder wenigstens durch die Angaben der Schwangeren sehr wahrscheinlich gemacht wird; sie ist klinisch unmöglich in den Fällen, wo gar keine Symptome in der Schwangerschaft bestehen oder vor derselben bestanden haben. Der Abort ist dann der einzige Ausdruck der Erkrankung in diesen nicht ganz seltenen Fällen; er macht die Endometritis aber erst dann wahrscheinlich, wenn er sich wiederholt und namentlich in frühen Monaten. Die anatomische Untersuchung der ausgestossenen Eihäute ist die einzig sichere Gelegenheit zur Diagnose; sie muss deshalb makroskopisch sowohl wie mikroskopisch, in allen Fällen vorgenommen werden, wo ein Verdacht auf diese Krankheit besteht (s. pag. 104).

Catarrhus cervicis.

Definition: Unter Cervicalcatarrh oder End. cervicis verstehen wir die Entzündung der Cervixschleimhaut vom Os externum aufwärts bis zum Os internum, in deren Verlauf aber auch entzündliche Erscheinungen auf der Aussenfläche der Portio vaginalis auftreten können.

Diagnose. Die Diagnose des Cervicalcatarrhs ist leichter als die der Endometritis, weil man häufig wenigstens einen Theil der erkrankten Schleimhaut übersehen kann und weil die an der Aussenfläche der Portio vaginalis leicht erkennbaren Schleimhautveränderungen nur im Gefolge des Cervixcatarrhs auftreten. Die Inspection der Cervixschleimhaut im Simonschen Speculum, welche durch Anhaken und Ectropionirung beider Lippen noch übersichtlicher gemacht werden kann, ergiebt eine hochrothe Farbe von sammetartigem, weichem Glanz. Daran schliesst sich dann immer die genaue Besichtigung der Aussenfläche der Portio vaginalis, wo sich die erwähnten Veränderungen entwickeln, welche als ein sicheres Zeichen eines bestehenden oder schon abgeheilten

Cervixcatarrhs aufzufassen sind; es sind Erosionen, Ovula Nabothi, Schleimpolypen, Ectropium mit Metritis colli.

Die Erosionen sind Veränderungen der die Portio vaginalis bedeckenden Schleimhaut, welche in dem Zutagetreten von Cylinderepithel nach Abwerfen des dicken Plattenepithels bestehen; ihre Diagnose ist sehr leicht. Um das meistens etwas offenstehende Os externum herum sieht man statt des hellvioletten Plattenepithels eine verschieden grosse, glänzende Fläche in unmittelbarem Zusammenhang mit dem Cervicalkanal. Die Farbe wechselt von zartem Hellroth bei localer oder allgemeiner Anämie bis zum intensivsten Scharlachroth bei frischen Catarrhen oder selbst Blauroth bei Complication mit Schwangerschaft; die Oberfläche ist leicht rauh, oft gefurcht; die Peripherie nicht scharf umschrieben, sondern unregelmässig gegen das umgebende Plattenepithel abgesetzt. Bei Heilungsvorgängen in der Mitte der Erosion sieht man gelegentlich Epithelinseln oder sie ist schon vollständig mit zartem Plattenepithel überkleidet, bleibt dann aber als geheilte Erosion viel blaurother als das normale Epithel. Der Oberfläche haftet schleimiges Secret an; oft sind sie gelblich belegt und zeigen oberflächliche Ulcerationen bei Epithelverlusten; sie bluten leicht, zuweilen spontan, aber immer beim Abwischen. Man trennt die Erosio simplex mit einer gleichmässigen, ziemlich glatten Oberfläche ohne tiefe Einsenkungen und die Erosio papillaris, welche eine unregelmässig höckerige oder leistenförmig vorspringende Oberfläche zeigt mit tiefen, regelmässigen Einsenkungen des Drüsengewebes in die Portio und die Erosio follicularis, welche auf der ganzen Oberfläche, vorwiegend am Rande, Follikel als gelbe Pünktchen oder kleine, linsengrosse Cysten zeigt, welche beim Anstechen eingedickten Schleim entleeren oder als Reste von geplatzten Cysten kleine rundliche Dellen bilden. Erosionen.

Die Ovula Nabothi sind kleine Retentionscysten, welche sich aus dem Fundus der Drüsen der Cervixschleimhaut oder der Erosion entwickeln, nachdem der Ausführungsgang abgeschnürt ist. Sie liegen anfangs tiefer, kommen aber durch Ausdehnung bald an die Oberfläche und finden sich am häufigsten an der Peripherie heilender Erosionen. Man fühlt sie deutlich als kleine circumscripte Höcker, welche, namentlich wenn sie conglobirt stehen, das Niveau der Portio überragen; man sieht sie als kleine umschriebene Hervorragungen der Schleimhaut mit durchscheinendem hellen oder gelblichen Inhalt. Bleiben diese Retentionscysten in der Tiefe, so erzeugen sie umschriebene oder auch allgemeine Verdickungen der Portio vaginalis; verbinden sich damit Hypertrophien im interglandulären Gewebe, so bezeichnet man diese Veränderungen als folliculäre Hypertrophien. Ovula Nabothi.

In Verbindung mit dem chronischen Cervicalcatarrh finden sich Schleimpolypen, welche aus circumscripten Hyperplasien der Cervixschleimhaut bestehen. Wenn dieselben im unteren Theil des Cervix sitzen oder sich aus dem äusseren Muttermund herausdrängen, so werden sie fühlbar und sichtbar; sie erscheinen dann in verschiedener Grösse, ungefähr von Erbsen- bis zu Hühnerei- Schleimpolypen.

grösse, und sitzen an einem Stiel von verschiedener Länge. Die Oberfläche ist selten glatt, meistens gelappt, zeigt Andeutung von Theilungen in mehrere Abschnitte, Lacunenbildungen, grössere oder kleinere Retentionscysten; ihre Consistenz ist weich; ihre Schleimhaut ist glänzend, hochroth, leicht blutend, mit secernirtem Schleim bedeckt. Wenn sie lange in die Scheide hineinhängen, so bedecken sie sich wohl mit Plattenepithel, behalten aber immer wie die heilenden Erosionen eine bläulichrothe Farbe.

Metritis colli und Ectropium.

Durch die Palpation leicht zu erkennen sind die Folgezustände des Cervixcatarrhs, welche sich als chronisch indurative Processe in der Cervixsubstanz abspielen und als Metritis colli bezeichnet werden. Dieser Process macht den ganzen Cervix derb und fest, fibrös und unnachgiebig und die Gestalt der Portio dick und plump. Bestehen beiderseitige Portiorisse, so drängt sich das hypertrophirte submucöse Gewebe aus dem Cervicalkanal heraus und erzeugt das Ectropium; dasselbe ist leicht zu erkennen an der breiten, dicken, plumpen Portio vaginalis mit den pilzförmig umgestülpten Lippen, von denen namentlich die vordere oft rüsselförmig verlängert ist. Im Speculum sieht man die beiderseitigen Risse und die frei liegende Cervixschleimhaut mit den Veränderungen des Catarrhs und den vom Rande her beginnenden Epidermoidalisirungen. Bei einseitigen Rissen fühlt und sieht man das Os externum einseitig bis ans Scheidengewölbe verlängert, die beiden Ränder des Risses verdickt und ectropionirt und die Cervixschleimhaut einseitig frei liegend.

Ein besonderes Bild entsteht beim Cervicalcatarrh Nulliparer mit verengtem Os externum. Der kleine äussere Muttermund erscheint als schwarzer Punkt, weil das Licht aus dem schleimgefüllten Cervix nicht wieder reflectirt wird. Der Schleim wird retinirt, dickt sich ein und dilatirt den Cervicalkanal; mit der Sonde kann man leicht die ampullenförmige Erweiterung erkennen und durch Druck auf den Cervix dicke Schleimmassen entleeren.

Untersuchung des Secrets.

In allen Fällen von Cervicalcatarrh, besonders aber in jenen, wo die eben beschriebenen Veränderungen fehlen, spielt die Untersuchung des Secrets eine grosse Rolle. Ohne Anomalien in der Secretion darf man keinen Cervixcatarrh diagnosticiren. Man verschafft sich das Cervixsecret für die Untersuchung, indem man die Portio vaginalis im Speculum einstellt und das Abfliessen aus dem äusseren Muttermund beobachtet oder mit den beiden Simonschen Platten den Cervix comprimirt. Besser verfährt man auch hier, namentlich bei geringen Secretmengen so, dass man einen Probetampon einlegt; nach 24 Stunden findet man auf demselben eine für die Diagnose genügende Menge Secret oder sieht nach dem Entfernen desselben eine grössere Quantität abfliessen. Das normale Cervixsecret ist ein glasheller, fadenziehender Schleim. Beim Catarrh ist das Secret zunächst quantitativ verändert; es fliessen grössere Mengen ab, welche sich in der Vagina ansammeln oder äussere Genitalien und Wäsche beständig benetzen; andererseits aber kann sich das Secret auch eindicken, so dass gar

nichts oder nur einzelne Brocken abgehen. Ausschlaggebend ist für die Diagnose die Qualität, d. i. sein Schleimgehalt. Der Cervix ist der einzige Theil der Genitalien, welcher wirklichen Schleim absondert, und wo sich deshalb Schleim in abnormer Menge findet, ist der Cervix allein oder vorwiegend erkrankt. Das Cervixsecret ist fadenziehend, spinnt schleimige Fäden vom äusseren Muttermundsrand zum Speculum oder lässt sich in langen Fäden mit der Watte abwischen; es kann rein wasserhell sein, ohne jede Trübung, häufiger aber leicht graulich verfärbt durch Beimengung von Epithelien und Leukocyten. Am häufigsten, namentlich bei allen infectiösen Catarrhen, ist der Schleim mit Eiter vermischt; durch ihn wird der Schleim verfärbt vom leicht gelblichen Anflug bis zur stark gelbgrünen Farbe; zuweilen ist der Eitergehalt so reichlich, dass der Schleim und damit die Cohärenz des Secrets ganz zurücktritt; bisweilen findet man etwas Blut im Secret. Schwer ist die Diagnose aus dem Secret beim Catarrh Nulliparer mit engem Muttermund.

Differentialdiagnose. Bei reichlicher Secretion aus dem Cervicalkanal handelt es sich darum, ob sie das Symptom einer Entzündung, also einer wirklichen Schleimhautveränderung, ist, oder ob sie nur das Product einer functionellen Störung, eine Hypersecretion, ist. Die oben genannten entzündlichen Veränderungen der Cervixschleimhaut, vor allem Erosionen und Ovula Nabothi sprechen immer für Catarrh, ebenso jede Beimengung von Eiter: finden wir aber nur eine Absonderung von wasserhellem Schleim, so ist die Frage schwieriger zu beantworten. Reine Hypersecretion beobachten wir z. B. in der Gravidität, bei Tumoren des Cervix, bei Entzündungen in der Nachbarschaft desselben, bei congestiven Zuständen des Unterleibs und sehr häufig bei Chlorose. Differentialdiagnose.

Die Erosionen können mit mancherlei anderen Affectionen an der Portio vaginalis verwechselt werden. Sehr häufig hält man bei Ectropium die nach aussen gehende Cervixschleimhaut für Erosion, weil man bei der Betrachtung im Speculum das Os externum als die Grenze zwischen Cervicalkanal und Aussenfläche der Portio vaginalis übersieht. Auf seine Lage kommt es bei dieser Diagnose an; alles, was nach aussen von ihm liegt, ist Erosion, was er einschliesst, ist Cervixschleimhaut. Um seine Lage zu bestimmen, fasst man jede Lippe an der Aussenfläche mit einer Kugelzange und formirt wieder durch Zusammenlegen beider die Gestalt der Portio. Dabei verschwindet die Cervixschleimhaut nach innen; bei reinen Erosionen ist das Os externum meistens viel kleiner und die Gestalt der Portio nicht pilzförmig. Eine gewisse Aehnlichkeit mit Erosionen gewinnen die circumscripten Röthungen, wie sie bei Colpitis an der Aussenfläche der Portio entstehen; sie liegen aber gewöhnlich nicht concentrisch um den Muttermund, sehen nicht so sammetartig glänzend aus wie Erosionen, sondern stellen nur eine geröthete Schleimhautpartie mit verdünntem Epithel dar; sie bluten ausserordentlich leicht und secerniren auf dem Probetampon ebenfalls geringe Eitermengen.

Differentialdiagnose der Erosionen gegen carcinomatöse, tuberkulöse, syphilitische Geschwüre s. pag. 221 und ff.

Colpitis.

Definition. Unter Colpitis verstehen wir die catarrhalische Entzündung der Schleimhaut der Scheide vom Hymen aufwärts bis zum Os externum.

Schleimhautveränderungen.

Die Diagnose der Colpitis beruht auf den Schleimhautveränderungen und auf der Beschaffenheit des vaginalen Secrets; sie ist leicht mit Ausnahme der Fälle, wo bei Kindern, erhaltenem Hymen oder Vaginismus die Einführung des Speculums nicht möglich ist. Die Schleimhaut zeigt bei den acuten Formen eine diffuse Röthung von dem leichtesten Grade bis zur flammenden Scharlachröthe, zuweilen auch mit leichtem Stich ins Bläuliche; die Verfärbung findet sich gleichmässig in der ganzen Scheide, nur bei den secundären Colpiten, welche sich an infectiöse Cervixcatarrhe anschliessen, ist die Verfärbung oft auf die Theile der hinteren Scheidenwand beschränkt, welche dem äusseren Muttermund anliegen. Meistens verbindet sich mit der diffusen Röthe eine streifenförmige und fleckige Hyperämie, welche durch eine besonders starke Injection des Papillarkörpers entsteht; man sieht namentlich in den oberen Theilen der Vagina ausgesprochene rothe Flecke — sie sieht wie mit rother Tinte bespritzt aus — oder geröthete Streifen, der Höhe der Falten entsprechend; bei milderen und chronischen Formen sind diese rothen Flecken das einzige Zeichen der Schleimhautveränderung. Hebt man mit dem Speculum die Vaginalwände auseinander, so tritt wohl auch ein Tröpfchen Blut aus den gerötheten Stellen hervor, oder es blutet, wenn man herüberwischt, oder man sieht Ecchymosen. Am deutlichsten sind Flecken und Ecchymosen beim stark verdünnten Plattenepithel seniler Frauen. Blutungen bei der Untersuchung und bei der Cohabitation sind hier oft die Folgen dieser circumscripten Hyperämien. Bei intensiveren Entzündungen schwillt der Papillarkörper an, und Falten sowohl wie Papillen überragen dann das Niveau der Schleimhaut. Am auffallendsten sind diese Veränderungen, wenn Schwangerschaft dazukommt; entzündliche Schwellung in Verbindung mit Schwangerschaftshypertrophie erzeugen dicke, körnige Wucherungen auf der Schleimhaut (Colpitis granularis); gelegentlich entwickeln sich in den entzündeten Papillen chronisch hypertrophische Zustände, welche zu Condylomata acuminata führen; sie bilden kleine warzige Erhabenheiten von höckeriger, weisslicher Oberfläche und kommen gewöhnlich vereinzelt in der Vagina oder auf der Aussenfläche der Portio vaginalis vor; in einem Falle sah ich aus jeder Papille kleine Wärzchen hervorspriessen. Auf der Aussenfläche der Portio vaginalis finden sich ebenfalls rothe Flecken, welche leicht bluten und ihr Epithel abstossen (Erosion nach vaginalem Typus). Bei Schwangeren, seltener im ungeschwängerten Zustand kommt es zu Bildungen von Gasbläschen in der Schleimhaut (Colpitis emphysematosa), welche sich, einzeln oder in

Häufchen stehend, meistens auf der hinteren Wand finden. Im Speculum kann man sie von geschwellten Papillen sehr leicht durch die dünne abgehobene Epitheldecke unterscheiden; unter Wasser angestochen, entleeren sie Gas.

Der Palpationsbefund tritt in der Bedeutung gegen die Inspection zurück. Man fühlt bei diffusen, acuten Catarrhen eine gleichmässig weiche, sammetartige Consistenz der Schleimhaut wie in der Gravidität; ebenso lassen sich die Schwellungen der Papillen, namentlich in der Gravidität, und die Bläschen der Colpitis emphysematosa ohne Schwierigkeit erkennen. Einen eigenartigen Befund hat man bei der Colpitis senilis durch die vielfachen Verklebungen der beiden Scheidenwände in Gestalt von narbenartigen Zügen oder Obliteration im Scheidengewölbe; bei mässigem Fingerdruck geben dieselben unter einiger Blutung leicht nach.

Untersuchung des Secrets.

Wichtiger für die Diagnose ist die Untersuchung des Secrets. Während die normale Vagina nur sehr geringe Mengen Plattenepithelien abstösst, finden wir bei jeder Form des Scheidencatarrhs qualitative und quantitative Veränderungen des Secrets. Diese Veränderungen bestehen einmal in einer übermässigen Abstossung von Plattenepithelien, welche weisse Massen bilden und beim Fehlen jeder Flüssigkeit als dicke, weisse Brocken auf der Oberfläche der Schleimhaut liegen bleiben; nach dem Entfernen derselben sieht man darunter die stark geröthete Schleimhaut. In anderen Fällen bildet sich durch Absonderung von Serum aus den Gefässschlingen der Papillen Flüssigkeit, welche durch Vermischung mit den abgestossenen Epithelien weisslich serös, mehr oder weniger dickflüssig erscheint; in gleichzeitig abgesondertem Cervixschleim bilden die Epithelien weisse Brocken. Alle rein weissen Secrete enthalten abgestossene Plattenepithelien; die seröse Flüssigkeit entstammt der Vagina, während jeder Schleim cervicalen Ursprungs ist; das milchig seröse Secret ist für die Vagina charakteristisch. Bei acuten, namentlich infectiösen Formen tritt Eiterabsonderung hinzu, welche dem Secret einen Stich ins Gelbliche giebt. Je acuter der Process, um so gelber und eiteriger das Secret; am massenhaftesten wird reiner Eiter bei gonorrhoischer Colpitis granularis in der Schwangerschaft abgesondert. Das eiterige Secret ist nicht mehr für die Vagina allein charakteristisch, sondern kann auch dem Uterus entstammen; in den meisten Fällen wird ja die Besichtigung der Schleimhaut Aufschluss geben, ob die Vagina bei der Absonderung betheiligt ist; in zweifelhaften Fällen aber muss man den Uterus durch einen Probetampon abschliessen. Bei Colpitis ist der Tampon mehr oder weniger stark von Flüssigkeit durchdränkt und die der Vagina anliegende Fläche von Eiter bedeckt; bei fleckiger Colpitis zeigt der Tampon jedem Fleck entsprehend ein gelbes Pünktchen.

Differentialdiagnose gegen Hypersecretion.

Differentialdiagnose. Die Abgrenzung der Colpitis gegen einfache Hypersecretion macht gewisse Schwierigkeiten; wir finden die letztere in der Gravidität, bei Entzündungen, Exsudaten und Tumoren in der Nähe der Vagina, bei Chlorosen und Anämien, nach übermässigen Reizungen

durch Cohabitation und Onanie. Jede Beimengung von Eiter oder auch starke Hyperämien der Schleimhaut sprechen eher für entzündliche Veränderungen der Schleimhaut.

Soor. Der Soor der Scheidenschleimhaut erzeugt ähnliche Bilder, wie die mit Epitheldesquamation einhergehende Colpitis. Er kommt am häufigsten in der Schwangerschaft vor und bildet ebenfalls weissliche Flecken auf der Mucosa, welche aber nicht sehr ausgedehnt sind, sondern meistens auf der Höhe der Falten sitzen; sie lassen sich nicht so leicht abwischen, sondern haften in den obersten Schichten der Epithelien und erzeugen deshalb bei stärkerem Abwischungen Blutungen. Die mikroskopische Untersuchung dieser weissen Fleckchen in verdünnter Kalilauge lässt im einen Fall nur grosse Plattenepithelien, im anderen Fall deutlich das Mycel des Oidium albicans erkennen.

In seltenen Fällen exfoliirt sich bei Colpitis ein Theil der Scheidenschleimhaut und geht in zusammenhängenden Fetzen ab (häufig tritt dies nach Jodätzung ein), eine Verwechselung dieser mit den aus dem Uterus ausgestossenen Häuten ist nicht möglich, weil sie keine vollständige Schleimhaut, sondern nur eine Schicht von Plattenepithelien darstellen; bei mikroskopischer Untersuchung sind die grossen Zellen mit ihrem centralen Kern leicht zu erkennen.

Vulvitis.

Vulvitis catarrhalis. Unter **Vulvitis catarrhalis** verstehen wir eine entzündliche Erkrankung der Schleimhaut an der Innenfläche der grossen Labien, an den kleinen Labien, an der Clitoris, sowie im Vestibulum bis zum Hymen; mit derselben combiniren sich häufig Entzündungen der Schleimhautkanäle, welche in das Vestibulum einmünden, d. i. die Urethra, die Ausführungsgänge der Bartholinschen Drüsen und die Skeneschen Gänge. Die Diagnose beruht fast ausschliesslich auf den Schleimhautveränderungen, welche durch Inspection leicht zu erkennen sind; die Schleimhaut ist bei frischen, namentlich infectiösen Fällen diffus geröthet, hell- oder scharlachroth, namentlich am Introitus; bei chronischen Fällen erscheint sie blasser, zeigt aber rothe Flecken und Streifen auf dem Hymenalrand, in unmittelbarer Umgebung der Harnröhrenmündung, an der Aussenseite des Hymens und am Ausführungsgang der Bartholinschen Drüsen. Die Schleimhaut blutet bei intensiver Berührung (z. B. Einführen eines Speculums) leicht, namentlich an diesen gerötheten Stellen; beim Berühren der entzündeten Partien treten häufig Contractionen in dem Constrictor cunni und der Beckenbodenmuskulatur auf (Vaginismus). Bei acuten Fällen findet man Schwellung auch der grossen und kleinen Labien.

Das Secret ist bei acuten Fällen eiterig und mit dem fadenziehenden klebrigen Schleim der Bartholinschen Drüsen vermischt. Bei der Vulvitis maculosa fehlt jede Absonderung und nur abgestossene Plattenepithelien be-

decken in kleinen Brocken die Schleimhaut; dagegen lässt sich aus den kleinen Schleimhautrecessus zuweilen milchiges oder eiteriges Secret ausdrücken.

Vulvitis pruriginosa.

Die **Vulvitis pruriginosa** (Pruritus vulvae) ist eine chronische Entzündung der Vulvaschleimhaut, deren hervorstechendstes Symptom ein intensiver Juckreiz ist. Die Schleimhaut sowie die umgebende Haut ist auffallend erschlafft, welk und faltig, namentlich am Praeputium clitoridis, und zeichnet sich durch eine bleigraue Farbe aus; dazwischen sieht man Kratzeffecte. Da die Vulvitis pruriginosa meist secundären Charakters ist, so muss die Diagnose sich auch auf die Ursachen erstrecken. Als innere Ursachen kommen in Betracht Icterus, Nephritis, Diabetes mellitus, Stauungshyperaemie, namentlich bei Herzfehlern, als äussere Reizung ätzende Secrete, pflanzliche und thierische Parasiten, mechanische Reizung durch Masturbation. Die Vulvitis wird gelegentlich ein Fingerzeig für die Erkennung der inneren Krankheiten, namentlich des Diabetes, bilden. Schultze macht auf den Pruritus als Symptom einer Endometritis aufmerksam.

Craurosis vulvae.

Die **Craurosis vulvae** ist ein atrophischer Zustand im Corium der Schleimhaut der grossen und kleinen Labien und des Introitus. Dadurch erscheinen die grossen Labien flach, während die kleinen Labien ganz fehlen können oder nur als flache Längsstreifen angedeutet sind; die Clitoris ist klein und liegt meist ganz unter den atrophischen Schleimhautfalten versteckt; der Introitus ist eng. Die Schleimhaut ist weisslich und graufleckig, atrophisch. Der Unterschied der Craurosis vulvae gegen die Vulvitis pruriginosa liegt in der Verengung des Introitus und in dem atrophischen Zustand der Haut gegenüber der Erschlaffung derselben bei dieser.

Diagnose der Ausbreitung des Catarrhs. Die catarrhalische Erkrankung eines jeden Abschnittes der Genitalorgane ist ein durch seinen Befund und durch seine Symptome abgegrenztes Gebiet; häufig vermischen sich aber die Befunde, sei es im Secret, sei es in den Schleimhautveränderungen, miteinander, weil mehrere Abschnitte gleichzeitig befallen werden oder weil sich der Catarrh von dem primär befallenen Abschnitt auf die Nachbarorgane fortpflanzt; daraus erwächst dem Arzt die weitere Aufgabe, die Ausbreitung des Catarrhs an den Genitalien festzustellen. Namentlich im Hinblick auf die Behandlung des Catarrhs ist es von grösster Bedeutung, festzustellen, ob neben der Vagina auch der Uterus oder neben dem Cervix auch das Corpus erkrankt ist; denn der höchst erkrankte Theil muss womöglich immer mit in die Behandlung hineingezogen werden, wenn er nicht nach Beseitigung des Catarrhs in den unteren Abschnitten dieselben immer aufs neue wieder inficiren soll. Den praktischen Zwecken dient am meisten die Untersuchung von unten nach oben. Bei Kranken, welche mit der Klage über Ausfluss zum Arzt kommen, verschafft man sich zunächst ein Urtheil über die Menge des Secrets durch die Besichtigung der Wäsche und äusseren

Genitalien; dabei achte man auf die Folgen des ätzenden Secrets an der Vulva und Innenfläche der Schenkel in Gestalt von Röthung, Eczem und Hautgeschwüren. Man beginne dann mit der Inspection der Vulva und schliesse bei positivem Befund, namentlich bei acuter Entzündung, die Untersuchung der Urethra, der Bartholinschen Drüsen und kleinen Schleimhautkanälchen sofort an. Dann folgt im Speculum die Untersuchung der Vagina, der Aussenfläche der Portio vaginalis und der Cervixschleimhaut, so weit sie dem Auge zugänglich ist. Von grosser Bedeutung ist nun die Frage, ob der Catarrh auf die Vagina beschränkt oder ob der Uterus miterkrankt ist. Findet man bei wiederholter Untersuchung in der Vagina nur weisses Secret, sei es milchig, serös oder brockig, so kann man eine Erkrankung des Uterus ausschliessen; wenn dagegen das in der Vagina liegende Secret eiterig ist, sei es rein eiterig oder serös eiterig, so kann es der Vagina entstammen, kann aber auch aus dem Corpus uteri in die Vagina hineingeflossen sein. Ueber ersteres wird man durch die Besichtigung der Vaginalschleimhaut leicht Klarheit gewinnen; ob aber nebenbei der Uterus secernirt, kann nur mit Hilfe des Schultzeschen Probetampons entschieden werden. In allen Fällen, wo man Eiter in der Vagina findet, muss derselbe angewandt werden. Wenn man Schleim in der Vagina findet, so ist sicher der Cervix erkrankt. Die Frage, ob neben der Vagina auch der Uterus erkrankt ist, ist in dieser Weise im allgemeinen leicht zu entscheiden. Viel grössere Schwierigkeiten macht aber die Feststellung, ob nur das Corpus uteri oder der Cervix allein oder beide zusammen sich an dem Catarrh betheiligen. In charakteristischen Fällen gelingt es leicht, zu erkennen, ob das Secret auf dem Probetampon rein eiterig oder serös eiterig (Corpuscatarrh) oder rein schleimig (Cervixcatarrh) ist; in den meisten Fällen finden wir es aber gemischt aus Eiter und Schleim, und dann ist es schwer zu entscheiden, woher es stammt (s. pag. 320); für die wichtige Frage also, ob der Catarrh am Os internum Halt gemacht oder auch das Corpus mitergriffen hat, lässt der Propetampon oft im Stich. Eine Erkrankung des Corpus wird dann durch folgende Symptome wahrscheinlich gemacht: Starke Dysmenorrhoen oder prämenstruelle Beschwerden, wie sie oben geschildert, deuten auf Endometriten hin; allerdings machen Catarrhe des Cervix in Verbindung mit Metritis colli und gleichzeitig bestehender Peri- und Parametritis oder Tubenerkrankungen ebenfalls häufig Unbehaglichkeit und allerlei prämenstruelle Beschwerden, aber nicht in so auffallender Weise wie der Corpuscatarrh. Stärkere Menorrhagien sind bei frischen und namentlich eiterigen Cervicalcatarrhen nicht immer als das Symptom eines auf das Corpus ausgebreiteten Catarrhs, sondern oft nur als ein Ausdruck der gleichzeitigen Hyperaemie des Uterus aufzufassen; als solche kommen und gehen sie mit dem acuten Stadium. Wenn sie aber längere Zeit in das chronische Stadium hinein bestehen bleiben, so machen sie eine gleichzeitige Erkrankung des Corpus sehr wahrscheinlich. Wenn man neben einem Cervicalcatarrh Tubenerkrankungen findet, so hat die Infection sicher das Corpus

passirt, braucht aber nicht immer zur dauernden Veränderung der Schleimhaut geführt zu haben. Die Untersuchung der Uterushöhle mit der Sonde kann für die Diagnose der Corpuserkrankung in den meisten Fällen nicht herangezogen werden, weil sie gefährlich ist.

Diagnose der Gonorrhoe. Nachdem der Sitz und die Ausbreitung des Catarrhs festgestellt worden sind, erübrigt noch die Erforschung der Ursachen desselben. Abgesehen davon, dass überhaupt aus der richtigen Erkennung der Ursachen sich die erfolgreichste Behandlung herleitet, gipfelt die Bedeutung der hier vorliegenden Frage in dem Punkt, ob der Catarrh infectiösen Ursprungs ist; von allen infectiösen Schleimhauterkrankungen, welche wir bis jetzt kennen, spielt die Gonorrhoe die grösste Rolle. Der Umstand, dass sie genügend in allen ihren klinischen Erscheinungen studirt ist, und die Thatsache, dass sie die häufigste Ursache aller Catarrhe an den weiblichen Genitalien ist, machen neben der sonstigen socialen Bedeutung der Gonorrhoe die Erkennung derselben zu einem enorm wichtigen Bestandheil der Diagnose des Catarrhs. Diagnose der Gonorrhoe.

Die Diagnose der Gonorrhoe wird am einwandfreiesten gestellt durch den Nachweis des Gonococcus. Für diese Untersuchung sind nur solche Secrete brauchbar, welche entweder gar keine oder nur wenige andere Organismen enthalten; z. B. das Secret der Urethra, das Secret des Uterus namentlich bei engem äusseren Muttermund; am leichtesten gelingt der Nachweis bei der Vulvovaginitis der Kinder und bei eiteriger Urethritis. Das Vaginalsecret Erwachsener ist für das Auffinden der Gonococcen ganz unbrauchbar. Man gewinnt das Secret aus der Urethra, indem man sie von der Vagina her mit dem Zeigefinger langsam vorstreifend ausdrückt, nachdem einige Stunden vorher kein Urin gelassen ist; das Cervixsecret entnimmt man mit der Platinöse oder vom Probetampon. Man vertheilt dann das Secret mit der Platinöse zu einer dünnen Schicht auf dem Deckglas oder zieht es auseinander durch ein zweites daraufgelegtes Deckglas; dann lässt man die Gläser trocknen und zieht sie dreimal durch die Flamme. Man färbt dann das Secret mit wässeriger Methylenblaulösung, lässt es trocknen und untersucht in Oelimmersion. Man erkennt die Gonococcen am sichersten an ihrer Lage in den Eiterzellen, wo sie kleine Häufchen von 8—10 Paaren um den Kern herum zu bilden pflegen; sie sind wahre Diplococcen, welche wie zwei Kaffeebohnen mit ihrer flachen Seite aneinander liegen. Wenn sie ausserhalb der Zelle liegen, so sind sie nur aus dieser Form zu vermuthen, aber nicht sicher zu diagnosticiren. Involutionsformen sind noch schwerer zu beurtheilen und mit einer gewissen Wahrscheinlichkeit als Gonococcen zu erkennen, wenn sie in der Zelle liegen. Untersuchung auf Gonococcen.

Finden sich Coccen anderer Art in dem zu untersuchenden Secret, so kann man die Gonococcen von ihnen durch ihre Eigenschaft, sich nach der Gram-

schen Methode zu entfärben, unterscheiden. Das Gramsche Verfahren besteht darin, dass man die Deckglaspräparate etwa eine halbe Stunde auf Anilinwassergentianaviolettlösung schwimmen lässt, dann abspült und 5 Minuten in dünne Jodkaliumlösung legt. Nach abermaligem Abspülen in Wasser werden sie dann bis zur vollständigen Entfärbung in absoluten Alkohol gelegt. Die Gonococcen sind dann vollständig entfärbt, können aber durch Bismarckbraun oder Methylenblau nachgefärbt werden und bilden einen deutlichen Contrast zu den dunkelviolett gefärbten anderen Organismen.

Wenn der Gonococcenbefund positiv ist, so ist die Diagnose auf Gonorrhoe einwandsfrei. Der negative Befund beweist aber nicht das Gegentheil; denn bei chronischen Gonorrhoen können die Gonococcen zeitweise aus dem Secret verschwinden oder so spärlich werden, dass sie nicht gefunden werden, und andererseits können auch nach dem Verschwinden der Gonococcen Schleimhautveränderungen hinterbleiben. In diesen Fällen wiederhole man die Untersuchung nach einer Reihe von Tagen, namentlich nach der Menstruation oder bei Exacerbation des Catarrhs eventuell nach provocatorischer Reizung.

Bei chronischen Fällen genügt das Mikroskop für den Nachweis spärlich vorhandener Gonococcen nicht immer, und die Züchtungsmethoden sind vorläufig noch zu complicirt, um sie in die allgemeine Praxis einzuführen. Es ist deshalb von grosser Bedeutung, dass es eine Reihe von klinischen Zeichen giebt, welche für die Gonorrhoe fast pathognomonisch sind.

Klinische Diagnose der Gonorrhoe.

Diese klinische Diagnose der Gonorrhoe findet ihre sicherste Stütze in der acuten, eiterigen Urethritis; nur in ganz seltenen Fällen kann dieselbe wohl durch andere Organismen, z. B. Bacterium coli, erzeugt werden; die Seltenheit dieses Vorkommens beeinträchtigt den hohen diagnostischen Werth der eiterigen Urethritis nicht. Anders bei der chronischen Urethritis mit milchigem Secret; sie ist zweifellos am häufigsten ein Residuum der acuten eiterigen Urethritis, aber wird auch sicher zuweilen ohne Gonorrhoe beobachtet. Eine ähnliche Bedeutung haben Secretansammlungen in den Schleimhautrecessus und den Skeneschen Gängen; fleckige Röthungen um die Urethra herum sind meistens Begleiterscheinungen der Urethritis und erregen deshalb ebenfalls Verdacht auf Gonorrhoe. Ein weiteres klinisches Beweismittel für die Gonorrhoe liegt in der eiterigen Infection der Bartholinschen Drüsen; sie führt zu verschiedenen Zuständen. Bei ganz frischen Infectionen kann man Eiter aus dem Ausführungsgang ausdrücken, ohne dass es zunächst zu Veränderungen in der Drüse selbst zu kommen braucht; verstopft derselbe sich, so wird der Eiter in der Drüse retinirt und erzeugt bis wallnussgrosse, harte, gespannte, schmerzhafte, anfangs noch verschiebliche Tumoren an der charakteristischen Stelle. Dringt die Infection über die Membrana propria ins subcutane Gewebe, so entwickelt sich ein Abscess, welcher durch seine Lage in der hinteren Hälfte der grossen Labien in der Nähe des Ansatzpunktes der kleinen Labien für den Ursprung aus der Bartholinschen Drüse bezeichnend ist; seine Perforationen pflegen gegen das Vestibulum hin stattzufinden. Wenn

die Vereiterung der Drüse ausbleibt, so entwickeln sich bei verstopftem Ausführungsgang durch Secretretentionen die Cysten der Bartholinschen Drüse, welche durch ihre Lage ihren Ursprungsort leicht verrathen; sie sind kein sicheres Zeichen für Gonorrhoe, sondern kommen auch nach traumatischen Verstopfungen des Ausführungsganges, z. B. nach Geburten, vor. Bei chronischer Gonorrhoe in der Vulva sieht man sehr häufig flohstichartige Röthung um den Ausführungsgang der Bartholinschen Drüsen; diese Macula gonorrhoica (Sänger) hat einen hohen diagnostischen Werth. Condylomata acuminata sind sehr häufig Begleiterscheinungen der Gonorrhoe an der Urethra und werden nur äusserst selten ohne dieselbe beobachtet.

Wenn die Zeichen der Gonorrhoe an der Vulva fehlen, so wird die klinische Diagnose unsicher. Acute Colpiten mit reichlicher, eiteriger Secretion, namentlich mit starker Schwellung der Falten und Papillen, machen Gonorrhoe wahrscheinlich, ebenso acute Cervicalcatarrhe mit überwiegend eiteriger Secretion; aber bei der grossen Anzahl der chronischen Colpiten und Cervicalcatarrhe fehlt uns die Sicherheit in der klinischen Diagnose vollständig. Dieselbe gewinnt aber wieder an Wahrscheinlichkeit, wenn sich Erkrankungen der Adnexe, namentlich mit eiterigem Charakter, dazugesellen. Eiterige Salpingitis und Pyosalpinx, recidivirende Pelveoperitonitis und namentlich locale Parametriten in Verbindung mit Tubenerkrankungen sind überwiegend gonorrhoischen Ursprungs.

Anamnestische Angaben haben für die Diagnose der Gonorrhoe einen beschränkten Werth und sind nur mit grosser Vorsicht zu verwenden; am meisten Bedeutung haben noch die sicher nachgewiesene Gonorrhoe des Mannes, der sofortige Beginn eines eiterigen Catarrhs nach einer Cohabitation oder nach der Hochzeit und der Beginn mit Blasenbeschwerden. Anamnese.

Die mikroskopische Diagnose der Endometritis.

In vielen Fällen gestattet die Anamnese, der Symptomencomplex, die klinische Untersuchung eine sichere Diagnose einer Endometritis; jeder Zweifel, ob nicht eine andere Affection, z. B. maligne Entartung, vorliegt, erscheint ausgeschlossen. Die Erfahrung hat jedoch gelehrt, dass hin und wieder trotz einer günstigen Anamnese, trotz der unverdächtig erscheinenden Symptome und trotz eines fast negativen klinischen Untersuchungsresultates die histologische Untersuchung der curettirten Massen beginnende bösartige Schleimhautveränderung aufweist. Umgekehrt kann in dem Arzt der dringende Verdacht der Malignität erweckt werden, z. B. durch heftige, unregelmässige Blutungen bei einer älteren Frau, auch vielleicht durch den Befund eines vergrösserten Uterus, durch sehr reichliche curettirte Massen, durch die festgestellte erhebliche Abnahme des Gewichts. Das Mikroskop stellt aber aus den ausgekratzten Partikeln nur eine Nothwendigkeit der mikroskopischen Untersuchung bei klinischem unzureichenden Befund.

einfache, d. h. gutartig zu nennende Endometritis glandularis hyperplastica, statt der vermutheten bösartigen Entartung fest. Es ist ersichtlich, dass in derartigen Fällen ohne mikroskopische Untersuchung einmal eine unrichtige Prognose gestellt ist, zweitens ein nicht gerechtfertigter Eingriff vorgeschlagen oder sogar ausgeführt worden wäre. —

Es ist wünschenswerth, ja nothwendig, jedesmal die histologische Untersuchung nach stattgefundenem Curettement vorzunehmen, um Irrthümern zu entgehen und so frühzeitig wie möglich über beginnende Malignität Kenntniss zu erlangen. — Hier soll das Bild der Endometritis entworfen werden, einmal wie es sich histologisch an der unberührten, nicht durch Curette verletzten Schleimhaut darstellt (in situ) und zweitens, wie es sich aus den eradirten Partikeln ergiebt.

Bei der entzündlichen Affection der Uterusschleimhaut können, wie bei der Entzündung der Schleimhäute anderer Organe die einzelnen Bestandtheile der Schleimhaut getrennt oder gemeinschaftlich ergriffen werden. Aus der Zusammensetzung des Endometrium lässt sich, zumal die epithelialen Gebilde neben dem Oberflächenepithel wesentlich den Drüsenapparat ausmachen, eine glanduläre und eine sogenannte interstitielle Entzündung unterscheiden. —

Endometritis corporis.

Betrachten wir zuerst die am häufigsten in Frage kommenden Entzündungen, die **Endometritis corporis**; sowohl bei der Endometritis glandularis wie bei der interstitialis, handelt es sich um eine Vermehrung der Elemente.

Endometritis interstitialis acuta.

Bei der Endometritis interstitialis sieht man in den acuten Formen eine erhebliche Wucherung der kleinen rundlichen Stromazellen, dieselbe liegen in Folge der Wucherung dicht nebeneinander gedrängt. — Bei älteren Individuen und bei häufig recidivirenden Endometritiden, wo die Schleimhaut durch die vorausgegangenen Processe unregelmässig sich zurückgebildet hat, also bei chronischer interstitieller Endometritis mit acuten Nachschüben, findet man die gesammte Schleimhaut oft nicht gleichmässig betroffen, sondern häufig nur circumscripte Heerde von Rundzelleninfiltrationen. Die Figur 176 veranschaulicht den Process durch die circumscripte Zellenansammlung links oben bei chronisch entzündlicher, atrophischer Schleimhaut. — Der Effect der acuten Zunahme der kleinen Rundzellen der Schleimhaut bei Endometritis ist makroskopisch eine Verdickung, neben der mit dem grösseren Blutreichthum zusammenhängenden erheblich zugenommenen Röthung. Im mikroskopischen Bild macht sich die Vermehrung der Stromazellen zweifach geltend; einmal werden die Drüsen durch das zwischen ihnen stark gewucherte Stroma (interglanduläre Gewebe) auseinander gedrängt; sie erscheinen im mikroskopischen Präparat anscheinend vermindert, auf derselben Fläche sieht man jetzt weniger Drüsenlumina. Zweitens werden die Drüsen zusammengedrückt, da rings um sie herum die kleinzellige Wucherung sie auseinander drängt, zugleich aber comprimirt und ein Ausweichen nirgends möglich

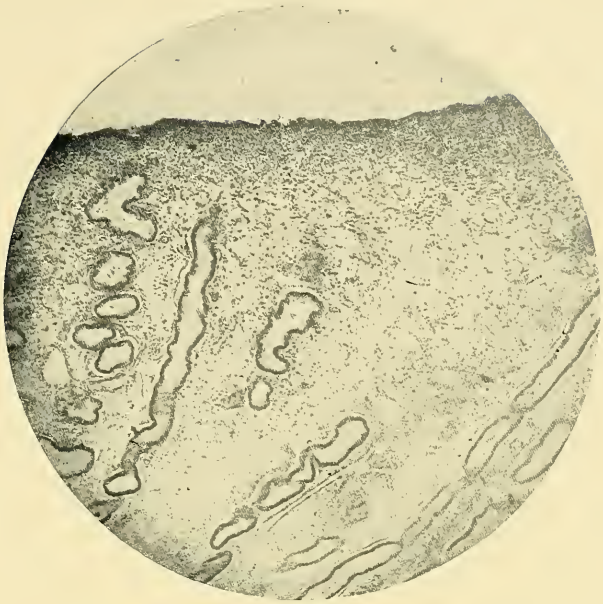

Fig. 175. Endometritis exsudativa.
In den Maschen des interstitiellen Gewebes liegen Exsudatmassen, welche die Zellen auseinander gedrängt haben.

Fig. 176. Endometritis interstitialis acuta.
Circumscripte Rundzelleninfiltrationen links oben.

Winter, Diagnostik. 2. Aufl. S. 338. 339. S. Hirzel, Leipzig.

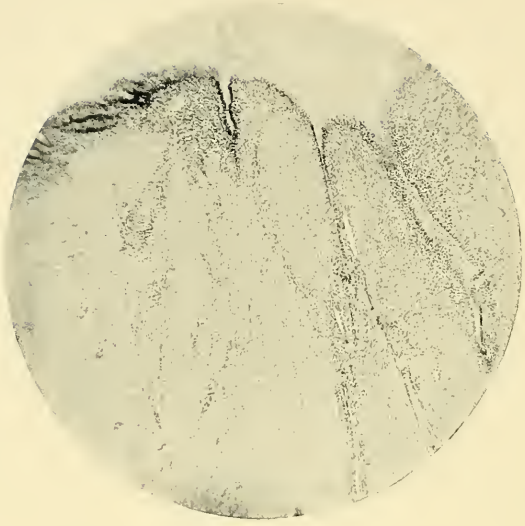

Fig. 177. Endometritis interstitialis.
Vermehrung des interstitiellen Bindegewebes. Verminderung und Compression der Drüsen.

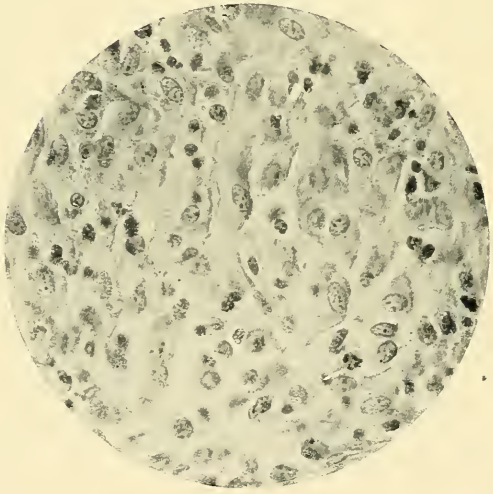

Fig. 178. Stromazellen erheblich vergrössert mit deutlichem Protoplasmaleib um den Kern (starke Vergrösserung). Keine Decidua!

ist. So entsteht das Bild, welches Figur 177 wiedergiebt. — Die kleine Stromazelle bewahrt in den acuten entzündlichen Processen ihre ursprüngliche Form. Der rundliche Kern füllt die Zelle völlig aus, von einem Zellenleib ist nichts oder nur ein feiner Saum wahrnehmbar. —

Endometritis interstitialis exsudativa.

Neben der Endometritis interstitialis acuta, die mit Vermehrung der Stromazellen einhergeht, kommt bei dysmenorrhoischen Processen eine mehr exsudative Form vor. Aus dem mikroskopischen Bild einer interstitiellen exsudativen Form wird der Untersucher mit grösster Sicherheit sagen können, dass die Uterusschleimhaut empfindlich ist, dass zur Zeit der Periode dysmenorrhoische Beschwerden auftreten. Eine Art der dysmenorrhoischen Processe und deren Histologie ist bei der Betrachtung der dysmenorrhoischen Membranen (S. 103 und 109, 110) ausführlich besprochen worden. — Die exsudative interstitielle Endometritis zeichnet sich dadurch aus, dass zwischen die Zellen des Stroma eine seroalbuminöse Flüssigkeit ergossen ist, die sich im mikroskopischen Präparat durch die Einwirkung der Agentien und Gerinnung als eine feinkörnige Masse zeigt. Das Exsudat ist nicht gleichmässig vertheilt, es drängt einzelne Theile der Schleimhaut mehr auseinander, als andere; das mikroskopische Präparat erhält fleckige Zeichnung durch mehr oder weniger eng zusammenliegende Rundzellenhaufen neben Stellen, die durch das reichlicher ergossene Exsudat wie Lücken erscheinen. Die Figur 175 giebt ein klares Bild von diesem Process. — Der Effect dieses interstitiellen exsudativen Processes ist ein mehrfacher; die Stromazellen werden durch das Exsudat auseinander gedrängt; hier und da bleiben einige in der Schleimhaut vertheilte Inseln liegen, die unbetheiligt stärkere kleinzellige Infiltration bewahren; die Stromazellen werden aber zugleich auch — wenigstens erscheint es so in den mikroskopischen Präparaten — zusammengedrückt; sie erscheinen kleiner, schärfer contourirt, auch nicht so färbefähig wie bei der interstitiellen Form mit Vermehrung. Die Drüsen erleiden meist ebenfalls bei der exsudativen Endometritis eine Compression, doch nicht so auffallend wie bei der acuten interstitiellen Entzündung; sie zeigen häufig unregelmässige in Zickzacklinien gehende Contouren, die bei den dysmenorrhoischen Membranen selbst an das Bild des zerknitterten Papieres erinnern (vergl. Fig. 52 und 175).

Die interstitiellen entzündlichen Vorgänge spielen sich gewöhnlich gleichmässig in der Gesammtschleimhaut ab; die oberflächlicheren Schichten (subepithelialen) zeigen freilich hier, wie auch bei den exsudativen Formen etwas erheblichere Zelleninfiltration; auf ungleichmässige circumscripte Wucherung ist schon oben hingewiesen. —

Endometritis interstitialis chronica.

Die Endometritis interstitialis und interstitialis exsudativa können durch allmähliches Verschwinden der kleinzelligen Infiltration und Resorption des ergossenen Materials heilen (Restitutio ad integrum). Bei unvollkommener Heilung entsteht der Zustand der chronisch interstitiellen Endometritis, der sich dadurch charakterisirt, dass statt der kleinen Rundzellen spindelförmige Elemente auftreten; die Rundzellen werden länglich schmal. Die spindel-

förmigen Elemente können, vermischt mit rundlichen Zellen, dem Stroma noch ein gleichartiges Aussehen geben (subacutes Stadium); sie können aber auch in Zügen das Stroma unregelmässig durchziehen, demselben einen mehr fibrösen Bau verleihen.

Ausser dem Ausgang in Heilung oder in chronische entzündliche Form wird eine Rückbildung mit Schwund (Atrophie) grösserer Schleimhautpartien beobachtet; das Stroma wird zum festen narbigen Gewebe (Cirrhosis). — Die Dicke der Schleimhaut nimmt mit diesen atrophirenden Vorgängen erheblich ab, die normal glatt verlaufende Oberfläche wird unregelmässig, ebenso die Begrenzung der Schleimhaut gegen die Muskulatur (Endometritis interstitialis atrophicans). In Figur 176 sieht man die Verdünnung der Schleimhaut, die Unebenheiten der Oberfläche, die unregelmässige Begrenzung gegen die Muskulatur. — An den Gefässen dieser veränderten Schleimhaut tritt oft neben Erweiterung Verdickung der Wand auf. — Die bei den interstitiellen Processen auftretenden secundären Veränderungen des Drüsenapparates werden unten des näheren geschildert. —

Acut entzündliche Nachschübe an der durch chronische Entzündungen veränderten Schleimhaut lassen sich auch durch neu auftretende Rundzellen neben den fibrös erscheinenden, aus spindelförmigen Elementen bestehenden Zügen erkennen. Das Ergebniss des Curettements ist trotz der klinisch erheblichen Beschwerden in diesen Fällen bei verdünnter Schleimhaut oft ein geringes; für die histologische Untersuchung stehen nur kleine, oft sehr winzige Massen zur Verfügung. —

Endometritis glandularis.

Wie bei der Endometritis interstitialis eine Vermehrung der Stromaelemente stattfindet, so sehen wir bei der Endometritis glandularis eine numerische Zunahme der epithelialen Zellen. An der Uteruskörperschleimhaut sind die epitheliale Oberfläche und die von ihr ausgehenden epithelialen Gebilde (Uterindrüsen) zu trennen. Bei einer glandulären Endometritis sieht man an der normal glatten Oberfläche durch Zellwucherung leicht papilläre, knopfartige Erhebungen entstehen. Die Zellwucherung verlangt für die hinzugekommenen Elemente, die nicht mehr auf der gleich grossen Ursprungsstelle Platz haben, grössere Oberfläche: durch leichte Einsenkung in das Gewebe der Schleimhaut, durch Emporwuchern des letzteren wird der zelligen Zunahme Rechnung getragen. Oder die Oberfläche erhält, um nöthigen Raum für die vermehrten Zellen zu schaffen, leichte, wellenförmige Anordnung, eingefasst von zierlichen, leistenförmigen Erhebungen. Einmal erscheint die Oberflächenveränderung nach aussen (gegen die Uterinhöhle zu) mit convex gekrümmter (papillärer), das andere Mal mit concav sich einbuchtender Begrenzung. Erhebliche Grösse erlangen diese Oberflächenveränderungen nicht.

Vergrösserung der Drüsen: Verlängerung und Erweiterung. (Hypertrophie.)

An den Uterindrüsen ist der Effect der Zellenwucherung ein mehrfacher. Einmal kann die Epithelvermehrung, die ja nach allen Richtungen statthat, eine einfache Vergrösserung, eine Verlängerung der Drüse hervorrufen, zugleich aber auch, da sich ja die Zellenwucherung in der Längs- wie

in der Querschnittsrichtung geltend macht, eine Erweiterung bedingen. Die Schleimhaut nimmt an Dicke zu, um die länger und weiter gewordenen Drüsen aufnehmen zu können. Im mikroskopischen Bild kommt durch Erweiterung der Drüsen ein scheinbares Näherrücken der letzteren zu Stande: der Abstand zwischen den Drüsen, der bei der Endometritis interstitialis durch die Vermehrung des interglandulären (interstitiellen) Gewebes ein grösserer wird, nimmt hier ab. Ein Näherrücken der Drüsenlumina und eine Erweiterung derselben spricht für glanduläre Vorgänge. Bei weiter fortschreitender epithelialer Wucherung genügt nicht mehr einfache Verlängerung und Erweiterung: es entsteht, um eine erheblichere Oberflächenvergrösserung herbeizuführen, eine Schlängelung des Drüsenschlauches (Fig. 179). Die Schlängelung ist ein Aus- und Einbiegen des Drüsenschlauches in derselben Richtung; die Drüsen verlaufen in günstigen Präparaten von oben nach unten — auf weite Strecken —, ununterbrochen in gleichen Abständen sich aus- und einbiegend nebeneinander. Neben dieser einfachen Schlängelung, die, um so zu sagen, in Pendelbewegungsrichtung, also in einer Ebene statthat, kann zu weiterer Oberflächenvergrösserung noch eine spiralförmige, oder wie sie gewöhnlich genannt wird, eine korkzieherartig gewundene auftreten. Im mikroskopischen Präparat wird sich das Bild dieser schraubenförmigen Windungen der Drüsen im Längsschnitt, wie Querschnitt deutlich von den einfachen Schlängelungen unterscheiden: es werden im ersten Fall nur kleinere Drüsenpartien im Längsschnitt erscheinen, während im zweiten die Drüsenschläuche auf längerer Strecke nebeneinander verlaufen. Bei der Schlängelung der Drüsen ist die Epithelbegrenzung, abgesehen von Schlängelung der ganzen Drüse, doch stets glatt, gleichmässig. — Die epitheliale Vermehrung bei glandulärer Endometritis sucht ferner neben der einfachen Vergrösserung (Verlängerung) der Drüsen und Erweiterung des Lumens die nothwendige Oberflächenvergrösserung durch kleine Einbuchtungen des Epithels in das Lumen und kleine Ausbuchtungen (Ein- und Ausstülpung) in das umliegende Gewebe herzustellen, es entsteht durch diese, in die Drüse hineinwuchernden Epithelien auf dem Längsschnitt der Drüse ein papilläres Aussehen der Epithelienschicht; die Drüsenwand erhält durch die leistenartigen Vorsprünge, die auf dem Querschnitt papillär aussehen, ein sägeförmiges Aussehen. In Figur 181 ist dieses Verhalten der gerade von oben gegen die Muskulatur verlaufenden, dicht nebeneinander stehenden, im Lumen erweiterten Drüsen deutlich. — Der Querschnitt durch diese so veränderten Drüsen zeigt durch diese papillenartigen Vorsprünge ein zierliches, sternförmiges, ausgezacktes Bild (Fig. 182). —

Schlängelung der Drüsen.

In diesen eben angeführten, verschiedenartig sich darstellenden Bildern von Endometritis glandularis, die sich einzig durch die Vermehrung an Epithelien und das Bestreben der Oberflächenvergrösserung für die Placirung der vermehrten Elemente erklären, ist die Regelmässigkeit in der Zeichnung hervorzuheben. — Durch ungleichmässige Epithelwucherung an den einzelnen Drüsen, durch engbegrenzte Erweiterung des Drüsenlumens

in Folge circumscripter grösserer Schleimproduction und Secretstauung und dadurch wiederum bedingter Abknickung und Abschnürung oberhalb und unterhalb dieser erweiterten Stellen, entsteht auch eine Unregelmässigkeit in dem Bilde des Längs- und Querschnitts, die Figur 180 im Vergleich zu Figuren 179, 181 und 182 deutlich wiedergiebt. — Die Drüsen sind hier entweder einfach erweitert (ectatisch); dann ist die einzelne Drüse in ihrem Verlauf noch wegsam; oder es handelt sich um Abschnürungen (Cysten), dann ist der Verlauf der Drüse unterbrochen. — Die Vermehrung der epithelialen Elemente bei der Endometritis glandularis bedingt, wie schon hervorgehoben, eine Vergrösserung (Verlängerung) der Drüse und eine Erweiterung. Die Vermehrung der Epithelien bedingt die verschiedenen möglichen Variationen des Drüsenbildes. Diese einfache im Bild sich mannigfaltig darstellende Vergrösserung der Drüse ist als Hypertrophie, als einfache Zunahme an Grösse zu bezeichnen. — Neben dieser einfachen Vergrösserung der Drüse, der auf dem Querschnitt stets ein Lumen entspricht, ist die Vermehrung der Drüsen, die Vermehrung der Lumina auf dem Querschnitt, die Hyperplasie zu unterscheiden. —

Vermehrung der Drüsen. (Hyperplasie.)

Die Vermehrung der Drüsen, der Drüsenschläuche, kann auf verschiedene Weise stattfinden: einmal können durch Einwachsen des Epithels, wenn auch bei gutartigen Processen selten, von der Oberfläche her neue Drüsen entstehen, oder es können von dem Schaft der vorhandenen Drüsen kleine drüsige Ausstülpungen, die sich ständig vergrössern, ausgehen; an einer normalen Schleimhaut sieht man ja auch schon Theilungsvorgänge an der Drüse, die hier unter pathologischen Verhältnissen nur in erheblich gesteigertem Maass vor sich gehen. Von den drüsigen Ausstülpungen können weitere (secundäre, tertiäre) Theilungen und Verzweigungen statthaben. Man erhält so auf dem Querschnitt statt des einen ursprünglichen Lumens oft viele. Auf dem mikroskopischen Querschnittsbild sind diese Ausstülpungs- und Theilungsbilder nicht so häufig zu sehen, wie diese Theilungen und Ausstülpungen wirklich statthaben, da nicht jede Abzweigung einer neuen drüsigen Ausstülpung in derselben Schnittebene und deshalb nicht im selben mikroskopischen Präparat liegt. Deutlicher zeigen sich die Drüsenauswüchse an den ectatischen und cystischen Bildungen; bei genauer Betrachtung der Figur 180 wird man mehrfach, besonders links dieses Abgehen neuer Drüsenschläuche von der ectatischen Drüse wahrnehmen. — An die Vermehrung der Drüsen und der damit zusammenhängenden numerischen Zunahme der Drüsenlumina auf dem Querschnitt schliesst sich die Vergrösserung und die Vermehrung der Drüsen durch Hineinwachsen in die Muskulatur an. Die normale Uteruskörperschleimhaut schneidet scharf an der Muskulatur ab; ausnahmsweise senkt sich ein Drüsenschlauch etwas unter die Grenze der Schleimhaut zwischen die Muskelzüge. Unter pathologischen Verhältnissen dringen die einzelnen Uterindrüsen zwischen die Muskelbündel tiefer ein; neben diesem tieferen Eindringen finden auch Theilungsvorgänge, Abzweigungen statt, so dass kleine Gruppen von Drüsenschläuchen inmitten von Muskulatur beobachtet werden. —

Bei der Endometritis glandularis beobachtet man also eine Vergrösserung der Drüse und Erweiterung des Lumens (eine Hypertrophie), aber auch eine Vermehrung der Drüsen (eine Hyperplasie). Während die Hypertrophie eine Schlängelung oder in das erweiternde Lumen eindringende, papillär erscheinende Epithelwucherungen erzeugt, sehen wir bei der Hyperplasie durch Theilungen, Auswachsen in die Umgebung, durch Abzweigungen die Drüsenschläuche sich vermehren; wir sehen einen intraglandulären Vorgang, eine Einstülpung, einen im Drüsenlumen vor sich gehenden Process, eine Inversion, daneben einen nach aussen gehenden, evertirenden, extraglandulären Vorgang. Eigenthümlich ist das Bild, welches diese in das Drüsenlumen hineinragenden Epitheleinstülpungen auf dem Quer- und auf dem Längsschnitt ergeben. Auf dem Querschnitt erzeugen dieselben den Eindruck von Drüsen im Drüsenlumen. Die in dem Drüsenlumen liegenden Abschnitte der durch den Schnitt von der Drüsenwand abgetrennten, sprossenartigen Einstülpungen sind rundlich, oval mit cylindrischem Epithel besetzt; dieselben sitzen auf dem bindegewebigen Theil der invertirten Partie (Fig. 183). Auf dem Längsschnitt stellen die gelegentlich beobachteten Abschnitte schmale, längliche Gewebsinseln mit Cylinderepithel besetzt dar. — Aehnliche Vorgänge sind beim malignen Adenom beschrieben worden; hier sehen wir bei benignen Erkrankungen Wucherungen, die kurz als invertirende und evertirende bezeichnet werden können und die den Aufschluss geben über die verschieden sich darstellenden Formen bei maligner Degeneration. — Es leuchtet aus dem Vorangehenden ein, dass z. B. beim malignen Adenom ein indifferentes Stadium, sogenannte Uebergänge vorhanden sind, die eine Entscheidung über beginnende maligne oder gutartig bleibende Degeneration nicht zulassen. — Auch dem Epithelzapfen, der vom mehrfach geschichteten Plattenepithel der Haut, der Vagina, der Portio ausgeht und etwas ins Gewebe dringt, ist es nicht anzusehen, ob er der Anfang eines Cancroids ist oder nicht: er wird als „Fingerzeig“ von den Autoren betrachtet, aber noch nicht als Krebs bezeichnet: er kann wieder verschwinden. — Schwierigkeiten, die sich gelegentlich einmal bei der mikroskopischen Diagnostik einstellen, berechtigen nicht zum Aufgeben einer Position, zum Vernachlässigen der histologischen Untersuchung, sondern fordern das Bestreben heraus, durch möglichst viel Uebung den Umfang des Nichterkennbaren mehr und mehr einzudämmen. —

Invertirende und evertirende Vorgänge.

Die glanduläre Endometritis kann verschwinden, kann heilen; meist stellt sie eine Erkrankung dar, die trotz Curettements oder intrauteriner Ausspülungen leicht recidivirt. Spontanheilungen (in der Zeit vor dem Eintritt der Cessatio mensium) sind gegenüber den durch Eingriffe herbeigeführten seltener. Directe und eingehende histologische Beobachtungen über Spontanheilung fehlen, da ja ohne Eingriff kein Untersuchungsmaterial geliefert werden kann, jeder Eingriff aber den Begriff einer späteren Spontanheilung aufhebt. Man ist auf die Untersuchung der Uteri angewiesen, die auffallend lange, sehr reichlich und regelmässig menstruirten und bei denen mit dem beginnenden Klimakterium, mit

Heilung der der Endom. gland. (Spontanheilung).

der Cessatio mensium, eine vor sich gehende Spontanheilung einer früher vorhandenen erheblichen glandulären Endometritis angenommen werden kann. Die Befunde an Uteri im Klimakterium zeigen, wie mit Abnahme der Dicke der Schleimhaut auch die Drüsen sich verkleinern; man kann beobachten, wie Hand in Hand mit Veränderungen im Stroma neben sich verkleinernden Drüsen auch Abschnürungen, kleine Cysten entstehen, wie das Epithel in einzelnen Drüsen unregelmässig, rundlich cubisch wird, seine normale Färbefähigkeitt verliert. — Das Epithel wird eigenthümlich blass, durchscheinend, löst sich von der Wand ab, löst sich auf: man erhält Räume in der klimakterischen Schleimhaut, die feinen Detritus enthalten und die als frühere Drüsenräume angesehen werden müssen. — Nach Resorption des feinkörnigen Detritus und des seroalbuminösen Inhalts entstehen erst Spalten, dann ist Alles verschwunden. — Mit der Spontanheilung der Endometritis glandularis gehen erhebliche Veränderungen im interstitiellen Gewebe (Schwund, Atrophie) einher, die schliesslich zu dem Endometrium atrophicum senile führen, welches oben geschildert ist. —

Combinationen der Endom. glandul. und interstitial.

Es war zuerst die Endometritis interstitialis, dann die Endometritis glandularis besprochen worden. Es ist hervorzuheben, dass reine Formen, sowohl die der interstitiellen oder der glandulären Endometritis selten sind; es handelt sich meist um Combinationen, bei denen einmal der eine, ein andermal der andere Process überwiegt. Wir haben also gewöhnlich eine Endometritis interstitialis glandularis, eine Endometritis glandularis interstitialis zu unterscheiden. In der reinen oder fast rein ausgesprochenen Form der interstitiellen Endometritis sind die Abstände zwischen den zusammengedrückt erscheinenden Drüsen gross: zeigen sich trotz erheblicher Abstände die Drüsenlumina weiter, selbst weiter, als man am normalen kennen gelernt hat, finden sich sogar an den erweiterten Drüsen epitheliale Wucherungen in Form von papillenartig ins Lumen vorspringenden Gebilden: dann ist die Combination der interstitiellen mit der glandulären bewiesen. — Umgekehrt muss man bei stark erweiterten, sich im Längsschnitt sägeförmig, im Querschnitt sternförmig darstellenden Drüsen eine Betheiligung des interstitiellen Gewebes annehmen, wenn die Drüsen nicht entsprechend ihrer Erweiterung näher aneinander gerückt sind. — Weite oder sägeförmige Drüsen werden auf die Betheiligung der epithelialen Gebilde hinweisen, wenn auch als Hauptveränderung eine interstitielle Endometritis vorliegt. — In den Abbildungen Figur 181 und 182 sehen wir fast reine Formen von glandulärer Endometritis: die erweiterten Drüsen liegen dicht aneinander, ebenso ist Figur 179 wesentlich glandulär, wenn auch die in der Mitte des Präparates befindliche Zunahme des interstitiellen Gewebes auf Betheiligung des letzteren schliessen lässt. Es ist ja auch von vornherein einleuchtend, dass mit erheblicher Dickenzunahme der Schleimhaut bei glandulärer Endometritis meist eine für den Aufbau nothwendige, wenn auch noch so geringe Zunahme des Stroma statthaben wird. — In Figur 180 ist eine glanduläre Endometritis,

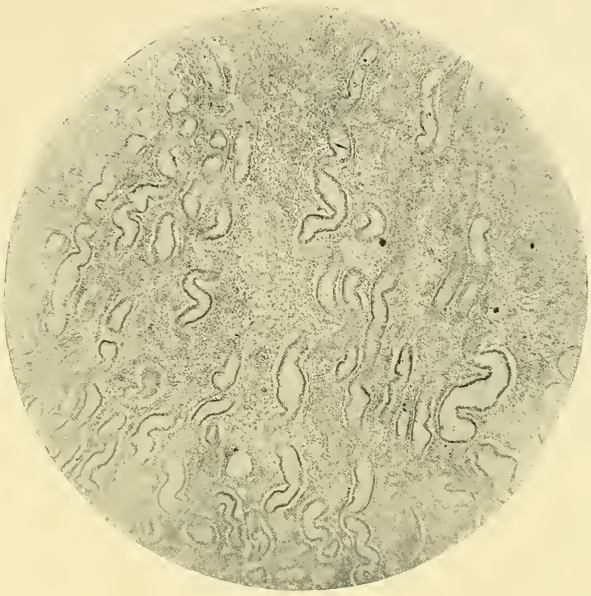

Fig. 179. Endometritis glandularis hypertrophica.
Korkzieherartig gewundener Verlauf der Drüsen. Längsschnitt.

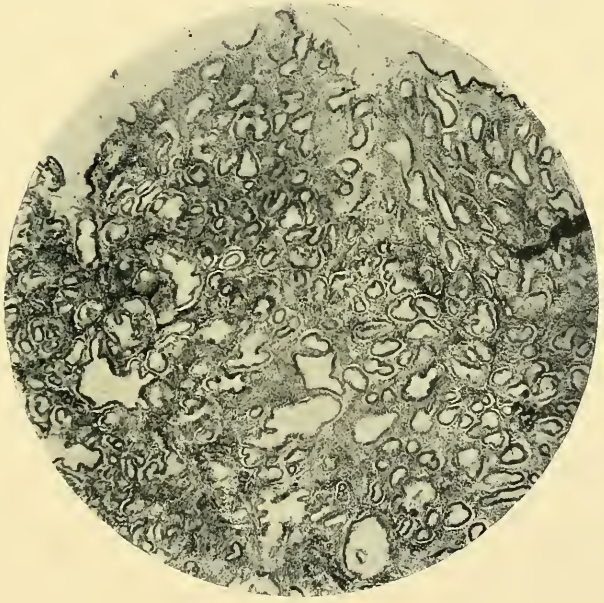

Fig. 180. Endometritis glandularis cystica (cürettirtes Material).
Drüsen vermehrt und dilatirt. Drüsenquerschnitte.

Winter, Diagnostik. 2. Aufl. S. 340—342. 347. S. Hirzel, Leipzig.

Fig. 181. Endometritis glandularis hypertrophica auf dem Längsschnitt.

Leistenartige Vorsprünge in das Drüsenlumen. Sägeförmig.

Fig. 182. Dasselbe auf dem Querschnitt.

Das Drüsenlumen sternförmig. (Cürettirt).

Fig. 183. Endometritis glandularis.

Sprossenartige Einstülpungen im Drüsenlumen. Scheinbare Gewebsinseln im Drüsenhohlraum: „Drüse in Drüse".

Winter, Diagnostik. 2. Aufl. S. 342. 343. S. Hirzel, Leipzig.

aber an einzelnen Stellen deutliche Betheiligung des Stroma erkennbar. Figur 175 zeigt deutlich die die Drüsen auseinander rückende Wirkung des interstitiellen (exsudativen) Processes, zugleich aber auch eine Erweiterung, leicht unregelmässige Epithelwucherung; es ist also diese Figur genau als von einer Endometritis interstitialis exsudativa glandularis stammend zu bezeichnen. — An der Figur 181 sieht man durch das ganze Präparat ziemlich gleichmässig von oben bis unten die glanduläre Veränderung verlaufen, ebenso an Figur 175 und 177 fast denselben interstitiellen exsudativen oder interstitiellen Process von oben bis unten gleich stark. — Viele entzündliche Processe setzen eine gleichmässige Betheiligung der Gesammtschleimhaut voraus: der glanduläre Process ist ebenso stark in den oberflächlichen Schichten, wie in den tiefen; ebenso verhält es sich bei vielen interstitiellen entzündlichen Affectionen. — Diesen gleichmässig die gesammte Schleimhautdicke einnehmenden Veränderungen stehen diejenigen gegenüber, in denen die Schleimhaut oft schon makroskopisch deutlich zwei verschiedene Theile zeigt: man sieht schon mit unbewaffnetem Auge eine mehr solid, compact erscheinende oberflächliche, eine drüsige, spongiös aussehende tiefere Schicht. Dem makroskopischen Bild entspricht das mikroskopische: dicht gedrängte rundliche und rundlich spindelförmige Stromazellen drängen in dem oberen Abschnitt der Mucosa die Drüsen auseinander und auch zusammen; man hat so ein ausgesprochenes Bild der interstitiellen Veränderung vor sich. In dem unteren, tiefer gelegenen Abschnitt bietet das mikroskopische Bild erweiterte, der Erweiterung entsprechend nahe aneinander gerückte, ja oft fast sich berührende Drüsen, die auch epitheliale, papilläre Wucherung zeigen: das Bild der reinen Endometritis glandularis. Das umgekehrte Bild, dass in den oberen Schleimhautpartien glanduläre, in der Tiefe interstitielle Vorgänge zur Erscheinung kommen, wird in diesem scharfen Gegensatz nicht vorgefunden. — Man muss demnach schliessen, dass gelegentlich exquisit glanduläre Processe der Schleimhaut wesentlich einen tiefen Sitz haben, in den oberen Partien sich interstitiell zeigen; diese Erscheinung muss als eine Eigenthümlichkeit bei einzelnen glandulären Wucherungen (z. B. bei Endometritis glandularis bei Myomen) angesehen werden. — Es ist das dasselbe äussere Bild, welches mutatis mutandis die Uterinschleimhaut des Körpers bei der Decidua vera zeigt, und welches bei Besprechung der Schwangerschaftsveränderungen geschildert ist. —

Im Grossen und Ganzen kann als zutreffend hingestellt werden, dass (abgesehen von circumscripten, polypösen Wucherungen) die Uteruskörperschleimhaut bei Endometritiden überall dieselbe Veränderung zeigt; es wird kaum vorkommen, dass bei exquisiter glandulärer Wucherung mit starker Verdickung der Schleimhaut an anderen Stellen exquisit interstitielle Vorgänge mit atrophischer Mucosa statthaben. Dass gelegentlich an einer gewucherten Schleimhaut an der einen Stelle etwas grössere Betheiligung des glandulären, an einem anderen Ort die der interstitiellen Bestandtheile wahrzunehmen ist, kann ohne Haarspalterei zugegeben werden. —

Die Betheiligung der Blutgefässe an der Endometritis, so weit sich dieselbe aus dem Nachweis im mikroskopischen Bild ergiebt, ist sehr verschieden: neben Präparaten, die fast dieselbe Gefässentwickelung, jedenfalls keine irgend erheblichere als die normale Schleimhaut aufweisen, sieht man beachtenswerthe Veränderung: ausser Erweiterung fällt die häufige Zunahme der Wandstärke an den Gefässen auf; weinrankenartige (cirsoide) Anordnung giebt sich durch die zierliche Anordnung der Umbiegungen und oft durchschnittenen Stellen klar wieder. — Haemorrhagische Formen zeichnen sich speciell durch weite Capillaren, Haemorrhagien im Gewebe aus. Die haemorrhagische Endometritis gleicht oft dem Bild der Menstruation, wenn auch unter dem Epithel weniger Haematombildung stattfindet; in anderen Fällen ist das Gewebe der gesammten Schleimhaut durch Blutungen durchsetzt, auseinander gedrängt, ja hier und da auch zertrümmert; man kann von einer Apoplexie der Schleimhaut sprechen.

Lymphgefässbetheiligung bei den Endometritisformen ist schwer feststellbar, da bei leichten Formen weite und reichliche Lymphspalten und Lymphgefässe erscheinen, bei schwereren oft nichts von ihnen nachweisbar ist. —

Nomenclatur. Nach Vorangehendem ist es möglich, eine genaue Bezeichnung für die endometritischen histologischen Veränderungen zu geben; wir unterscheiden eine

Endometritis interstitialis,

sowie eine

Endometritis glandularis;

es kann durch Combination entstehen eine

Endometritis interstitialis glandularis

oder

Endometritis glandularis interstitialis.

Um auch noch andere Veränderungen, die das mikroskopische Präparat aufweist, zu kennzeichnen, wählt man z. B. folgende Benennung:

Endometritis interstitialis glandularis ectatica (cystica)

oder

Endometritis glandularis ectatica (cystica) interstitialis, exsudativa haemorrhagica;

durch letztere Bezeichnung wird die Drüsenveränderung, daneben auch die Betheiligung des interstitiellen Gewebes und der Gefässe festgestellt. — Je nach der acuten und chronischen Form der Entzündung ist der Zusatz acuta, subacuta, chronica zu machen. Durch Hinzufügen von hypertrophica oder hyperplastica oder auch superficialis und profunda würde es schliesslich möglich sein, genau das histologische Aussehen des mikroskopischen Präparates zu skizziren. Es ist zweckmässig, sich bei der Diagnosestellung zu üben, das mikroskopische Präparat der ausgekratzten Massen so genau wie möglich histologisch zu bezeichnen. — Diese genaue mikroskopische histologische Benennung wird unnöthig, wenn es sich bei der Fragestellung nur darum handelt, ob benign oder malign. Ein Präparat kann also z. B. eine benigne Veränderung zeigen, histo-

logisch aber zu bezeichnen sein als eine Endometritis glandularis ectatica (cystica) interstitialis haemorrhagica chronica.

In Präparaten, in denen es schwer oder nicht möglich ist, zu entscheiden, ob mehr eine glanduläre oder mehr interstitielle Veränderung vorliegt, wo die Veränderung beider anscheinend gleich erheblich sich herausstellt, da ist die Bezeichnung

Endometritis diffusa

zu wählen. —

Endometritis fungosa.

Es wird oft die Bezeichnung Endometritis fungosa gebraucht; sie ist descriptiv; sie will beschreiben, wie eine erhebliche Wucherung der Endometritis aussieht; es ist eine Schleimhautwucherung, die pilzförmig (einem Fungus ähnlich) z. B. beim Durchschneiden des Uterus über den Rand hervorquillt. Die Bezeichnung fungös ist eigentlich für eine circumscripte, sich pilzförmig über die Umgebung mit breiterer Oberfläche und schmalerer Basis erhebende Anschwellung bezeichnender, als für ein in toto stark gewuchertes Endometrium. — Das klinische (descriptiv) gekennzeichnete Bild der fungösen Endometritis stellt sich histologisch ganz verschieden dar. Einer fungösen Form kann einmal ein mehr glandulärer, ein andermal ein mehr interstitieller Process zu Grunde liegen, jedenfalls liegt, durch die erhebliche Wucherung gekennzeichnet, eine Hyperplasie vor. Eine Endomitritis fungosa kann z. B. histologisch diagnostisch zu bezeichnen sein als eine

Endometritis interstitialis chronica glandularis ectatica (hyperplastica) u. s. w.

Es war gesagt worden, dass selten reine Formen vorkommen, dass meist Combinationen zwischen interstitiellen und glandulären Entzündungen auftreten. Im Anschluss an die Endometritis fungosa, die ein Sammelname für verschiedene histologische Veränderungen ist, sei nochmals die Einwirkung hervorgehoben, die die interstitielle Veränderung auf die Drüsen ausübt. Schon bei Besprechung der interstitiellen Endometritis war darauf hingewiesen, dass durch die Wucherung der Stromazellen die Drüsen comprimirt und auseinander gerückt werden. Eine Einwirkung der interstitiellen entzündlichen Processe auf die Gesammtschleimhaut macht sich in noch erheblicherem Maasse geltend, wenn das Stroma selbst durch öfter eintretende entzündliche Nachschübe, durch Rückbildung nach solchen acuten oder subacuten Attacken erhebliche Veränderungen seiner Structur erleidet. Es treten mehr chronisch entzündliche Zustände auf, die eine ungleichmässige Anordnung der gesammten Mucosa bedingen. Die Secretion in den Drüsen erleidet durch chronisch interstitielle Vorgänge, durch herbeigeführte Zerrungen und Verschiebungen im Gewebe, Stauung an einzelnen Stellen, es entstehen Ectasien; es kann auch durch die narbig zu nennenden Veränderungen des Stroma zu mehrfachen Abschnürungen, Abknickungen am Drüsenschaft kommen. Es bilden sich neben mehrfachen Ectasien an einer Drüse auch wirklich cystische Räume. — Dieses histologische Bild der drüsigen Veränderungen ist oben schon hervorgehoben, hier sei aber auf die Entstehung desselben durch die interstitiellen Vorgänge hingewiesen: je mehr sich an den

Ectasien der Drüsen.

entzündlichen Processen die Drüsen betheiligen, desto grösser und mannigfaltiger kann die Einwirkung auf sie durch die chronisch interstitiellen Vorgänge, zumal bei Nachschüben oder bestehender chronischer Endometritis überhaupt sein. — Durch Veränderungen an einer Drüse durch Ectasien, durch Cysten werden wiederum die benachbarten Theile beeinträchtigt, fortgedrückt, so dass eine Schädigung, eine Veränderung immer neue hervorruft. — So sind die mannigfaltigen histologischen Bilder der chronischen Entzündung der Endometrien zu erklären im Gegensatz zu den stets mehr gleichmässigen der acuten Processe, seien sie glandulär oder interstitiell. — Das Vorhandensein mehrfacher Einschnürungen, sanduhrförmiger oder anders gestalteter Ectasien, selbst Cysten an drüsigen Gebilden der Mucosa spricht ebenso, wie die Züge von spindelförmigen Bindegewebselementen im Stroma diagnostisch für chronische Processe. —

Diagnose aus ausgekratzten Stücken.

Bis jetzt waren die Veränderungen der Uterusmucosa im Uterus, im Zusammenhang mit der Muskulatur — in situ — besprochen. Die Diagnose der einzelnen Veränderungen ist, wo man das Endometrium in der ganzen Dicke übersehen kann, bequemer zu stellen, als bei ausgekratzten (eradirten) Partikeln, wo die verschiedenen Theile der Schleimhaut, die oberflächlich gelegenen und die aus den tieferen Schichten stammenden, durcheinander gemengt sein können, wo die im Uterus sonst entfernt voneinander befindlichen Theile nebeneinander liegen. Behufs Stellung der mikroskopischen Diagnose darf nicht ein ausgekratztes Partikelchen, es müssen viele untersucht werden; es muss aus verschiedenen Schnitten vieler Partikel ein Bild, wie das Endometrium im Ganzen wohl aussieht, künstlich aufgebaut werden. — Es könnte z. B. bei histologischer Prüfung nur eines curettirten Stückchens eine Endometritis interstitialis angenommen werden, während eine Endometritis glandularis vorliegt, die die oben geschilderte Eigenthümlichkeit besitzt, dass die oberflächlichen Schichten mehr interstitiell verändert sind. Die Prüfung verschiedener Partikel und die Combination der verschiedenen Bilder aus vielen Schnitten würde den Irrthum, den die Untersuchung eines Stückchens herbeiführte, umgangen haben. Es könnte ferner die histologische Untersuchung z. B. nur eines excochleirten Bröckels gutartige Veränderung ergeben, während die Prüfung anderer die in diesen vorhandene bösartige Degeneration klar stellt. Unter Berücksichtigung dieses, schon in der „mikroskopischen Untersuchung“ (S. 27—30) besprochenen Gesichtspunktes wird die Diagnosenstellung bei den eradirten Stücken nicht unzuverlässiger, als bei dem Endometrium in situ sein. —

Trotz der jedesmaligen, nicht zu umgehenden Nothwendigkeit, behufs sicherer Diagnosenstellung von ausgekratzten Partikeln die mikroskopische histologische Untersuchung vorzunehmen, darf die makroskopische Betrachtung nicht vernachlässigt werden. Die makroskopische Betrachtung stellt von vornherein bei einer richtig ausgeführten, d. h. möglichst reichlichen Auskratzung, die Menge des Eradirten fest; aus ihr erhellt, ob es sich um gering-

fügige oder um hochgradige Wucherungsprocesse handelt; bei letzteren ist mit Sicherheit die Hyperplasie anzunehmen, da einfache Vergrösserung (Hypertrophie) nie zu erheblichen Verdickungen der Schleimhaut führt. — Die Consistenz, die weiche Beschaffenheit werden Anhaltspunkte für interstitielle, interstitiell exsudative Processe ergeben. — Selbst enorme Mengen von ausgekratztem Material — einige Angaben sprechen von „Hände voll" —, die durch die Grösse der Bröckel, wie durch die Reichlichkeit derselben den Verdacht des Bösartigen erwecken könnten, zeigen bei makroskopischer Betrachtung durch das feinschwammige, siebförmige Gefüge den gutartigen Process: die Löcher im schwammigen Gewebe, die Oeffnungen, die dem Material das Siebförmige geben, entsprechen den mehr oder weniger erweiterten, auch cystös entarteten Uterindrüsen. Selten findet sich bei derartiger Beschaffenheit ein Carcinom: es handelt sich um eine sogenannte fungöse Endometritis, die histologisch eine hyperplastische, glandulär ectatische Entzündungsform (siehe oben) darstellt. — Eine markige Beschaffenheit, eine grauröthliche Färbung, das Fehlen der fein siebförmigen Oeffnungen oder auch der feinen Uterindrüsenschläuche, das mehr homogene gleichmässige Gefüge spricht makroskopisch für maligne Degeneration. — Die Menge des Ausgekratzten, sei sie gering, sei sie reichlich, giebt niemals für sich schon einen sicheren Anhalt für die Entscheidung, ob wirklich malign oder ob nur benign. —

Anatomische Details.

Diesen Erörterungen über die histologischen Veränderungen der Endometritis, wie auch über das makroskopische Verhalten, diesen Erörterungen, die, um die einzelnen Formen besser schildern zu können, vielleicht etwas schematisch aufgeführt sind, müssen noch Darstellungen von besonderen Veränderungen des Stroma, wie auch an den Epithelialgebilden hinzugefügt werden, deren Kenntniss wichtig ist, um Irrthümern in der Diagnose zu entgehen. — Was die noch besonders zu berücksichtigenden Veränderungen des Stroma bei Endometritis interstitialis anlangt, so war angegeben, dass es sich bei der acuten Form um eine Vermehrung der kleinen Rundzellen handelt. Die kleine Rundzelle, die Stromazelle, war geschildert als mit einem rundlichen Kern versehen, der die Zellen völlig ausfüllt, kaum einen Zellenleib erkennen lässt, der Kern gut färbefähig. Für die subacuten oder chronisch entzündlichen Vorgänge waren in ähnlicher Weise die mehr spindelförmigen Elemente geschildert, die fast nur aus ihrem mehr länglichen oder länglich ovalen Kern und den Fortsätzen der Zellen zu bestehen scheinen. Beide Zellarten, die Rundzellen und die spindelförmigen, erleiden gelegentlich beachtenswerthe Abweichungen von dieser früher gegebenen, hier wiederholten Schilderung. Die Rundzellen erhalten z. B. in den dysmenorrhoischen Membranen und dann gewöhnlich mehr an den der Rissstelle nahen Theilen einen deutlichen Zellenleib, der Kern liegt meist central; hier ist das Protoplasma sehr wenig gekörnt, fast homogen, der Kern erscheint kleiner, scharf contourirt, rundlich, die Zelle liegt oft anscheinend frei in dem interstitiellen und exsudativ ver-

Veränderungen der Stromazellen bei entzündlichen Processen.

änderten Gewebe. Die Grösse der Elemente schwankt, etwas grössere neben etwas kleineren. — Aber auch spindelförmige Elemente zeigen sich in diesen dysmenorrhoischen Membranen neben den rundlichen Zellen vergrössert mit deutlichem, oft feinkörnigen Protoplasmaleib, in der Mitte den mehr ovalen Kern; auch diese Zellen liegen locker im Gewebe eingefügt, oft im Präparat, zumal am Rande des Schnittes, wie isolirt, deshalb gut zu betrachten. — Es giebt dysmenorrhoische Membranen, die ziemlich gleichmässig und auch in ziemlicher Ausdehnung diese an Decidua erinnernde Beschaffenheit aufweisen. —

Aber auch bei anderen Processen, z. B. bei glandulärer Endometritis (bei Myomen) kann das interstitielle Gewebe, besonders die Stromazellen sich erheblich verändern; es handelt sich hier meist um subacute Vorgänge. Die Stromazellen sind, wenn auch nicht regelmässig im ganzen Präparat, so doch in erheblicher Anzahl in ziemlich grosse, die Grösse der sonst bekannten Stromaelemente weit übersteigende Zellen umgewandelt; es ist ein deutlicher feinkörniger Protoplasmahof um den ebenfalls vergrösserten ovalen Kern vorhanden (Fig. 178). Diese Veränderung der Zellen selbst ist ziemlich gleichmässig; es giebt freilich geringe Grössenunterschiede unter ihnen, einige sind auch breiter, kürzer, andere schmaler, länger, aber das Bild des Gleichartigen wird dadurch nicht gestört. Im Ganzen ist bei dieser Stromazellenveränderung und bei Betrachtung des mikroskopischen Schnittes die weniger intensive Färbung, im Vergleich zu anderen interstitiellen Processen, bemerkenswerth; das Protoplasma färbt sich nicht intensiv, aber vor Allem fehlt dem vergrösserten ovalen Kern die energische Tinctionsfähigkeit. Die Zellen liegen ferner nicht so dicht zusammen wie bei der acut interstitiellen Endometritis, ein feinkörniges Exsudatmaterial ist zwischen sie ergossen, trennt sie, wenn auch nicht erheblich. Diese bei gutartigen Processen nicht selten beobachteten Zellenveränderungen geben Anlass — und haben es gethan — zu Verwechselungen mit decidualen Elementen und Sarkom. Die differential diagnostischen Merkmale siehe unten S. 351 und 352. —

Veränderungen der Epithelien bei entzündlichen Processen.

Was die noch besonders zu berücksichtigenden Veränderungen der Epithelialgebilde bei Endometritis glandularis anlangt, so war angegeben, dass es sich um eine Vermehrung der epithelialen Elemente handelt, dass die Vermehrung der Zellen zur Vergrösserung (Verlängerung und Erweiterung) der Drüsen führt, dass neben der einfachen Vergrösserung (Hypertrophie) noch eine Vermehrung der Drüsen (Hyperplasie) statthat. Es wurde stillschweigend angenommen, dass die Epithelien stets das bekannte Bild der Corpusepithelien zeigen, einen gut färbbaren, feinkörnigen Zellenleib, einen central gelegenen rundlich ovalen, intensiv färbefähigen Kern, dass die Anordnung der Elemente stets die normale Einschichtigkeit darbietet. — Mit der Wucherung und Vermehrung der Epithelien können dieselben auch an Höhe zunehmen, sie werden dann aber oft sehr schmal, dicht zusammengedrängt und erscheinen hin und wieder in einzelnen Präparaten nicht mehr einschichtig. Letzteres ist nur scheinbar, bei genauer Prüfung sieht man nur eine eigenthümliche durch die

Mengenzunahme bewirkte Gestaltveränderung, gegenseitige Anpassung; — neben einer Cylinderepithelzelle mit breiter Basis liegt eine mit sehr schmaler Basis — erstere ist im oberen Theil schmal, letztere daselbst breiter. Auch die Kerne liegen nicht nebeneinander; gleichsam ausweichend liegt der eine etwas über der Mitte, der andere etwas unter der Mitte der Zelle. — Es ist durch die sehr gesteigerte Epithelialvermehrung völlig die typische Einschichtigkeit des Epithels gewahrt, nur eine gegenseitige, etwas andere Gruppirung ist entstanden, um ausgleichend für die neuentstandenen, hinzukommenden Zellen und für deren Kerne Raum zu gewinnen. — Bei erheblicher glandulärer Zellenvermehrung nimmt auch die Färbefähigkeit des Protoplasmas, wie die des Kernes ab; in extremen Fällen kann beim ersten flüchtigen Ueberblick über das mikroskopische Präparat durch die geringe Färbung des Zellenleibes der Gedanke einer vorliegenden cervicalen Veränderung erweckt werden; erscheinen doch die Cervicalepithelien im Vergleich zum Corpusepithel glashell, ungefärbt, homogen. Die Stellung der Kerne bleibt aber typisch mehr oder weniger central, beim Cervixepithel basal. —

Die eben erwähnten Vorgänge, die sich bei der Endometritis, sei es bei der interstitiellen, sei es bei der glandulären, abspielen, geben Veranlassung zu Verwechselungen und zu directen Irrthümern; es kann die Deciduazelle mit der vergrösserten Stromazelle verwechselt werden; es kann die vergrösserte Stromazelle irrthümlicherweise für das Product sarkomatöser Entartung erklärt werden; dort handelt es sich um eine vorübergehende Verwechselung, hier besteht aber eine falsche Auffassung von principieller Bedeutung. Es bedarf hier noch einiger Worte zur Differentialdiagnose zwischen den hier zu Verwechselung und Irrthümern führenden histologischen Bildern. Zuerst seien differentialdiagnostisch die Stromaveränderungen und dann die der epithelialen Gebilde besprochen. —

Differentialdiagnostisch bei den Stromaveränderungen kommen in Betracht die Verwechselung der vergrösserten Stromazellen bei Endometritis interstitialis und interstitialis exsudativa mit Deciduazellen. In der Gravidität verwandelt sich, wie früher ausführlich besprochen, die Stromazelle in die Deciduazelle: die Stromazelle erhält einen feinkörnigen Protoplasmahof um den ebenfalls vergrösserten Kern. Einen ähnlichen Vorgang sahen wir auch ausserhalb der Schwangerschaft bei endometritischen, subacuten Processen; die Stromazelle erhält unter Vergrösserung einen Zellenleib, der in sich den ebenfalls etwas vergrösserten Kern enthält. Der einzelnen Zelle ist es kaum anzusehen, ob sie der ersten, ob der zweiten Veränderung ihre Entstehung verdankt. Bei der Decidua sieht man an der Schleimhaut (respective an grösseren ausgekratzten Partikeln) überall fast durch die ganze Dicke die gleiche Umwandlung: die Stromazellenveränderung bei Endometritis betrifft meist nur mehr oder weniger grosse Theile der Schleimhaut, gewöhnlich die oberflächlichen Partien; man hat an der nicht völlig gleichmässig durch-

Differentialdiagnose der bei entzündlichen Processen vergrösserten Stromazellen gegen Decidua.

gehenden Vergrösserung der Zellen einen genügenden Anhaltspunkt; also die bei Decidua in toto veränderte Schleimhaut, wie die überall fast gleich grossen, gleich aussehenden Zellen geben sicheren Anhalt zur Unterscheidung; Fig. 178 lässt die Ungleichmässigkeit der Zellen bei Endometritis, Fig. 48 die überall gleiche Grösse der decidualen Elemente trotz der im Präparat befindlichen Rundzelleninfiltration wahrnehmen. Neben dem Unterschied, der durch die gleichmässige, zellige Vergrösserung in der gesammten Schleimhaut der Decidua im Gegensatz zu der ungleichmässigen Vergrösserung an einzelnen Partien der Mucosa bei Endometritis gekennzeichnet wird, ist das Verhalten der Intercellularsubstanz auch charakteristisch; in der Decidua ist dieselbe gleichmässig homogen, wenig faserig, die Zellen liegen wie umgossen von der Intercellularsubstanz, während dieselbe bei Endometritis feinkörnig, faserig ist; die Zellen der Endometritis lassen sich leichter aus ihrer Intercellularsubstanz isoliren, als die decidualen Elemente. Diese Beschaffenheit der Intercellularsubstanz ist äusserst wichtig für die Diagnose in den Fällen von Decidua menstrualis (Dysmenorrhoea membranacea), in denen die Zellen sich in der Gesammtdicke der Mucosa vergrössert haben und von den decidualen kaum unterscheidbar sind; — hier liegen die vergrösserten Elemente locker im fein exsudativen, fein faserigen Zwischengewebe, am Rande des Schnittes schon isolirt, dort besteht ein inniger Zusammenhang mit der Intercellularsubstanz. —

Gegen Sarkom.

Verwechselungen mit den eben besprochenen, vergrösserten Stromazellen haben zu der irrigen Anschauung (Abel-Landau) geführt, dass die Zellenveränderung Sarkom bedeute. Wie hervorgehoben, kommen die Vergrösserungen der Stromazellen unter bestimmtem Reiz, z. B. bei glandulärer Endometritis, nicht selten vor, es lassen sich keine progressiven Processe in diesem veränderten Interstitialgewebe beobachten. Es bleibt in diesem entzündlich gereizten Gewebe stets der Typus des Stroma gewahrt, die Unregelmässigkeit bei Sarkom — die ungleichmässige und ungleichartige, atypische Wucherung der Zellen und Zellkerne findet nicht statt: die etwas vergrösserten Elemente des Stroma bei glandulärer Endometritis gehen über ihre bestimmte Grösse des Leibes, wie des Kerns nicht hinaus. —

Gegen Carcinom.

Differentialdiagnostisch wichtig für Carcinom und Endometritis glandularis und stets maassgebend bleibt, dass bei Carcinom eine Mehrschichtung des Epithels unter fortschreitender Wucherung in das umliegende Gewebe statthat. Bei Endometritis glandularis kann leicht bei starker Epithelvermehrung und erheblicher Ausbildung von leistenförmigen Vorsprüngen in das Lumen der Drüsen und dem Dichtnebeneinanderstehen derselben der Anschein einer Mehrschichtung zumal bei zu dicken Schnitten entstehen. Zur Sicherstellung in zweifelhaften Fällen sind hier die Präparate so dünn anzufertigen, dass sie die Einschichtigkeit oder Mehrschichtigkeit unzweifelhaft ergeben. — Täuschungen über Mehrschichtung durch Schiefschnitte (Halbflachschnitt), durch die leistenförmigen epitheltragenden Vorsprünge werden

durch einige Uebung, wie auch durch Controle vieler Schnitte ausgeschaltet werden.

Die zu erlangende und für die Diagnostik nothwendige Uebung ist keine unüberwindliche Grenze; Mühe und Arbeit erfordert jede Disciplin; der Anfänger steht eben im Anfang seines Wissens, das durch Fleiss leicht vermehrt wird. — Bei dem Carcinom wird als charakteristisch hervorgehoben, dass es local entsteht, die Grenzen des Primärheerdes unbeirrt überschreitet, dass es Heterotopie besitzt. Eine Heterotopie, ein Vorkommen an unrechter Stelle, findet auch bei einfacher glandulärer hyperplastischer Endometritis statt; die Drüsengänge können weit in die Muskulatur dringen, Drüsenschläuche können tief ein submucöses Myom durchsetzen, ohne malign zu werden oder zu sein. Ein Auftreten also von einfachen Drüsenschläuchen in die Muskulatur beweist an sich keine Malignität dadurch, dass die Grenze der Schleimhaut von den epithelialen Gebilden überschritten ist; eine gewisse Heterotopie findet bei Endometritis glandularis statt, ohne bösartigen Charakter zu haben, ohne dass dadurch irgendwie grössere Disposition zu bösartiger Degeneration angenommen werden kann. —

Gegen Adenoma malignum: invertirende Form.

Differentialdiagnostische Schwierigkeiten zwischen Endometritis glandularis und der invertirenden Form des Adenoma malignum bestehen nicht; das Bild der unregelmässig durcheinander laufenden Epithelstränge ist von den Drüsen der Endometritis glandularis, mögen dieselben selbst erhebliche Epithelvermehrung tragen, leicht zu trennen; es genügt ein Blick auf Figur 140 oder auch 141 im Vergleich zu Figur 179, 180, 181 und 182. — Beim Adenoma malignum invertens sind keine Drüsen mehr vorhanden; irrthümlicherweise verbindet der Anfänger oft mit dem Cylinderepithel schon den Begriff der Drüse — hier ist kein Lumen einer Drüse, hier sind Epithelstränge, dort sind gut erhaltene, wenn auch veränderte Drüsen (s. oben bei Adenoma malignum). — Viel schwieriger kann sich die Differentialdiagnose zwischen Endometritis glandularis und dem Adenoma malignum evertens gestalten. Die Vorgänge, die bei der Vermehrung der Drüsen bei Endometritis glandularis statthaben, sind dieselben wie im Beginn des Adenoma malignum evertens. Es werden stets bei Adenoma malignum evertens incipiens Schwierigkeiten der Entscheidung über beginnende maligne oder über vorliegende benigne Veränderung vorhanden sein, die durch keine Erklärung beseitigt werden können: es liegt die Schwierigkeit an dem noch nicht fertigen, erst beginnenden Process, an dem keine näheren Anhaltspunkte bietenden Uebergängen. — In weiter vorgeschrittenen Stadien der bösartigen Degeneration ist das Entscheidende, dass die Individualität der Drüse an den Präparaten verschwindet. Wenn auch (vergl. Figg. 148 u. 149 bei malignem Adenoma evertens) die Entwickelung des malignen evertirenden Adenoma an einer Einzeldrüse gezeigt wurde, wenn auch nach erlangter Kenntniss dieses Entwickelungsganges immer die bösartige Degeneration auf die einzelnen Drüsen zurückgeführt werden kann, so hört

evertirende Form.

trotzdem in der weiter vorgeschrittenen Wucherung die Einzeldrüse auf: überall ist das Gewebe der Schleimhaut, wie die Muscularis von meist wenig erweiterten Drüsengebilden zerstört. — Bei Endometritis glandularis bleibt das Individuum erhalten; wenn auch gelegentlich in der Tiefe der Mucosa die Drüsenabschnitte dicht aneinander liegen, Drüsenraum fast direct an Drüsenraum grenzt, so zeigt der Vergleich nur einiger Schnittpräparate den Verlauf, die Richtung, die Art der Veränderung der einzelnen Drüse, kurz das Individuum der Drüse. Die Figuren 175 und 179, 181 und 182 zeigen dieses Verhalten klar im Vergleich zu Figur 140; an dieser letzten Figur ist das Auswachsen, das Evertiren der Drüsengänge, deutlich ausgeprägt. Zuzugestehen ist, dass gerade die Differentialdiagnose zwischen Adenoma malignum evertens und Endometritis glandularis hyperplastica Schwierigkeiten bereiten kann, wie sich ja in jeder Disciplin die Diagnostik einzelner Erkrankungen einmal schwieriger gestalten kann. Aeusserst angenehm unterstützend und die Schwierigkeiten erheblich vermindernd ist die Neigung der evertirenden Form des malignen Adenoms zu Umbildung in die Adenocarcinome durch Mehrschichtung, bis zur soliden Krebszapfenbildung: hierbei verschwinden die gewöhnlich scharfen Contouren der drüsigen Gebilde; schon bei schwacher Vergrösserung sind die etwas verwaschenen, in ihrer Begrenzungslinie verwischt erscheinenden, weniger intensiv gefärbten Stellen auffallend, die schon die Umwandlung des einschichtigen cylindrischen Epithels in polymorphes, mehrschichtiges vermuthen und auch erkennen lassen.

Endometritis cervicalis.

An die ausführliche Betrachtung der Endometritis corporis fügt sich die der **Endometritis cervicalis** an.

Die entzündlichen Affectionen der Cervicalschleimhaut unterscheiden sich nicht unerheblich von denen der Körperschleimhaut, wie auch von den entzündlichen Portioveränderungen. — Die entzündlichen Affectionen der Körperschleimhaut stellen sich wesentlich als productive Processe, als Processe mit zelliger Vermehrung dar: makro- und mikroskopisch wurden dadurch die verschiedenartigsten Bilder erzeugt; ähnlich, wenn auch nicht so erheblich im Vergleich zu den corporalen Wucherungsvorgängen, zeigten die verschiedenen Erosionsbilder an der Portio vaginalis stark hyperplastische Vorgänge: es können bei Erosionen tief gehende, glanduläre Zerstörungen des Portiogewebes auftreten, ohne dass bösartige Degenerationen angenommen werden dürfen. — Die Cervicalschleimhaut liefert bei entzündlichen Veränderungen im Vergleich mit dem Corpus und der Portio spärlichere formative Producte: interessant ist, dass der Cervix auch auf diesem Gebiet eine von den anderen Abschnitten des Uterus abweichende Stellung einnimmt. — Der Cervix reagirt gegen entzündungserregende Reize wesentlich secretorisch, schleimproducirend. Als Folgen dieser Secretionsanomalien sind die häufig vorkommenden cystischen Erweiterungen der cervicalen Drüsen (Cysten, Follikel, Naboths Eier) anzusehen. Ein Theil der sogenannten Follicularpolypen verdankt diesen Erweiterungen ihre Entstehung, indem dieselben sich unter Vergrösserung über die Oberfläche erheben, gestielt werden. Schleimansammlungen im Cervix

Cystenbildung. (Ovula Nabothi.)

bei engem Orificium externum und dadurch nicht genügenden Abfluss führen zur Erweiterung des Cervicalkanals über dem Muttermund; die Schleimhaut wird durch den Druck des Schleimpfropfes dünn, fast atrophisch.

Neben diesen Secretionsanomalien kommen bei entzündlichen Erscheinungen auch kleinzellige Infiltrationen der Schleimhaut vor: meist sind die mehr oberflächlichen Theile der Mucosa Sitz dieser zelligen Zunahme; eine so gleichmässige zellige Infiltration durch die Gesammtdicke der Mucosa wie bei Endometritis corporis interstitialis kommt am Cervix selten vor. — Höchst interessant sind entsprechend der nicht tief eindringenden Infiltration die kleinzelligen Infiltrationen um die Drüsen: die Entzündungserreger afficiren einen Theil des oberflächlichen Gewebes der Schleimhaut, dringen von oben her in die Drüsen ein und erzeugen nun in dem die Drüsen nächstumgebenden Gewebe eine periglanduläre Cervicitis interstitialis; das entferntere Gewebe ist nicht oder nur wenig afficirt. Kleinzellige Infiltration.

Am Cervix sind wie am Corpus, den Bestandtheilen des Cervix entsprechend, interstitielle und glanduläre Vorgänge zu unterscheiden; die interstitiellen treten, wie eben erwähnt, meist nur in einem Theil und zwar in dem oberen, dem Kanal zugewandten, auf. Durch diese Infiltration oder auch durch Nachschübe derartiger Processe nach zeitweiliger Rückbildung der vorangegangenen werden die Ausführungsgänge der Cervicaldrüsen verschoben, verengt, abgeschnürt. Die Endometritis cervicalis interstitialis führt demnach, bei zunehmender Schleimabsonderung an der Oberfläche und auch in den Drüsen, durch die Behinderung des Abflusses in Folge der Abschnürungen zu Erweiterungen, zu Cysten im glandulären Theil. — Es können also einmal durch Secretionsanomalien für sich, wie in zweiter Linie auch durch entzündliche Vorgänge und dadurch herbeigeführte Behinderung des Abflusses des vermehrten Secrets, die cystischen, ectatischen Bildungen des Cervix geschaffen werden. — Interstitielle Vorgänge.

Bei entzündlichen glandulären Processen findet man eine Vermehrung der Drüsen: die Drüsenschläuche können am Schaft der Drüse Auswüchse drüsiger Art erhalten, es können von der Oberfläche her drüsige Einsenkungen des Oberflächenepithels statthaben; beide Vorgänge sind, wie schon erwähnt, im Vergleich zu den glandulären, leicht erkennbaren Vermehrungen (Hyperplasie) in der Corpusmucosa und zu den Erosionen der Portio gering; die Neubildung der Drüsen von der Oberfläche her ist bei Polypen oft deutlich nachweisbar. — Aber wie an der Portio durch Wucherung des Gewebes und des Epithels papilläre Excrescenzen aus der Oberfläche emporwachsen (papilläre Erosion), so kann am Cervix, namentlich an dem unteren, dem Orificium externum nahen Theil eine Endometritis cervicalis papillaris entstehen. — Wie an der Cervicalschleimhaut, so beobachtet man auch an den Polypen derselben diese Vorgänge: der Polyp kann eine papilläre Oberfläche erhalten, kann ferner durch Einsenkungen des Epithels in das Gewebe erheblich glandulär werden. — Das Bild der papillären Oberflächenerhebungen (papilläre Erosion) mit den Glanduläre Vorgänge.

mannichfaltigen Modificationen kommt, wie oben erwähnt, an der Corpusmucosa nicht vor. —

Auch an der Cervixschleimhaut sieht man bei glandulärer Affection die Drüsenwucherung über die Grenzen der Schleimhaut hinaus, ins Gewebe des Cervix hineingehen; diese Wucherung ist jedoch im Vergleich zu ähnlichen Processen an der Corpusschleimhaut, wie an der Portio bei Erosionen, geringfügig.

Ulcus simplex haemorrhagicum.

Wie an der Portio so kommen auch am Cervix, wenn auch seltener, in seinem unteren Dritttheil, Geschwüre vor, die scharf umgrenzt sich nur wenig und langsam vergrössern, etwas unter der Schleimhautoberfläche liegen und zu erheblichen Blutungen Anlass geben. Man sieht in ihnen sehr starke kleinzellige Infiltration, die oft nicht tief eindringt, enorm erweiterte Capillaren zeigt, die an der Oberfläche auszumünden scheinen. — Das Epithel fehlt an der Oberfläche, in dem geschwürigen Grund sind noch Drüsen hier und da als Reste der ursprünglichen Bestandtheile der Schleimhaut anzutreffen; bei den Ulcera an der Portio können im geschwürigen Grunde ebenfalls Drüsen vorkommen, wenn vorher an der Stelle eine Erosion bestanden hatte (vergl. Fig. 131 und S. 252). Die passendste Bezeichnung ist Ulcus simplex haemorrhagicum: der Ausdruck erosives Geschwür, den einige Autoren für ähnliche Vorgänge eingeführt haben, ist insofern nicht richtig, als das Ulcus nichts, namentlich nicht histologisch, mit einer Erosion, mit einer Affection, die cylindrisches Epithel trägt, gemein hat; — es kann, wie hervorgehoben, zufällig ein derartiges Ulcus an der Portio, die vorher eine Erosion trug, entstehen. —

Differentialdiagnose von Ulcus simplex gegen Carcinom;

Differentialdiagnostisch entscheidet zwischen einem Ulcus simplex haemorrhagicum, welches klinisch häufig eine krebsige Affection vortäuscht, und einem wirklichen Carcinom die mikroskopische Untersuchung. Das oben mehrfach angegebene histologische Bild des Krebses hebt sich scharf ab von dem der kleinzelligen bindegewebigen Entzündung des Ulcus. — Schwierigkeiten können auftreten bei Entscheidung, ob Endometritis cervicalis glandularis und beginnendes Adenoma malignum vorliegt, zumal letzteres am Cervix meist nur evertirende Formen zeigt. Auffallend und Verdacht erregend wird an excidirten Stücken des Cervix stets sein, wenn erhebliche drüsige Wucherungen ins Gewebe eindringen: einfach hyperplastische Drüsenwucherungen werden ihre Individualität immer erkennen lassen, d. h. man wird stets die Wucherungen einer Drüse übersehen können, während beim Adenoma malignum das Cervicalgewebe völlig von Drüsengebilden durchsetzt ist, die immer wieder von Neuem auswachsend, sich immer weiter ausstülpend (evertirend) bis an das Peritoneum vordringen. Figur 135 giebt ein charakteristisches Bild des cervicalen malignen Adenoms. — Ueber die stets nothwendige makro- und mikroskopische Untersuchung der Polypen, über die Differentialdiagnose zwischen Sarkom ist oben (S. 263 ff.) das Nothwendige, hier ebenfalls Gültige gesagt worden. — Es ist hinzuzufügen, dass besonders beim Cervix oft ohne Weiteres nur einfach catarrhalische Affectionen trotz der

von Endometritis glandularis gegen Adenoma malignum;

histologischen Betrachtung zu den entzündlichen gerechnet und als solche beschrieben sind. — Es gehört zur Aufgabe der mikroskopischen Diagnostik, streng zu scheiden und entsprechend zu benennen. —

Schwierigkeiten der Differentialdiagnose zwischen einfach entzündlichen und kleinzelligen, tuberkulösen Infiltrationen der Schleimhäute des Corpus und des Cervix hängen wesentlich von der Schwierigkeit des Nachweises der Tuberkelbacillen ab. Das kleinzellig infiltrirte, einfach entzündliche Gewebe der Corpusmucosa, wie das des Cervix unterscheidet sich histologisch oft wenig vom Gewebe des tuberkulösen Processes. Circumscripte entzündliche Heerde in der Schleimhaut, gelegentlich der Nachweis von Riesenzellen in dem entzündlich infiltrirten Gewebe erwecken freilich schon ohne nachgewiesene Tuberkelbacillen den Verdacht eines tuberkulösen Processes, fordern direct neben der histologischen zur bacteriologischen Untersuchung auf. — von Ulcus simplex gegen tuberkulöse Infiltration.

Diagnose der Missbildungen der inneren Genitalien.

Von den Missbildungen an den weiblichen Genitalien kommen beim erwachsenen Weibe in erster Linie diejenigen des Uterus und der Vagina in Betracht, während die Entwickelungsstörungen an den Eierstöcken und Tuben einestheils zu wenig studirt sind, anderentheils so wenig sichere klinische Befunde liefern, dass sie nicht mit Bestimmtheit erkannt werden können. Auch die Missbildungen an den äusseren Genitalien will ich an dieser Stelle nicht berücksichtigen, weil die schweren Formen beim erwachsenen Weibe kaum je beobachtet werden und die leichteren so einfach durch die Inspection zu beurtheilen sind, dass sie eine eingehende diagnostische Besprechung nicht nothwendig machen. Die Missbildung des Uterus aber in Verbindung mit denjenigen der Vagina haben ein grosses praktisches Interesse.

Die Diagnose dieser Missbildungen setzt ein richtiges Verständniss von der Entwickelung der weiblichen Genitalien voraus; so weit dieselbe für die Diagnose der vorliegenden Veränderungen in Betracht kommt, will ich sie deshalb vorausschicken. Entwickelung der weiblichen Genitalien.

Die inneren Genitalien entwickeln sich aus der Keimdrüse und den beiden Müllerschen Gängen, während der Wolffsche Gang bis auf unbedeutende Rudimente verschwindet. Die Keimdrüsen entwickeln sich an der Innenseite der beiden Wolffschen Körper, welche zu beiden Seiten der fötalen Wirbelsäule liegen, während die Wolffschen Gänge seitlich von derselben nach unten verlaufen. Die Müllerschen Gänge werden am proximalen Theil des Wolffschen Körpers angelegt und wachsen von hier an der ventralen Wand des Wolffschen Ganges abwärts, indem sie im oberen Theil nach

aussen, im distalen Theil nach innen von ihm liegen; dabei nähern sie sich allmählich, bis sie mit ihrem untersten Theil dicht aneinander liegen. Sie haben also demnach einen nach unten convergirenden Verlauf, welcher dadurch noch viel ausgeprägter wird, dass das obere Ende bei dem Descensus ovarii mit dem Eierstock zusammen nach abwärts geht; das untere Ende des Müllerschen Ganges mündet in den Sinus urogenitalis. Ungefähr in der Mitte ihres Verlaufs tritt zuerst eine Verschmelzung der Müllerschen Gänge ein, welche allmählich von oben nach unten fortschreitet, während die oberen Enden paarig bleiben. Allmählich verschwindet an den verschmolzenen Theilen die Zwischenwand und so bildet sich aus beiden ein gemeinsamer Kanal. Aus den Müllerschen Gängen bilden sich Tube, Uterus und Vagina. Die oberen paarigen Abschnitte werden zu den Tuben, während die mittleren und distalen Abschnitte zu einem unpaaren Uterus und Scheide verschmelzen; die Grenze zwischen dem paarigen und unpaaren Theil bildet der Ansatzpunkt des Lig. rotundum. Aus den fötalen Keimdrüsen bilden sich die Eierstöcke, während aus dem proximalen Abschnitt des Wolffschen Ganges das rudimentäre Epoophoron (Parovarium) wird und die distalen Theile als sogenannte Gartnersche Gänge bis in die Gegend des Cervix nachgewiesen worden sind.

Die äusseren Genitalien entwickeln sich aus dem median gelegenen Geschlechtshöcker und aus den beiden seitlich gelegenen Genitalfalten, zwischen welchen die Genitalfurche verläuft; zwischen den Genitalfalten liegt die Kloakenmündung, welche sich durch die Entwickelung des Dammes in den Sinus urogenitalis und Anus scheidet. Aus dem Genitalhöcker wird die Clitoris, aus den beiden seitlichen Genitalfalten die grossen Labien, aus der Genitalrinne die Rima pudendi, deren Seitenränder die kleinen Labien bilden. Der Damm bildet sich durch medianes Zusammenwachsen der beiden Genitalfalten, während das Septum rectovaginale als ein medianer Sporn von oben her gegen den Damm herunterwächst.

Die Grenze zwischen der Entwickelungssphäre des Müllerschen Ganges und der Betheiligung der äusseren Haut liegt im Hymen, welcher sich aus dem untersten, blinden Ende des Müllerschen Ganges bildet und die Grenze zwischen ihm und dem Sinus urogenitalis darstellt.

Eintheilung.

Eintheilung. Gegenüber der systematischen Eintheilung, wie sie vor allem Kussmaul von den Missbildungen des Uterus und der Vagina giebt, halte ich es vom diagnostischen Standpunkte aus für richtiger, nur zwei Gruppen zu formiren, welche in sich und gegeneinander abgeschlossen sind. Die erste Gruppe umfasst alle Fälle von ungenügender Entwickelung dieser Organe, während die andere die Doppelbildungen in sich begreift. Der Grund für die einheitliche Zusammenfassung der ersten Gruppe liegt darin, dass es sich hier um Frauen handelt, welche unter den Functionsstörungen dieser ungenügenden Ausbildung (Amenorrhoe, Sterilität, Molimina menstrualia, Impotentia coeundi) leiden und deswegen den Arzt befragen; von diesen Störungen ausgehend

handelt es sich um den Nachweis einer Entwickelungsstörung als Ursache derselben und um die Erkennung der Art derselben. Die zweite Gruppe, die Doppelmissbildungen, stellt ausnahmslos nur zufällige Befunde bei sonst gesunden Frauen dar, und nur in denjenigen Fällen, wo sich Atresien mit ihnen verbinden, entwickeln sich bestimmte Beschwerden.

I. Diagnose der Hemmungsbildungen des Uterus und der Vagina.

Diese Gruppe umfasst alle Fälle von gänzlichem Mangel, von rudimentärer Anlage und sogenannter Hypoplasie des Uterus in Verbindung mit Mangel oder ungenügender Ausbildung der Vagina; die Ovarien und Tuben sind in der Mehrzahl der Fälle vollständig entwickelt, und die äusseren Genitalien zeigen meistens eine normale Ausbildung. Es handelt sich hier also um eine ungenügende Entwickelung der in richtiger Weise verschmolzenen Müllerschen Gänge, während andererseits die Umbildung der Keimdrüsen und die Entwickelung der äusseren Genitalien keine Störungen erlitten haben. Die ärztliche Aufgabe liegt bei diesen Missbildungen, wie oben gesagt, meistens darin, die Ursache einer absoluten Amenorrhoe, seltener die einer Sterilität oder einer Impotentia coeundi herauszufinden.

Die Untersuchung beginnt mit einer Inspection der Vulva. Man be- Vulva.
achte zunächst die Behaarung und den Entwickelungszustand der grossen und kleinen Labien sowie der Clitoris. In den meisten Fällen, selbst bei den schwersten Entwickelungsfehlern des Uterus und der Vagina, finden wir die äusseren Genitalien vollständig normal, weil sie mit der Entwickelung des Müllerschen Ganges nichts zu thun haben. Man beachte ferner die Form der grossen Labien und taste danach, ob sich in denselben nicht hodenähnliche Körper finden, weil sich unter den Frauen mit obigen Beschwerden gelegentlich männliche Hermaphroditen verbergen. Man achte weiter auf den Zustand der Urethra, welche sich allerdings an der Missbildung nicht betheiligt, aber durch Cohabitationsversuche bei mangelnder Scheide oft derartig erweitert ist, dass der Finger ohne Mühe in die Blase eindringt.

Die Untersuchung auf den Entwickelungszustand der Vagina hängt von Vagina.
der Beschaffenheit des Introitus ab. Bei schweren Missbildungen findet man einen vollständigen Verschluss desselben; ob es sich dabei um eine Atresia hymenaica bei normaler Vagina oder um ein vollständiges Fehlen der letzteren handelt, kann man nur durch die Rectaluntersuchung entscheiden. In letzterem Falle fühlt man kein Vaginalrohr, sondern nur einzelne dünne, fibröse Stränge, zuweilen selbst diese nicht; man erleichtert sich das Auffinden des Vaginalrudiments dadurch, dass man einen Katheter in die Blase einführt und auf diesem tastet. Handelt es sich nur um einen Hymenalverschluss bei sonst vollständig entwickelten Genitalien, so haben wir fast ausnahmslos einen Haematokolpos; derselbe ist bei der Inspection an einer starken Vorwölbung des

verschlossenen Hymens und an dem bläulichen Durchscheinen des Menstrualblutes, vom Mastdarm aber oder bimanuell als ein mehr oder weniger praller, rundlicher, das ganze Becken bis zum Introitus ausfüllender Tumor zu erkennen, auf welchem oben der ebenfalls dilatirte Uterus, oft auch beiderseitiger Haematosalpinx zu fühlen ist. In seltenen Fällen findet man hinter der Atresia hymenaica eine nicht durch Blut ausgedehnte Scheide, welche an den aufeinander liegenden verschieblichen Wandungen zu erkennen ist. Häufig findet man einen offenstehenden Introitus, aber statt der Scheide nur einen kurzen Blindsack. Derselbe ist nur sehr kurz bei virginellen Personen, weil er dem kurzen Sinus urogenitalis entspricht; haben aber Cohabitationen stattgefunden, so kann er beträchtlich verlängert und erweitert werden und dadurch eine fast normale Scheide vortäuschen. Ueber den Zustand der Scheide oberhalb des Blindsackes kann man sich wieder nur durch Untersuchung vom Mastdarm aus auf einem Katheter überzeugen; eine genaue Untersuchung ist vor allem dann nöthig, wenn eine operative Eröffnung der Scheide stattfinden soll. Wenn die Vagina in ihrer normalen Länge vorhanden ist, muss man die Portio vaginalis untersuchen.

Uterus. Den wichtigsten Theil der Diagnose bildet die Untersuchung des Uterus. Eine genaue Palpation ist nur in Narkose möglich, indem man zwei Finger in den Mastdarm einführt und die äussere Hand auf die Bauchdecken legt; man erleichtert sich das Auffinden kleiner Rudimente wieder bedeutend durch Palpation auf einem in die Blase eingeführten Katheter. Da die Rudimente an der hinteren Blasenwand liegen, so palpire man zunächst in der Mittellinie, von der Symphyse anfangend gegen das Promontorium zu; findet man hier nichts, so suche man weiter lateralwärts und palpire, da hier die Rudimente quer durch das Becken zu verlaufen pflegen, indem man mit den fest aufeinander liegenden Fingern von vorn nach hinten geht, wie beim Untersuchen der Tuben. Weiter suche man sich ein Urtheil über die lateralwärts liegenden Eierstöcke zu verschaffen und womöglich das Lig. rotundum zu tasten.

Wenn man bei genauester Untersuchung gar kein Rudiment vom Uterus, weder ein sagittal noch horizontal verlaufendes, noch selbst fibröse Stränge an Stelle desselben findet, so muss man sich trotzdem hüten, einen vollständigen Defectus uteri zu diagnosticiren, weil anatomisch noch vorhandene Rudimente dem klinischen Nachweis entgehen können oder weil man rudimentäre Uterushörner für Tuben angesprochen haben kann oder weil es sich beim vollständigen Fehlen des Uterus um männliche Hermaphroditen handeln kann. Ein wirklicher Defectus uteri ist bei einer Erwachsenen eine äusserste Rarität. Wenn man aber in der Gegend des Uterus deutlich ein Rudiment findet, so kann sich dasselbe in verschiedenen Formen zeigen: in einzelnen Fällen palpirt man in der Mitte an Stelle des Uterus einen kleinen, rundlichen, festen Körper oder nur eine leichte Verdickung des Zellgewebes, welche nach unten an den Blindsack der Vagina heranreicht oder mit den einer rudimentären Vagina entsprechenden fibrösen

Strängen in Verbindung tritt. An diesen median gelegenen Uterus schliessen sich die seitwärts gegen das Becken verlaufenden Rudimente an; sie stellen meistens dünne, rundliche oder platte, am häufigsten solide Stränge dar, welche sich wie Tuben anfühlen und nur im lateralen Theil auf einer oder beiden Seiten eine Anschwellung zeigen, welche einer dichteren Anhäufung von Muskulatur, zuweilen mit Höhlenbildung entspricht. Diese lateralen Anschwellungen stellen immer das seitliche Ende des Uterusrudiments dar und bilden eine willkommene Abgrenzung gegen die Tuben (Fig. 184), sie werden sehr häufig für Eierstöcke gehalten, eine Verwechselung, vor der man sich am besten durch den Nachweis des Eierstocks daneben schützen kann. Ob in dem Uterusrudiment eine Höhle sich findet, kann man nur daraus beurtheilen, dass sich

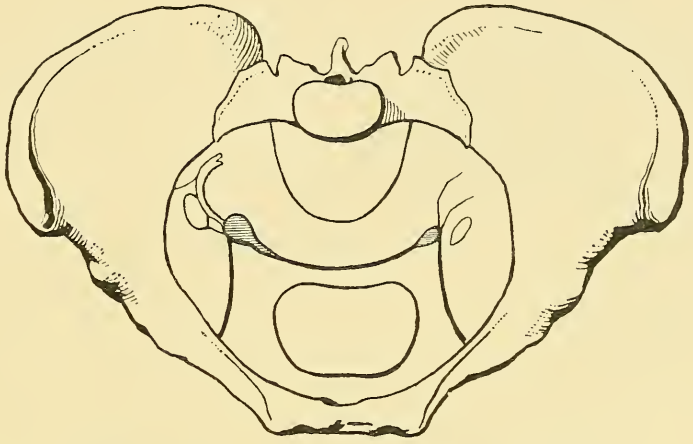

Fig. 184. Uterus rudimentaris bipartitus (Inspectionsbefund bei der Laparotomie). $^1/_3$.

Nur ein quer verlaufendes Rudiment mit seitlichen angeschwollenen Hörnern; rechte Adnexe normal; links ein kleines Ovarium und zwei kleine der Tube entsprechende Stränge.

bei functionsfähiger Schleimhaut eine Haematometra bildet. Ein anatomisch sicheres, klinisch aber wegen der schweren Palpation meistens nicht verwendbares Zeichen für die Grenze zwischen Uterus und Tube ist das Lig. rotundum. Nach der Feststellung des Uterus palpire man die Eierstöcke. Bei der am häufigsten zur Beobachtung kommenden Form von Uterusrudiment, beim Uterus rudimentaris bipartitus, findet man sie stets; in vielen Fällen normal auf einer oder beiden Seiten, in anderen Fällen verkümmert, je nachdem die Entwickelungshemmung den Müllerschen Gang allein oder die Keimdrüse mitbetroffen hat. Ein Urtheil über ihren Entwickelungszustand kann man sich nur aus ihrer Grösse und Functionsfähigkeit bilden und die letztere wieder aus den regelmässig oder unregelmässig auftretenden Molimina menstrualia schliessen. Der Zustand der Tuben entzieht sich meistens der klinischen Beurtheilung.

Schliesslich kann man aber auch per vaginam oder bimanuell per rectum einen in seiner Gestalt und Form deutlich erkennbaren Uterus finden, welcher aber in allen Dimensionen zu klein ist; dieser ungenügende Entwickelungszustand des Uterus lässt sich wieder in zwei Formen trennen, welche sich auch durch die Palpation erkennen lassen. Die eine zeichnet sich durch Ueberwiegen des Cervix in Länge und Dicke gegenüber dem Corpus aus, welches selbst ein Viertel bis ein Drittel der Gesammtlänge des Organs ausmacht und sehr dünne, oft nur häutige Wandungen aufweist (Uterus foetalis). Die andere Form zeigt einen Uterus von der Gesammtlänge von ca. 4 — 5 cm, welcher in seiner Form den normalen Uterus wiedergiebt und kein Ueberwiegen des Cervix zeigt (Hypoplasia uteri). In diesen Fällen giebt auch das Verhalten der Portio vaginalis einen Aufschluss über den Zustand des Uterus. Beim Uterus foetalis fehlt sie meistens vollständig, und an Stelle des Muttermundes findet sich nur eine kleine Oeffnung im Scheidengewölbe. Bei der Hypoplasie ist die Portio vaginalis angedeutet, wenn auch klein, und auf ihrer Spitze der quer gespaltene Muttermund. Mit der Sonde überzeugt man sich dann, ob der Uterus eine Höhle hat, und bemisst aus der Länge derselben den Grad der Entwickelungsstörung; dann bestimmt man die Grösse und Lage der Eierstöcke.

Differentialdiagnose.

Differentialdiagnose. Verwechselungen des Defectus uteri oder Uterus rudimentaris kommen am häufigsten mit Pseudohermaphroditismus masculinus externus vor, d. h. mit männlichen Individuen, welche weibliche äussere Genitalien haben. Die Literatur kennt eine Reihe von solchen missgebildeten Männern, welche als Frauen Ehen eingegangen sind, weil ihr Geschlecht bei der Geburt nach den äusseren Genitalien als weiblich gedeutet wurde. Für die Differentialdiagnose entscheidet am wenigsten das Aussehen der Vulva; dieselbe kann beim männlichen Hermaphroditen vollständig weiblich sein: Clitoris, grosse und kleine Labien, selbst Introitus vaginae können in normaler Ausbildung vorhanden sein; seltener findet man schon bei ihnen eine vollständig ausgebildete Vagina, wenn man sich nicht durch die Fälle täuschen lässt, wo der Sinus urogenitalis durch Cohabitationsversuche verlängert und erweitert ist. Der Befund an den Geschlechtsdrüsen entscheidet. Die Ovarien findet man an normaler Stelle, während die Hoden meistens ihren Descensus durchmachen, aber in die grossen Labien hinein, und in denselben dann deutlich als verschiebbare Körper fühlbar sind. In der Voraussetzung, dass es sich nach dem Aussehen der Vulva um weibliche Individuen handeln müsse, werden die Hoden nicht selten für Ovarien angesprochen und eine Hernia ovarii diagnosticirt, ein Zustand, welcher einmal sehr selten ist und andererseits nicht die Form des Hodens und den Nebenhoden erkennen lässt; schwer sind die Fälle zu beurtheilen, wo doppelseitiger Kryptorchismus vorhanden ist. Der Befund am Uterus muss mit grösserer Vorsicht verwendet werden, weil auch Uterus masculinus als kleines Rudiment sich erkennen lässt; je grösser aber das Rudiment ist, sei es sagittal oder transversal, um so wahr-

scheinlicher handelt es sich um ein Weib. Auf den Habitus, Stimme, geschlechtliches Empfinden, Ergiessungen von Flüssigkeit bei geschlechtlichen Erregungen darf man bei der Differentialdiagnose keinen Werth legen, weil sie vollständig fehlen oder in umgekehrter Richtung vorhanden sein können.

II. Diagnose der Doppelmissbildungen des Uterus und der Vagina.

Die Doppelmissbildungen des Uterus und der Vagina beruhen darauf, dass die Müllerschen Gänge nicht in genügendgr Weise verschmelzen, sondern auch in denjenigen Abschnitten, welche sich zu Gebärmutter und Scheide umbilden, paarig bleiben und jeder für sich zu einer ganzen Scheide oder Gebärmutter oder zu einem Abschnitt derselben sich entwickeln. Der Grad der Doppelbildungen kann sehr verschieden sein; entweder kann der ganze Genitalkanal oder nur der obere und der untere Abschnitt oder beide gleichzeitig doppelt sein, während der Cervix am häufigsten unpaar ist.

Die Diagnose dieser Doppelmissbildungen hängt immer von einem Zufall ab; abgesehen von den Fällen von Retention in einer geschlossen Hälfte machen sie keine Beschwerden und werden deshalb auch nicht vermuthet.

Vagina septa.

In einer Reihe von Fällen findet man zunächst eine Doppelbildung der Vagina, aber auch diese nur zufällig, wenn man bei der Untersuchung mit je einem Finger in jede Vagina geräth oder wenn man von jeder Vagina aus einen anderen Befund an der Portio vaginalis aufnimmt. Die doppelte Vagina wird am leichtesten übersehen, wenn die eine Hälfte rudimentär ist und das Septum der Wand nahe anliegt; nur wenn nach unten eine Oeffnung vorhanden ist, kann man die rudimentäre Hälfte mit der Sonde nachweisen. Partielle Septa sind viel leichter zu erkennen, namentlich wenn sie unten sitzen, weil man dann den unteren Rand derselben fühlen kann. Hat man erst einen Verdacht auf Vagina septa, so diagnosticirt man sie am leichtesten an dem doppelten Introitus oder an der zwischen beiden Fingern liegenden Scheidewand. Schwieriger sind die Septa zu erkennen, wenn sie zerrissen sind, Sie sitzen meistens an der hinteren Wand und hängen als Schleimhautlappen aus der Vulva heraus. In anderen Fällen findet man nur Andeutungen von Septis als leicht wulstförmige Hervorragungen in der Medianlinie der vorderen und hinteren Wand. Jede Doppelbildung der Vagina ist für die Diagnose der Doppelmissbildung am Uterus von grosser Bedeutung.

Doppelbildungen an der Portio vaginalis.

Man sucht dann weiter das Verhalten der Portio vaginalis festzustellen. In selteneren Fällen findet man zwei vollständig ausgebildete Portiones vaginales, jede mit einem normalen Muttermund. Dabei findet man stets Doppelbildungen der Scheide, so dass in jeder eine Portio steht; nur in den

seltenen Fällen, wo die eine Vaginalhälfte rudimentär ist, findet man zuweilen beide in der normal gebildeten Hälfte. Eine doppelte Portio vaginalis deutet immer auf sehr vollständige Trennung des Uterus hin, Uterus didelphys oder Uterus bicornis duplex. In der Mehrzahl der Fälle ist die Portio vaginalis einfach, und die Theilung beginnt erst höher oben am Cervix; sie ist aber dann meistens breit und zuweilen durch ein Septum der Vagina oder eine gleichwerthige Rhaphe median getrennt; dementsprechend kann das Os externum einfach (Uterus bicornis uniforis) oder doppelt sein. Auch diese Form der Portio findet sich meistens bei stärker ausgebildeten Doppelbildungen des Uterus, mit Ausnahme der seltenen Fälle von Uterus septus biforis, welcher bei einfachem Uterus einen doppelten äusseren Muttermund zeigt. Wenn der einfache äussere Muttermund weit geöffnet ist wie bei Multiparen oder während der Geburt und im Wochenbett, so kann der eindringende Finger erkennen, ob der Cervix einfach ist (Uterus bicornis unicollis), oder ob er durch eine Scheidewand von oben her getrennt ist und wie weit dieselbe herunterreicht. Findet man während der Geburt oder im Wochenbett die Portio vaginalis nicht formirt, so kann man fälschlich das untere Ende des getheilten Cervix für einen doppelten äusseren Muttermund halten.

Doppelbildung am Uterus.

Am wichtigsten ist natürlich der Nachweis einer Doppelmissbildung am Corpus uteri und dem angrenzenden Theil des Cervix. Man benutzt dafür zwei Methoden, einmal die bimanuelle Untersuchung mit zwei Fingern vom Mastdarm aus, womöglich in Narkose, und die Einführung von zwei Sonden in beide Hälften des Uterus. In den leichtesten Fällen von Doppelbildungen ist der Uterus einfach, aber an seinem Fundus stark verbreitert und in der Mitte etwas eingezogen, dabei gelegentlich mit einer medianen Längsfurche versehen (Uterus arcuatus). Während wir hier von aussen nur eine Andeutung von Doppelbildung haben, kann die Höhle aber sehr verschieden sein; sie kann entweder ungetheilt sein und nur entsprechend der Einziehung einen kleinen Sporn am Fundus zeigen oder sie ist von oben her durch ein Septum in zwei Hälften getheilt (Uterus septus). Diese Scheidewand ist leicht nachzuweisen, wenn man bei der Geburt, beim Abort, im Wochenbett oder nach Dilatation ins Cavum eindringen kann; der Finger kommt zunächst immer auf den freien Rand des Septum, kann in beide Höhlen eindringen und bestimmen, wie weit es herunterreicht. Wenn der Cervix geschlossen ist, so kann man die doppelte Höhle nur durch zwei gleichzeitig eingeführte Sonden nachweisen, welche sich an den getheilten Abschnitten nicht berühren. Reicht das Septum nicht durch die ganze Länge des Uterus, so spricht man vom Uterus subseptus und trennt ihn in Uterus subseptus unicorporeus, unicollis und uniforis, je nachdem noch ein Theil der Körperhöhle oder nur der Cervix oder nur der äussere Muttermund einfach ist.

Uterus arcuatus.

Uterus septus.

Findet man aber bei der Palpation das Corpus uteri von oben her deutlich getheilt, so handelt es sich um einen Uterus bicornis oder didelphys. Wenn

die beiden Hörner dicht bei einander liegen, so sind sie leicht als die beiden Hälften des getheilten Uterus zu erkennen; treffen sie aber unter sehr stumpfem Winkel zusammen, so ist man leicht geneigt, das eine Horn wegen seiner gestielten Verbindung mit dem anderen für ein subseröses Myom zu halten. Die schiefe Lage weist allerdings schon auf eine Doppelbildung hin, durch die Einführung der Sonde aber, durch die Palpation der Adnexe und durch die Consistenz kann man meist beide sicher voneinander unterscheiden (s. pag. 170). Wenn man beide Hörner sicher erkannt hat, so muss man unterscheiden, wie weit die Trennung reicht. Wenn die beiden Hörner am Os internum in einen gemeinschaftlichen Cervix zusammentreten, so handelt es sich um einen Uterus bicornis infrasimplex (Fig. 185); der Cervix ist dabei meistens

Uterus bicornis.

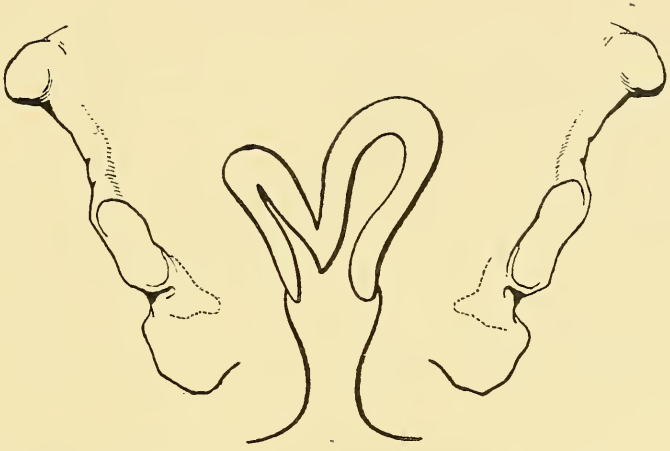

Fig. 185. Uterus bicornis infrasimplex. P.-B. $^1/_3$.

Das linke Horn ist gross, 9 cm, das rechte kleiner, 6,5 cm. Die Theilung reicht bis in die Gegend des Os internum; im Cervix ein Septum, welches bis nahe an das weit offenstehende Os externum heranreicht.

dicker und breiter und kann durch ein Septum von oben her mehr oder weniger weit getrennt sein (Uterus bicornis uniforis, unicollis). Erkennt man aber durch die Palpation, dass zwei Cervixe vorhanden sind, so handelt es sich um einen Uterus bicornis duplex, wenn sie mit ihrer medianen Fläche breit zusammenhängen, und um einen Uterus didelphys, wenn auch die beiden Cervixe vollständig getrennt sind und nur durch lockeres Bindegewebe zusammengehalten werden. Je tiefer die Doppelbildung reicht, um so leichter ist sie nachzuweisen, und zwei getrennte Uteri sind so sicher zu fühlen wie jeder für sich. Immerhin erleichtert man sich auch hier die Diagnose, wenn man zwei Sonden einführt und dadurch die Uteri etwas steift. Die Trennung vom Uterus didelphys und Uterus bicornis duplex ist häufig nicht leicht, weil es schwer zu erkennen ist, wie breit die Verbindung zwischen beiden ist, namentlich wenn in der Geburt das Bindegewebe stark aufgelockert

Uterus didelphys.

ist; man prüft die Breite der Verbindung am besten, indem man die Uteri gegeneinander verschiebt. Bei Doppelbildung findet man häufig Torsionen des Uterus, so dass das eine Horn, vorwiegend häufig das linke, nach vorne, das andere nach hinten sich dreht.

Eine andere Art von klinischen Bildern entsteht, wenn die beiden Müllerschen Gänge sich nicht gleichmässig zu Uterus und Vagina entwickeln, sondern nur der eine seine normale Ausbildung erreicht, während der andere vollständig verkümmert oder nur im Rudiment vorhanden ist. Dementsprechend ist nur auf der einen Seite ein Uterus vorhanden (Uterus unicornis), während auf der anderen Seite Alles fehlt oder nur ein rudimentäres Horn vorhanden ist; mit demselben verbindet sich dann häufig eine rudimentäre Scheide. Die Diagnose dieses Zustandes ist meistens nur eine Sache des Zufalls. Wenn sich aber im rudimentären Horn Schwangerschaft entwickelt oder Retentionen von Menstrualblut oder Eiter eintreten, so entstehen Zustände mit sehr schweren, oft lebensgefährlichen Folgezuständen, deren richtige Diagnose von grösster Bedeutung ist.

Uterus unicornis.

Die Diagnose eines Uterus unicornis beruht auf der Form und Lage des Uterus. Entsprechend der Entwickelung aus einem Müllerschen Gang ist der Uterus schmaler, dünner, lang gestreckt und läuft ohne einen eigentlichen Fundus spitz in die Tube aus; entsprechend der Lage des Ganges liegt er schräg, oft fast quer; auf seiner medianen Seite fehlen die Adnexe. Wenn ein rudimentäres Horn auf der anderen Seite vorhanden ist, so wird es von der Entwickelung desselben abhängen, ob man es diagnosticiren kann. Ganz dünne, fadenförmige Hörner sind schwer zu fühlen bis auf die gelegentlich sich findende Anschwellung am lateralen Ende, welche aber ihrerseits wieder leicht für den Eierstock gehalten werden kann. Wenn es ungefähr die Dicke der normalen Tube erreicht, so kann man es bei günstigen Bauchdecken deutlich fühlen; die Einsenkung findet immer dicht über dem Os internum statt. Ist das rudimentäre Horn noch dicker, so kann man es deutlich mit einem Stiel, ähnlich einem subserösen Myom, aus der inneren Kante des Uterus hervorkommen fühlen. Ob das rudimentäre Horn eine Höhle hat, kann man nur bestimmen, wenn eine Communication mit der Uterushöhle besteht und die Sonde sich an das Horn einführen lässt; wenn das Verbindungsstück massiv ist, so kann man eine Höhle im lateralen Theil des Horns annehmen, wenn sich Schwangerschaft oder Retentionstumoren in demselben entwickeln.

Retentionstumoren im rudimentären Uterus.

Die Bedeutung dieser Doppelmissbildungen wächst, wenn im rudimentären Horn hinter dem verschlossenen Ende sich Ansammlungen von Menstrualblut, schleimig seröser Flüssigkeit oder Eiter entwickeln (Haemato-, Hydro-, Pyometra unilateralis). Diese Tumoren erzeugen so schwere Symptome, dass sie stets dem Arzt zur Beobachtung kommen, wenn sie im ganzen auch nur recht seltene Vorkommnisse bilden. Die Diagnose dieser Retentionsgeschwülste ist ausserordentlich schwer und wird meistens nur dann richtig gestellt, wenn der Arzt zufällig an diese Zustände denkt; sie

verlangt den Nachweis eines fluctuirenden Tumors in einem sicher doppelt gebildeten Uterus. Die Erkennung dieser Doppelbildung am Uterus wird aber dadurch erschwert, dass die Ausdehnung durch Flüssigkeit dem Tumor alle Eigenschaften eines Uterus und einer Vagina nimmt; kann man aber, sei es oben am Uterus oder häufiger noch an der Vagina, nur ein sicheres Zeichen von Doppelbildung finden, so gewinnt die Annahme einer Haematometra oder Pyometra im rudimentären Horn sehr an Wahrscheinlichkeit. Der Tumor selbst zeigt eine rundliche oder längliche Gestalt, eine prall cystische Consistenz und vor allem eine Lage, welche charakteristisch werden kann. Hat sich eine Geschwulst im lateralen Theil des rudimentären Horns gebildet, so liegt der Tumor so weit vom Uterus entfernt, dass man immer zunächst an einen Ovarialtumor denken wird; nur wenn es gelingt, an seiner äusseren Fläche den Ursprung der zugehörigen Tube und des Eierstockes nachzuweisen, oder wenn die Symptome prägnant sind, kann man wohl eine sichere Diagnose stellen. Charakteristisch wird der Befund dagegen, wenn sich Retentionstumoren im Uterus bicornis oder Uterus didelphis entwickeln; dieselben gehen dann so innig an die gesunde Hälfte heran wie intraligamentäre Tumoren. Wenn das Uterushorn allein oder wesentlich Sitz der Retention ist, so wird das gesunde Horn weit nach der anderen Seite verdrängt und ist durch Palpation oder Sondirung nachweisbar; wenn noch der Cervix mitbetroffen ist, so wird das Vaginalgewölbe der betreffenden Seite nach unten gedrängt, die Scheidewand des Cervix weit in das Lumen vorgedrängt und der Kanal dadurch spaltförmig verengert; wenn schliesslich auch die Vagina noch mitbetroffen ist, so setzt sich der fluctuirende Tumor bis nach unten fort und drängt das Septum weit ins Lumen der Vagina vor. In den letztgenannten Fällen findet sich ein fluctuirender Tumor, welcher mit der ganzen Breite des Genitalschlauches in breiter Verbindung ist. Die Innigkeit dieser Verbindungen hängt von der Art der Doppelbildungen ab. Beim Uterus didelphys wird man den offenen Uterus am besten abgrenzen können; beim Uterus bicornis wächst der Tumor meistens schon so nahe heran, dass der Winkel zwischen beiden Hörnern schwer nachweisbar bleibt; beim Uterus septus sitzt die Retention in einem Theil des Uterus selbst, und nur durch die Sondirung kann man die leere Hälfte erkennen.

Die Symptomatologie spielt bei der Diagnose dieser Geschwülste eine so grosse Rolle, dass wir ohne sie nicht immer zur Klarheit kommen können. Das Charakteristische liegt in dem Auftreten von schweren dysmenorrhoischen Krämpfen bei ruhig fliessendem Menstrualblut und in einer langsamen Zunahme der Beschwerden, verbunden mit Wachsthum des Tumors bei jeder Regel; dabei finden sich zunächst zwischen den Menstruationen ganz schmerzfreie Intervalle. Diese Regelmässigkeit und Intensität der Beschwerden setzt aber eine volle Functionsfähigkeit des atretischen Horns voraus. Sehr häufig sind dieselben aber verkümmert und menstruiren unregelmässig und spärlich; dann ist die Coincidenz der Krämpfe mit der Regel nicht ausgeprägt und das Wachs-

thum ein sehr langsames. Wenn sich gar nur Schleim oder Eiter in dem Tumor ansammelt, so fehlen die menstruellen Beschwerden vollständig, aber langsames Wachsthum eines Tumors geht mit Zunahme der Schmerzen Hand in Hand.

Die Differentialdiagnose einer Haemato- und Hydrometra beruht nur auf diesem Symptom, während eine Pyometra häufig am Fieber und an der begleitenden Entzündung erkannt werden kann.

Diagnose der Erkrankungen des Harnapparats.

Physiologische Vorbemerkungen.

Physiologische Vorbemerkungen. Um das Verständniss für die einzelnen Störungen der Harnentleerung, welche den Ausgangspunkt für die Diagnose dieser Erkrankungen bilden sollen, zu fördern, halte ich es für nothwendig, die Physiologie der Harnexcretion auseinanderzusetzen.

Der aus den Nierenpyramiden austretende Urin sammelt sich in dem Nierenbecken an und fliesst in den Ureter hinein; sobald Urin in denselben eintritt, contrahirt sich seine Muskulatur reflectorisch und schiebt den Urin in wellenförmiger Zusammenziehung gegen die Blase, in die er ihn rhythmisch mit Pausen von einigen Secunden bis zu ein bis zwei Minuten ausspritzt. So lange die Blase leer ist, liegt ihre obere Wand schüsselförmig auf der unteren. Der erste Urin sammelt sich in den seitlichen Taschen an und hebt allmählich die obere von der unteren Wand ab; zunächst bilden sich dabei einzelne, noch durch die adhärirende Blasenwand getrennte Abtheilungen (wie man bei der Entleerung mittelst Katheter leicht erkennen kann), bis allmählich beide Wandungen sich vollständig voneinander entfernen. Zunächst bleibt die Gestalt der Blase immer noch platt und schlaff, bis sie durch stärkere Füllung allmählich runder wird. Die Continenz der Blase entsteht durch die Thätigkeit der glatten Muskulatur des M. sphincter internus, welche mit ihren Zügen den Blasenhals umspinnt, und sich in einem dauernden, elastisch tonischen Verschluss befindet. Die hintere Hälfte der Urethra ist ausserdem noch von quer gestreifter Muskulatur umgeben, welche dem Willen unterworfen ist und nur dann in Thätigkeit tritt, wenn eine active Steigerung des Verschlusses bewirkt werden soll. Wenn die Blase bis zu einem gewissen Grade gefüllt ist, so macht sich das durch sensible Fasern dem Bewusstsein bemerkbar; man muss hierbei unterscheiden zwischen dem Gefühl der vollen Blase, welches durch die Dehnung der Blasenwand entsteht und als dumpfer Druck im Unterleib gefühlt wird, und dem wirklichen Harndrang, welcher stets vom Blasenhals seinen Ausgangspunkt nimmt.

Anm.: Unter Blasenhals verstehe ich den unmittelbar an die Blase angrenzenden Theil der Urethra, welcher sich wie ein Hals an die Flasche ansetzt. Anatomisch ist aller-

dings dieser Theil durch nichts gekennzeichnet und beim Weibe auch nicht durch einen Muskelring gegen die übrige Urethra abgegrenzt wie beim Mann, aber aus physiologischen Gründen empfiehlt sich dennoch die Beibehaltung dieses Namens.

Wenn bei weiterer Füllung der Blase die Gegend der hinteren Falte des Orificium internum verstreicht oder gedehnt wird, so tritt Urin in den Blasenhals ein und erzeugt den Harndrang. Derselbe ist eine Empfindung, welche wohl direct durch die Contraction der die Urethra umspannenden animalischen Muskulatur entsteht; unter pathologischen Verhältnissen steigert sich diese Empfindlichkeit häufig zu einem wirklichen Schmerz. Die Urinentleerung geht in der Art vor sich, dass man willkürlich oder durch Reflex die Contraction der Muskulatur erschlaffen lässt und dadurch den Verschluss löst. Alsdann fliesst der Urin aus der Blase ab, nur allein unter dem Einfluss des intraabdominellen Drucks. Der Mechanismus der Urinentleerung ist am besten zu vergleichen mit dem Ausfliessen des Inhalts aus einem Topf, wenn man aus einem am Boden befindlichen Loche einen Propfen herauszieht; ebenso, wie dann unter dem Einfluss des Luftdruckes die Flüssigkeit abfliesst, nachdem eine Oeffnung geschaffen ist, fliesst der Urin aus der Blase ab, nachdem der Verschluss gelöst ist. Gewisse Verschiedenheiten in der Urinentleerung, z. B. die Kraft des Strahls, hängen von der Grösse des intraabdominellen Drucks ab; nur so lange derselbe positiv ist, kann die Kranke spontan uriniren. Die Muskulatur des M. detrusor urinae wirkt bei der Urinentleerung nicht mit, sondern dient nur dazu, die Wand der Blase elastisch dehnbar und dadurch ihrem Inhalt accomodirbar zu machen; vielleicht darf man ihr die Ausleerung des letzten Quantums Urin noch zuschreiben.

Anm.: Gegen eine Mitwirkung des M. detrusor bei der Urinentleerung spricht z. B. das Fehlen der Kugelgestalt beim Entleeren der Blase, die ungestörte Entleerung per Katheter, wenn jede Detrusorwirkung ausgeschlossen ist, z. B. in tiefster Narkose, die Unmöglichkeit, den Urin zu entleeren bei negativem Druck.

In demselben Maasse, wie der Urin abfliesst, verkleinert sich die Blase, indem der intraabdominelle Druck die obere Wand in die untere hineindrängt, zuerst in der Mitte, dann auch seitlich. Eine concentrische Verkleinerung der Blase tritt nicht ein, sondern in den Seitentaschen bleibt meistens etwas Urin zurück.

Für eine normale Urinentleerung ist es also nur nöthig, dass der Verschluss der Urethra gelöst wird und der Druck in der Bauchhöhle positiv ist.

Eintheilung. Für die Diagnose der hier in Betracht kommenden Erkrankungen der Blase und Urethra ist es aus praktischen Gründen nicht rathsam, die verschiedenen Zustände systematisch abzuhandeln, sondern vom Standpunkt des Arztes aus gewisse Symptome zum Ausgangspunkt zu nehmen, um derenwillen der ärztliche Rath erbeten wird, und erst beim Aufsuchen der Ursachen dieser Beschwerden die Diagnostik der einzelnen Erkrankungen zu besprechen. Die meisten Kranken suchen ärztliche Hilfe wegen

Eintheilung.

Beschwerden bei der Urinentleerung, am häufigsten wegen eines vermehrten und schmerzhaften Dranges zum Wasserlasen oder wegen Schmerzen bei der Urinentleerung (Tenesmus vesicae, Dysurie); ein kleinerer Theil kommt wegen unwillkürlichen Urinabganges (Incontinentia urinae), andere wegen erschwerter oder vollständig unmöglicher Urinentleerung (Ischurie); in ganz seltenen Fällen suchen die Kranken den Arzt nur auf, weil sie Veränderungen in ihrem Urin bemerken, z. B. Haematurie. Der Arzt hat hierbei die Aufgabe, die Ursachen dieser Beschwerden zu ergründen und damit die Diagnose des Leidens zu stellen. In dieser Weise will auch ich hier vorgehen.

Diagnose der Ursachen des Tenesmus vesicae (Dysurie).

Definition: Vor der Besprechung der Diagnose dieses ausserordentlich häufigen Leidens ist es nothwendig, den Begriff des Tenesmus vesicae zu umgrenzen. Man kann einen häufigen Drang zum Wasserlassen an und für sich nicht als krankhaft bezeichnen; denn wenn man auch festhalten muss, dass die gesunde Frau nicht häufiger als vier- bis fünfmal am Tag und gar nicht in der Nacht urinirt, so erzeugen doch Gewohnheit, Menge des aufgenommenen Getränks, psychische Erregungen häufig einen vermehrten Urindrang, ohne dass man von Krankheiten sprechen kann; von diesen Zuständen sehe ich hier vollständig ab, sondern berücksichtige nur jene Dysurie, welche durch ihre Heftigkeit und durch die Schmerzhaftigkeit die Kranke zum Arzt führt oder wenigstens das hervorstechendste Symptom ihres Leidens bildet. Zunächst ist es nothwendig, festzustellen, dass die Kranke überhaupt abnorm häufig urinirt; denn die Anschauungen der Kranken darüber sind oft recht merkwürdige. Vor allem ist ein nächtlicher Urindrang als abnorm zu bezeichen; weiter bedarf es der Klarstellung, dass der Urindrang wirklich zu früh, d. h. schon bei geringen Urinmengen, eintritt und nicht etwa bei häufigem Drang auch jedesmal eine grosse Menge Urin gelassen wird, z. B. bei Diabetes und interstitieller Nephritis. Als pathologisch ist ein Harndrang zu bezeichnen, wenn er andauernd schon bei geringen Urinmengen eintritt, wenn er nicht unterdrückt werden kann und wenn er schmerzhaft ist. Ein solcher pathologischer Urindrang tritt auf bei Erkrankungen der Urethra, bei Erkrankungen der Blase, bei Erkrankungen in der Nachbarschaft der Blase vor allem der inneren Genitalien, und schliesslich als ein rein nervöses Symptom; von diesen beanspruchen die Erkrankungen der Harnorgane selbst die grösste Bedeutung.

Zur Feststellung der Ursache der Dysurie beginnt man am besten mit der Untersuchung der Urethra.

Diagnose der Urethralerkrankungen.

Die Diagnose der Urethralerkrankungen verlangt eine Reihe von Untersuchungsmethoden, welche zum Theil anders sind als die sonst in der Gynäkologie üblichen, und deshalb einer Besprechung bedürfen.

Untersuchungsmethoden. Man lagere die Kranke auf den Untersuchungsstuhl und beginne mit der Inspection. Dabei achte man zunächst auf die Lage und Weite des Orificium urethrae externum, auf die Farbe und den Schwellungszustand der Urethralschleimhaut, auf Anschwellung des Harnröhrenwulstes, auf die Secretion der Urethra, auf Flecken und Röthung der Vestibularschleimhaut in der Umgebung der Urethralmündung, auf Tumorenbildung in der Urethra. Dann palpire man die Urethra mit dem in die Vagina eingeführten Finger, um den Schwellungszustand und die Schmerzhaftigkeit derselben festzustellen oder grössere Tumoren im Verlauf derselben zu erkennen. Die Palpation der Innenfläche der Urethra ist nur selten nothwendig und kommt erst dann in Anwendung, wenn die Sonde und das Endoskop unsichere Resultate geben; sie ist nicht ganz ungefährlich, weil sie die Dilatation der Urethra für den Finger verlangt. Mit der Palpation verbindet man den Nachweis eines Urethralsecrets, indem man mit dem Finger von der Vagina aus die Urethra von hinten nach vorne ausdrückt, nachdem man vorher das Orificium urethrae externum vom anhaftenden Vaginalsecret gereinigt hat. Man beachte die Menge und die Qualität des Secrets. Unmittelbar nach der Urinentleerung wird man nur bei reichlicher Secretion Absonderungen nachweisen können; am besten untersucht man deshalb einige Stunden danach oder bei geringer Secretion morgens früh, nachdem die Kranke den Nachturin noch nicht abgelassen hat.

Untersuchungsmethoden. Inspection. Palpation. Nachweis von Urethralsecret.

Für die Diagnose einzelner Urethralerkrankungen ist die Untersuchung mit der Sonde von grosser Bedeutung. Die normale Urethra lässt eine Sonde mit einem dicken Knopf ohne Schwierigkeiten passiren, und ihre Schleimhaut ist bei der Berührung glatt und schmerzlos. Die Sonde dient im Allgemeinen dazu, circumscripte Schmerzhaftigkeit oder Rauhigkeiten, Verengerungen des Lumens oder Tumoren in der Urethra nachzuweisen.

Sonde.

Die Endoskopie spielt bei der weiblichen Urethra eine viel geringere Rolle als bei der männlichen, weil man durch Palpation, Sondirung und Secretuntersuchung die Urethralerkrankungen sicher erkennen kann; sie gehört nicht in jedem Fall zu einer vollständigen Untersuchung, sondern braucht nur auf bestimmte Indicationen in Anwendung gezogen zu werden. Bei chronischen Fällen von Urethritis mit geringer Secretion und fehlendem Schwellungszustand bildet sie eine werthvolle Ergänzung der Sondirung, indem sie circumscripte Veränderungen der Urethralschleimhaut dem Auge zugänglich macht. Weiter ist sie nothwendig bei Blutungen aus der Urethra, bei starken Schmerzen während des Urinirens, ohne dass frische Entzündungszustände sie erklären. In diesen Fällen handelt es sich wesentlich um die Diagnose von Polypen,

Endoskopie.

Tumoren oder Fremdkörpern in der Urethra und in manchen Fällen um die Abgrenzung gegen rein nervöse Zustände.

Technik. Für die Endoskopie der weiblichen Urethra bedient man sich am besten des Casperschen Endoskops. Die Urethralmündung muss weit genug sein, um einen Tubus von ungefähr 7 mm Dicke aufzunehmen, sonst erweitert man sie stumpf mit Dilatatorien. Das Vorschieben des Tubus von vorne nach hinten ist schmerzhaft, hat aber grosse Vortheile vor dem Untersuchen von hinten nach vorne, weil man nicht immer durch den Urinausfluss aus der Blase gestört wird; ist die Urethra zu empfindlich, so injicirt man 1 bis 2 g einer 10procentigen Cocainlösung, führt den Tubus nach 5 Minuten ein und schiebt ihn allmählich gegen das Orificium internum vor. Untersucht man von hinten nach vorne, so muss man vorher die Blase sehr vollständig entleeren und Urethra sowohl wie Tubus trotzdem beständig mit Watte trocken halten. Man erblickt im Tubus bei normaler Urethra die kleine Centralfigur, welche das Lumen als Spalte und die Schleimhaut in radiären Falten liegend zeigt. Die Mucosa ist röthlich, in den hinteren Abschnitten durch ihren Reichthum an venösen Gefässen oft blauröthlich. Die Schleimhautlacunen erkennt man an ihrem vorspringenden Wall, während die Littréschen Drüsen meist nicht sicher zu sehen sind. Gleitet die Tubusspitze durch das Orificium internum in die Blase, so erscheint die viel blassere Blasenschleimhaut in der Oeffnung und Urin fliesst ab.

Operative Eröffnung der Urethra.

Als letztes diagnostisches Hilfsmittel ist die operative Eröffnung der Urethra durch einen Bilateralschnitt zu nennen, welchen man seitlich und nach hinten circa $1—1^1/_2$ cm weit führt. Diese Operation kommt natürlich nur in Anwendung, wenn alle anderen Mittel versagen, z. B. bei circumscripten Tumoren, namentlich wenn eine sofortige Entfernung derselben vorgenommen werden soll.

Urinuntersuchung.

Die Urinuntersuchung hat bei Urethralerkrankungen keine wesentliche Bedeutung. Allerdings mischen sich abnorme Bestandtheile wie Eiter, Blut, auch wohl Geschwulsttheile dem Urin bei; dieselben sind aber in viel einfacherer Weise zu erkennen, wenn man sie direct aus der Urethra auspresst. Die Hauptaufgabe der Urinuntersuchung bei Urethritis besteht darin, nachzuweisen, ob die Blase noch gesund ist. Für diesen Zweck muss man natürlich den Urin auffangen, ohne dass er in der Urethra mit abnormen Bestandtheilen verunreinigt wird, am besten mit dem Katheter; bei acuten, namentlich infectiösen Erkrankungen der Urethra bringt aber der Katheterismus immer die Gefahr der Blaseninfection mit sich und muss unterlassen werden. Einen Ersatz für denselben findet man in der

Thompsonsche Zweigläsermethode.

Zweigläsermethode von Thompson; dieselbe besteht darin, dass man die Kranke zunächst die Urethra mit einer Quantität Urin durchspülen lässt, und nachdem man die Vagina durch einen Wattetampon abgeschlossen hat, die übrige Menge des Urins dann in einem besonderen Glas zur Untersuchung auffängt.

Urethritis. Von allen Urethralerkrankungen hat die Urethritis die grösste Bedeutung; ihre Erkennung ist im acuten Stadium leicht, in chronischen Fällen aber oder beim Vorhandensein von Folgezuständen häufig recht schwer. Bei ganz acuten Entzündungen ist die Umgebung der äusseren Harnröhrenmündung geschwollen und oft glasig ödematös verquollen, die Harnröhrenschleimhaut stark geröthet; bei chronischen Formen, namentlich gonorrhoischer Natur, sieht man fleckige Röthung in der Umgebung der Harnröhrenmündung, zuweilen vereinzelte spitze Kondylome. Man fühlt bei frischen Fällen von der Scheide aus die infiltrirte Harnröhre als dicken, cylindrischen, schmerzhaften Strang, welcher in geringem Grade auch bei chronischen Fällen noch zu erkennen ist. Am wichtigsten für die Diagnose ist der Nachweis eines Secrets. Die normale Urethra ist vollständig trocken, und jede Flüssigkeit, welche sich durch Druck herausstreifen lässt, weist auf Schleimhautveränderungen hin. Bei ganz frischen Fällen lässt sich reingelber Eiter in dicken Tropfen ausdrücken. Nach 8 bis 14 Tagen lässt die Eiterung nach und das Secret wird weisslich; in dieser Form, vorwiegend aus abgestossenen Epithelien bestehend, kann es monate- und jahrelang bestehen bleiben und dabei eines der sichersten Zeichen der chronischen Urethritis bilden; in selteneren Fällen sieht man wässerige Secrete, mit Eiterbächen durchzogen. Als letztes Stadium der Secretion pflegt ein mässiger Grad von Epitheldesquamation noch lange fortzubestehen. Schliesslich kann die Secretion ganz vergehen und als letztes Residuum bleibt nur ein Reizungszustand in der Urethra zurück, welcher aber erhebliche Beschwerden beim Uriniren machen kann. Für die Diagnose dieser Fälle, wo die Kranken über Kitzeln und Brennen, über Pieken und Jucken, über ein „komisches“ Gefühl nach dem Wasserlassen verbunden mit mässigem Urindrang, klagen, bildet die Sonde ein sehr schätzenswerthes Hilfsmittel. Bei leiser Berührung, namentlich der Urethra posterior, erzeugt man Schmerz und dieselben Empfindungen wie beim Wasserlassen; zuweilen fühlt man auch Rauhigkeiten, welche besonders druckempfindlich sind. Durch die Sondirung kann man ziemlich sicher den Ort dieser schmerzhaften Sensation erkennen und die Differentialdiagnose gegen Reizungen am Blasenboden stellen. Nur selten wird nach Anwendung dieser Methode noch Gelegenheit zum Endoskopiren bleiben, am ehesten wohl noch, wenn man bei andauernden urethralen Beschwerden weder durch die Gewinnung des Secrets noch durch die Sonde einen positiven Anhaltspunkt gewinnen kann. Ich selbst habe in diesen Fällen niemals zum Endoskop zu greifen nöthig gehabt und kann deshalb aus eigener Erfahrung über diese Bilder nicht berichten. In der Darstellung derselben folge ich Janowski,*) welcher sehr eingehende Befunde schildert. Er beschreibt eine chronisch diffuse und chronisch circumscripte Form. Bei ersterer ist die Wandung der Urethra diffus infiltrirt und zeigt grobe, unnachgiebige Faltung; an einzelnen Stellen findet man harte Infiltrate, welche grosse, an der Oberfläche gelbröthlich schimmernde

Urethritis.

Endoskopische Bilder.

*) Archiv für Dermatologie und Syphilis 1891.

Wülste in den Tubus vorwölben. Das Epithel erscheint über abheilenden Stellen graulich und perlmutterfarben, Stricturen sind selten. Bei der circumscripten Form sieht man Infiltrationen um die Lacunen und Littré'schen Drüsen; das Epithel ist leicht graulich verfärbt, an der Oberfläche leicht verletzbar. Beim Abheilen bilden sich zarte, feine, deutlich genetzte Narbenzüge über der ganzen infiltrirten Zone, welche sich allmählich verflachen und dann weiss werden. Dabei finden sich zuweilen mässige Verengerungen.

Tumoren der Urethra. Definition. Mit der Bezeichnung „Tumor" will ich in diesem Falle alle circumscripten Anschwellungen der Urethralschleimhaut zusammenfassen, welche sich aus der äusseren Urethralöffnung hervorwölben oder im Lumen der Harnröhre liegen bleiben können. Praktische Wichtigkeit haben nur der Prolaps der Urethralschleimhaut, die Condylomata acuminata, die Polypen der Schleimhaut (Carunkeln) und das Carcinom der Urethra. Die Symptome dieser Zustände haben etwas Gemeinsames in den starken Reizerscheinungen namentlich beim Uriniren, welche viel intensiver zu sein pflegen, vor allem bei den in der Urethra liegenden Tumoren, als bei der Urethritis; sie bestehen in krampfhaften Schmerzen, welche bis in die Vulva, in den Anus und die beiden Schenkel ausstrahlen, Krämpfen im Beckenboden und lebhaften Tenesmus des M. sphincter ani; dazu gesellen sich Blutungen aus der Urethra. In selteneren Fällen können diese sowohl wie alle Reizerscheinungen fehlen. Die Diagnose dieser Tumoren ist leicht, wenn sie aussen am Orificium oder in demselben liegen und wenn sie wenigstens aus dem Lumen der Urethra so weit herausragen, dass man ihre Spitze eben sehen kann; in diesem Falle kann man sie sich etwas zugänglicher machen, wenn man sie mit dem Finger von der Vagina aus vordrängt oder die Kranken pressen lässt; wünschenswerth ist, dass man einen grossen Theil des Tumors, vor allem die Insertionsstelle, überblicken kann.

Bei der Differentialdiagnose der oben genannten Zustände kommt es zunächst darauf an, ihre Lage zum Orificium nachzuweisen und in oder neben ihnen das Lumen der Harnröhre mit der Sonde oder dem Katheter aufzusuchen.

Prolaps der Urethralschleimhaut.

Bei dem Prolaps der Urethralschleimhaut ist das Lumen immer verändert; bei den ringförmigen sieht man es in der Mitte des Tumors, bei den partiellen Prolapsen einer Wand ist es halbmondförmig nach der anderen Seite gedrängt. Ein weiteres Zeichen des Vorfalls besteht darin, dass man die erschlaffte Mucosa reponiren und den Kanal wiederherstellen kann und dabei durch gleichzeitige Palpation von der Scheide das Fehlen einer circumscripten Wandverdickung nachweisen kann. Das Aussehen der vorgefallenen Schleimhaut ist roth in allen Nüancen, bei den häufig dazukommenden grangränösen Processen schmutzig braunroth.

Condylomata acuminata.

Handelt es sich aber um eine wirkliche Geschwulstbildung am Orificium oder in der vorderen Hälfte der Urethra, so wird man die Condylomata acuminata an der papillären, rauhen Oberfläche und blassrothen Farbe

erkennen; sie sind schmerzlos beim Berühren, treten meistens multipel auf, namentlich an der Vulva, und verbinden sich mit Zeichen des Catarrhs. Zuweilen findet man sie zu blumenkohlartigen Gewächsen aussen an der Urethra vereinigt.

Die Carunkel oder Schleimhautpolypen (Gefässpolypen) sind selten multipel, sondern liegen meist vereinzelt in der äusseren Harnröhrenmündung; sie haben eine glatte Schleimhautoberfläche mit gekerbtem, kammartigem Rand und eine hochrothe Farbe, sind spontan und bei Berührung äusserst empfindlich und verursachen dabei zuweilen Krämpfe und Vaginismus. Carunkeln.

Am seltensten sind an der äusseren Harnröhrenmündung primäre Sarkome und Carcinome; sie zeichnen sich durch infiltrirte Basis und bröckelnde Oberfläche aus. Sarkome und Carcinome.

Viel schwieriger wird die Diagnose der urethralen Tumoren, wenn sie so weit hinten liegen, dass sie dem Auge nicht zugänglich sind; schwere urethrale Dysurie, spontane Schmerzen und Krämpfe sowie Blutungen aus der Urethra lassen sie vermuthen. Grössere Tumoren kann man von der Vagina aus als mehr oder weniger circumscripte Verdickungen in der Urethra erkennen; vor allem das periurethrale Carcinom bietet durch die knorpelharte, elastische Schwellung des Urethralwulstes einen charakteristischen Befund, welcher von der viel weicheren entzündlichen Schwellung leicht zu unterscheiden ist. Mit der Sonde kann man festere Tumoren, z. B. kleine Fibrome oder resistente Schleimhautpolypen, als ein mehr oder weniger weiches Hinderniss erkennen. In diesen Fällen spielt die Endoskopie der Urethra eine wichtige Rolle. Ebermann*) beschreibt den Befund bei kleineren Geschwülsten in der Urethra so, dass an der Stelle ihrer Anheftung die normalen Längsfalten verschwinden und bei stärkerer Erweiterung der Urethra auch in der ganzen Umgebung. Die Oberfläche eines Polypen erscheint glatt und intensiv roth, während die Papillome eine unebene Oberfläche zeigen und an einzelnen Stellen Schatten um sich werfen. Viel weniger schonend als die Endoskopie ist die forcirte Dilatation und Austastung der Urethra; statt derselben macht man besser, wenn die Diagnose in der erwähnten Weise nicht sicher zu stellen ist, ein Tumor aber wahrscheinlich ist, die bilaterale Spaltung der Harnröhre, um dann ev. die Entfernung des Tumors sofort anzuschliessen. Periurethrales Carcinom.

Steine und Fremdkörper sind leicht mit der Sonde oder dem Endoskop zu erkennen.

Diagnose der Blasenkrankheiten.

Wenn die Untersuchung der Urethra keine Abnormität ergeben hat, so kommen als nächste Ursache für die Dysurie Blasenerkrankungen in Betracht. Man beginnt die Diagnostik derselben mit der

*) Ebermann im Klinischen Handbuch der Harn- und Sexualorgane, 3. Abth., pag. 380.

Urin-untersuchung.

Urinuntersuchung. Von allen Untersuchungsmethoden ist sie die schonendste, erfordert am wenigsten technische Fertigkeiten und liefert für die Mehrzahl der Fälle einen vollständig genügenden diagnostischen Befund; sie beruht im Allgemeinen darauf, aus abnormen Bestandtheilen, welche dem Urin beigemischt sind, oder aus Urinveränderungen, welche unter dem Einfluss derselben entstanden, Erkrankungen der Blase zu erkennen.

Cautelen.

Cautelen. Der Urin muss frei von Beimengungen aller anderen Organe aufgefangen werden; da sich beim Weibe Vermischung mit Scheidensecret schwer vermeiden lässt, nehme man ihn stets mit dem Katheter ab; bei frischen gonorrhoischen Urethriten oder, wenn sonst der Katheterismus nicht möglich ist, wenigstens mit der Zweigläserprobe. Man entleere mit dem Katheter die Blase vollständig und beachte vor allem den Rest des Urins, weil sich in demselben Sedimente und Blut ansammeln. Für die Beurtheilung, ob ein Sediment vorhanden ist, genügt es nicht, den Urin etwa im Nachtgeschirr und selbst nicht in einem grösseren Uringlas anzusehen — auch das von den Frauen häufig mitgebrachte „Fläschchen mit Urin" ist für genaue Untersuchungen ganz unbrauchbar —, sondern man fängt ihn am besten in einem dünnen, hohen, ca. 80—100 g fassenden Standglas oder direct in Reagenzgläsern auf, in welchen die schmale Urinsäule gegen das Licht die feinsten Sedimente schon mit blossem Auge erkennen lässt.

Zeigt sich der Urin in dem dünnen Glase vollständig wasserhell, so ist mit grösster Wahrscheinlichkeit eine Blasenerkrankung auszuschliessen. Findet sich aber im Urin ein Sediment, so ist die Untersuchung desselben ein sehr bequemer Weg zur Diagnose der Blasenerkrankung. Die einfache Inspection genügt nur selten. Allerdings kann man wohl das grauröthliche, dickflockige Sediment, welches sich beim Erkalten hochgestellter Urine unten im Glase bildet, als harnsaures Natron ansprechen; andererseits deutet eine ganz gleichmässige Trübung des frisch gelassenen Urins ohne Sedimentbildung auf reichen Bacteriengehalt oder eine im Urin fein vertheilte Suspension von kleinsten Flöckchen auf Beimengung von organischen Elementen hin, z. B. Eiter oder Epithelien; auch Blut lässt sich ohne Schwierigkeit im Urin erkennen. Für gewöhnlich muss aber die chemische und zuweilen auch die mikroskopische Untersuchung des Sediments vorgenommen werden.

Anm.: Ich gebe sowohl die chemische wie mikroskopische Untersuchung des Urins nur in ihren Grundzügen an und verweise für die genauere Diagnostik auf die Lehrbücher von Posner, Ulzmann, Zülzer und Oberländer.

Chemische Untersuchung.

Man beginnt die chemische Untersuchung damit, dass man eine Probe des sedimentirenden Harns im Reagenzglas erwärmt. Löst sich das Sediment dabei vollständig auf, so handelt es sich um harnsaures Natron. Löst es sich dagegen nicht auf, so setzt man einige Tropfen Essigsäure hinzu; löst es sich jetzt auf, so sind Phosphate im Urin enthalten; welcher Art dieselben aber sind, ob es sich um die im alkalischen Urin sich häufig niederschlagenden Erdphosphate (phosphorsaure Alkalien) oder ob es sich um Tripel-

phosphate (phosphorsaure Ammoniakmagnesia) handelt, unterscheidet am leichtesten die mikroskopische Untersuchung. Wenn sich das Sediment durch Erwärmen oder Säurezusatz nicht auflöst, so handelt es sich wahrscheinlich um zellige Elemente (Eiter, Epithelien, Blut) oder um Bacterien. Wenn sich das Sediment beim Erwärmen verdichtet, so kann dies auf einer vermehrten Ausscheidung von Phosphaten oder Albumenniederschlag beruhen; einige Tropfen Essigsäure bewirken die Auflösung der ersteren, lassen den letzteren aber unbeeinflusst oder verdichten ihn noch.

Mikroskopische Untersuchung.

Wenn die chemische Untersuchung ein morphotisches Sediment wahrscheinlich gemacht hat, so muss eine mikroskopische Untersuchung desselben folgen. Die Beschaffung des Sediments geschieht, wenn es reichlicher ist, am einfachsten durch Absetzen in dem Spitzglas oder auf dem Filter; ist es spärlich, so bediene man sich der Centrifuge. Durch die Anwendung der letzteren gelingt es, noch Sedimente zu erkennen, welche anderen Untersuchungsmethoden entgehen; dadurch ist die Diagnostik der Blasenerkrankungen sehr verfeinert worden und das Gebiet der sogenannten nervösen Blasenkrankheiten bedeutend eingeengt worden. Der normale Urin lässt gar kein Sediment oder nur geringe Mengen Schleim mit einzelnen abgestossenen Plattenepithelien erkennen. Bei der mikroskopischen Untersuchung des Sediments handelt es sich in erster Linie um den Nachweis von Eiter; derselbe deutet am sichersten auf entzündliche Veränderungen irgend eines Abschnittes des Harnapparates von der Urethra aufwärts bis zum Nierenparenchym hin. Der Nachweis von Eiter unterliegt keinen Schwierigkeiten. Im ungefärbten Präparat kann man beim abgeblendeten Licht deutlich die scharf contourirten, runden Eiterzellen von allen anderen Beimengungen unterscheiden; nur wenn sie quellen, wie es im alkalischen Urin häufig geschieht, verlieren sie ihre Contouren und werden undeutlich. Am leichtesten erkennt man die mehrkernigen Eiterzellen nach Anwendung von Anilinfarben. Ueber die Herkunft des Eiters, ob aus der Blase oder höher gelegenen Abschnitten, ist mikroskopisch nichts zu entscheiden. Nächstdem sind am wichtigsten die Epithelien. Im normalen Urin finden sie sich selten, in pathologischen Fällen mehr oder weniger reichlich; sie kommen vereinzelt vor, in kleineren Häufchen, in grösseren Fetzen oder sogar in zusammenhängenden Stücken. Die Epithelien stellen Platten dar, haben oft cubische Gestalt mit vorspringenden Ecken und eingezogenen Rändern und sind zuweilen geschwänzt; haben sie längere Zeit im Urin gelegen, so sind sie gequollen und in ihren Contouren verwischt. Den Ort der Herkunft kann man den Zellen mikroskopisch nicht ansehen; nur ihre Menge und ihr Zusammenhängen in grösseren Fetzen hat pathologische Bedeutung. Weiter muss man auf Blutgehalt achten, welcher sich entweder durch gut erhaltene rothe Blutkörperchen oder durch ausgelaugte, zerfallene Zellen oder auch nur durch Blutfarbstoff erkennen lässt. Wir müssen uns mit dem Nachweis des Blutes begnügen; woher es stammt, vor allem, ob es vesicalen oder renalen Ursprungs ist, ist mikroskopisch nicht zu entscheiden. Häufig findet

man grosse Mengen Schleim als eine gleichmässig glasige Schicht, in der einzelne Schleimkörperchen suspendirt sind. Der Nachweis von Mikroorganismen beansprucht im Hinblick auf die Aetiologie eine grosse Bedeutung; ihr Nachweis gelingt schon mit dem Trockensystem oder im hängenden Tropfen, besser im gefärbten Anilinpräparat; für die Erkennung der einzelnen Arten bedarf es der Anwendung der Oelimmersion. Für die gewöhnliche Praxis kommt vor allem der Befund von Gonococcen und Tuberkelbacillen in Betracht. In Verbindung mit einem morphotischen Sediment oder auch ohne dasselbe findet man amorphe und krystallinische Niederschläge. Die häufigsten sind die amorphen Massen und die nadel- oder rosettenförmigen Niederschläge der Urate und Phosphate, die stechapfelförmigen des harnsauren Ammon, die gelblichen, meistens in Wetzsteinform auftretenden Krystalle der Harnsäure, die briefcouvertförmigen des oxalsauren Kalks und die sargdeckelförmigen der phosphorsauren Ammoniakmagnesia.

Geruch. Der Geruch des Harns hat für die Diagnose nur eine untergeordnete Bedeutung. Bei infectiöser Cystitis mit ammoniakalischer Harnsäuregährung bemerkt man den scharfen, stechenden Geruch nach Ammoniak, während bei den chronischen Cystiten, namentlich gonorrhoischer Natur, der Harn unzersetzt und geruchlos zu sein pflegt; bilden sich in der Blase zerfallene, jauchige Neubildungen, so nimmt der Urin einen fötid stinkenden Geruch an.

Reaction. Die Reaction des Urins ändert sich bei Cystitis mit ammoniakalischer Harnsäuregährung zu einer alkalischen um; ebenso zuweilen bei Stoffwechselstörungen.

Urinbefund bei Blasencatarrh. Die Untersuchung des Urins muss sich in erster Linie auf den Nachweis eines Blasencatarrhs richten; er ist bei weitem die häufigste Ursache der Dysurie und meistens ausschliesslich durch die Harnuntersuchung zu diagnosticiren. Der abnorme Befund liegt in einer Beimengung catarrhalischen Secrets, welches wesentlich aus Eiter und Blasenepithelien besteht. Der Eitergehalt kann sehr verschieden reichlich sein. Bei acuten Formen findet sich oft so viel Eiter, dass er ein starkes Sediment bildet, während bei chronischen, namentlich bei gonorrhoischen Formen die Eitermenge wesentlich geringer und oft so spärlich ist, dass sie als Sediment überhaupt nicht mehr erkennbar ist; finden sich auch bei chronischen Blasencatarrhen andauernd grosse Eitermengen, so ist es wahrscheinlich, dass andere Quellen der Eiterung den Blasencatarrh compliciren, z. B. Divertikelbildungen, perforirende Abscesse oder Pyosalpinxe oder Niereneiterungen. Der Eitergehalt ist immer eines der wichtigsten Befunde beim Blasencatarrh, deutet aber gelegentlich auch auf Eiterungen höher gelegener Abschnitte hin; ob der Eiter der Blase oder den Nieren entstammt, ist mikroskopisch oder chemisch nicht zu erkennen, sondern nur mit Hilfe des Cystoskops zu unterscheiden. Neben dem Eiter findet man beim Blasencatarrh Epithelien, bei acuten Zuständen oft in zusammenhängenden Fetzen; bei älteren Catarrhen oder auch nach der Abheilung acuter Zustände bleiben zuweilen noch längere Zeit Epitheldesquamationen mit mässigen Beschwerden zurück.

Ob die Epithelien allein der Blase entstammen, kann das Mikroskop ebenfalls nicht entscheiden. Blut findet sich nur bei acuten Blasencatarrhen in inniger Vermischung mit Eiter; länger dauernde oder häufig sich wiederholende Blutungen, stärkerer Blutgehalt ohne Eiter weisen immer auf eine schwerere Erkrankung der Blase oder Niere hin. Schleim findet sich meistens bei Blasencatarrh. Die Mikroorganismen spielen insofern bei der Diagnose eine wichtige Rolle, als ein reicher Gehalt an Bacterien auf Catarrhe hinzuweisen pflegt, welche durch Infection von aussen (Katheterunreinlichkeit) entstanden sind; bei den gonorrhoischen Cystiten findet man gewöhnlich keine dieser Organismen, und selbst der Nachweis der Gonococcen gelingt nur selten. Die alkalische oder neutrale Reaction deutet nur in Verbindung mit Organismen, Tripelphosphaten, Eiterbildung auf einen Blasencatarrh hin und zwar auf diejenige Form, welche so häufig durch Unreinlichkeiten beim Katheterisiren entsteht; bei der gonorrhoischen Cystitis hat der Urin meist normale Reaction, bei der Tuberkulose pflegt er sogar stark sauer zu sein. Ebenso weist der ammoniakalische Geruch nur auf die jauchenden Catarrhe hin, während andererseits ein normaler Geruch die Catarrhe nicht ausschliesst.

Mit der Diagnose des Catarrhs ist das Gebiet der Urinuntersuchung fast völlig erschöpft. Alle anderen Blasenerkrankungen, welche beim Weibe zur Beobachtung kommen, Tumoren, Steine, Fremdkörper, geben keinen charakteristischen, sondern nur den Befund der begleitenden Catarrhe. Am werthvollsten ist wohl noch ein reichlicher Abgang von frischem Blut, welches, so weit die Blase in Betracht kommt, auf Tumoren, Steine oder Fremdkörper hinweist. Finden sich kleine fetzige Gewebsstücke im Urin, so kann es unter günstigen Umständen wohl gelingen, ein Papillom oder Myom durch mikroskopische Untersuchung derselben zu erkennen; im Allgemeinen soll aber vor der Diagnose vor allem eines Krebses aus carcinomähnlichen Zellen gewarnt werden, weil die Einzelindividuen für Krebs nicht charakteristisch und von Blasenepithelien nicht zu unterscheiden sind.

Cystoskopie. In dem Cystoskop von Nitze haben wir ein Instrument gewonnen, welches für die Diagnose der Blasen- und Nierenkrankheiten von unschätzbarer Bedeutung geworden ist. Namentlich die Erkennung der Tumoren und Fremdkörper in der Blase sowie die differentielle Diagnose der Blasen- und Nierenerkrankungen hat durch dasselbe einen festen Boden gewonnen. Für den Gynäkologen ist das Cystoskop von ganz besonderer Bedeutung geworden, weil es die Beziehung der Blase zu bestimmten Erkrankungen der weiblichen Genitalorgane in einer Weise erkennen lässt, wie es früher nicht möglich war. Ich stehe deshalb nicht an, das Cystoskop für ein unentbehrliches Instrument für den Gynäkologen zu erklären, und werde an dieser Stelle auf diejenigen diagnostischen Befunde besonders Werth legen, welche wir dem Cystoskop danken; so weit sie Erkrankungen der Genitalorgane betreffen, haben sie bis jetzt fast keine Berücksichtigung von seiten der Gynäkologen gefunden. Cystoskopie.

Technik. Technik. Die Cystoskopie ist heute eine diagnostische Wissenschaft für sich geworden, deren nicht ganz leicht zu erlernende Technik an dieser Stelle als bekannt vorausgesetzt werden soll. Ich beschränke mich darauf, diejenigen Punkte zu erwähnen, welche für die Cystoskopie beim Weibe von Bedeutung sind.

Anm.: Das Nitze'sche Cystoskop I, welches zunächst für die Untersuchung beim Manne construirt ist, ist auch für die Untersuchung der weiblichen Blase vollständig geeignet. Trotzdem die weibliche Urethra viel kürzer und wesentlich dilatabler ist als die männliche, halte ich es nicht für praktisch, das Cystoskop zu sehr zu kürzen, weil man sich dann mit dem Gesicht zu weit der Vulva nähern muss, oder ihm einen wesentlich stärkeren Durchmesser zu geben, weil das häufig recht enge Orificium externum dann dilatirt werden muss. Trotzdem man mit einem kurzen und dicken Instrument eine wesentlich grössere Lichtintensität erzielen kann, habe ich nach vielfachen Versuchen doch auf diese Aenderung verzichtet und wende ein Instrument von 21 cm Länge im Schaft und 6,5 mm Dicke an. Wichtig ist der Winkel zwischen Schnabel und Schaft. Derselbe ist beim Weibe wegen des geraden Verlaufs der Urethra unnöthig und für die Beleuchtung des Blasenbodens, des wichtigsten Theils, oft störend. Da es oft nur unter starkem Senken des Schaftes möglich ist, den Schnabel in genügende Entfernung vom Blasenboden zu bringen, so wende ich lieber ein Instrument mit flachem Winkel an (Fig. 186) und bin dadurch im Stande, denselben besser zu übersehen und den Verzerrungen und Verlagerungen der Blase besser folgen zu können als mit dem Originalcystoskop I von Nitze. Als Vereinfachung der Zuleitung der Elektricität bediene ich mich nur einer kleinen Gabel, welche die Beweglichkeit des Instruments weniger beeinträchtigt als ein grosser Handgriff, und habe die Stromunterbrechung in die Zuleitungsschnur gelegt. Als Elektricitätsquelle habe ich stets die städtische Leitung benutzt.

Für die Cystoskopie lagert man die Frau auf einem Untersuchungsstuhl so hoch, dass die Genitalien sich gerade in der Höhe des Auges befinden. Was die Vorbereitung und die Anfüllung der Blase, was die Technik und Methode der Untersuchung betrifft, folge man genau den Vorschriften von Nitze. Die Untersuchung der weiblichen Blase wird genau in derselben Weise vorgenommen wie die der männlichen; nur entstehen eine Reihe von Schwierigkeiten durch die häufigen Verlagerungen und Gestaltsveränderungen, welche die Blase durch Lageveränderung des Uterus und der Scheide und durch anliegende Tumoren des Uterus und seiner Nachbarorgane erfährt. Dadurch wird es oft unmöglich, der Blase die für die Untersuchung wünschenswerthe Kugelgestalt zu geben; sie behält Taschen und Ausbuchtungen, in die man schwer mit dem Cystoskop hineinsehen kann. Ferner ist die Einstellung der Ureterenmündungen, welche sich an der Verlagerung betheiligen, häufig erschwert. Die Cystoskopie ist beim Weibe wegen der Kürze der Urethra im Ganzen ungefährlicher und führt selten zu infectiösen Blasencatarrhen. Trotzdem muss sie selbstverständlich mit allen aseptischen Cautelen vorgenommen werden; bei gonorrhoischer Urethritis ist sie nicht gestattet, so lange es sich um acute Eiterung handelt, während chronische Formen, namentlich nach Ausspülung der Urethra, eine vorsichtige Untersuchung zulassen. Als besondere Vorsicht empfehle ich das sofortige Ablassen des Füllwassers nach der Untersuchung.

Indicationen. Indicationen. Trotz aller Vorsichtsmaassregeln ist die Cystoskopie ein

Eingriff, welcher nicht in jedem Fall von Blasenerkrankung vorgenommen werden darf, sondern ihre besonderen Indicationen verlangt. Als solche möchte ich zunächst beim Weibe gewisse Formen des Catarrhs bezeichnen, welche durch die Urinuntersuchung nicht sicher erkannt werden. Bei acuten Catarrhen ist die cystoskopische Untersuchung durchaus unnöthig, häufig unausführbar und durch Reizungen zuweilen schädlich; nur bei sehr langdauernden und schweren Catarrhen, bei Catarrhen mit intensiven Beschwerden und geringem Urinbefund ist es wünschenswerth, die Art des Catarrhs und den Grad der Veränderung in der Blasenwand nachzuweisen. Ferner ist die Cystoskopie unerlässlich, wenn man hinter dem Catarrh als primäre Ursache Tumoren, Steine, Fremdkörper oder Geschwürprocesse vermuthen muss. Bei hochgradigen Eiterungen ist die Cystoskopie nothwendig, um zu entscheiden, ob die Blasenwand allein den Eiter liefert oder ob er Divertikeln, perforirten Abscessen und Pyosalpinxen entstammt oder ob er aus der Niere heruntergekommen ist; vor allem für die Diagnose der renalen Pyurie ist die Cystoskopie ein unentbehrliches Hilfsmittel. Blutungen mit dem Urin verlangen mit Ausnahme der Fälle, wo es sich um geringen Blutabgang bei acuter Cystitis oder hämorrhagischer Nephritis handelt, stets eine cystoskopische Untersuchung, vor allem wenn die Blutung bedeutend ist, länger dauert oder sich wiederholt. Hauptsächlich handelt es sich zunächst um die Feststellung, ob das Blut aus der Blase stammt oder aus der Niere. Da Blasenblutungen die Cystoskopie sehr stören, während Nierenblutungen eine Untersuchung während der Blutung selbst verlangen, so untersucht man, um keinen Zeitverlust zu erleiden, zunächst während der Blutung und constatirt, ob Veränderungen an der Blasenwand vorhanden sind oder ob das Blut aus einem der Ureteren ausgespritzt wird. Ist ersteres der Fall, so ist eine genauere Diagnose der Veränderung nur möglich, wenn man die Untersuchung in der blutungsfreien Zeit wiederholt. Kann man aus der Anamnese und den Beschwerden der Kranken Steine vermuthen, so muss cystoskopirt werden, und zwar womöglich vor Anwendung der Sonde und Austastung; desgleichen, wenn die Anamnese ergiebt, dass Fremdkörper in die Blase eingeführt sind.

Fig. 186. Nitzesches Cystoskop. $^1/_3$.

Die wesentlichste Bereicherung für den Gynäkologen erfahren die Indicationen für die Cystoskopie aber noch durch den Nachweis von gewissen Beziehungen, welche die Blase zu Erkrankungen der ihr anliegenden Genitalorgane eingegangen ist.

Cystoskopische Befunde

Der normale Befund beim Weibe unterscheidet sich kaum von dem einer männlichen Blase; nur ist an die oben erwähnten, häufig recht auffallenden Gestaltsveränderungen der Blase zu erinnern. Bei eng anliegenden Tumoren findet man Vorwölbungen einer Wand und Abflachungen der Blase, bei Lageveränderungen des Uterus taschen- und spaltförmige Verengerungen, welche die Uebersicht der Blasenwand ganz besonders stören. Die Ureterenöffnungen sind häufig verlagert, unsymmetrisch angeordnet.

bei Cystitis.

Die cystoskopische Diagnose der Cystitis beruht vor allem auf der Injection der Schleimhaut. Die in normalem Zustand blasse Schleimhaut bekommt einen anderen Farbenton; sie wird rosa, gesättigt roth, oft braunroth; mehr und weniger injicirte Stellen wechseln miteinander ab und erzeugen ein marmorirtes Aussehen der Schleimhaut. Häufig sieht man circumscripte rothe Flecken, welche auf gleichmässigen Injectionen beruhen, und Haemorrhagien auf einer sonst blassen Schleimhaut. Andere Bilder entstehen, wenn es sich nur um eine Injection der grösseren und mittelgrossen Gefässe handelt; man sieht dann mehr Gefässe als auf der normalen Schleimhaut und die sonst engen Gefässe erweitert. Am ausgeprägtesten ist die Injection am Blasenboden, vor allem in der Nachbarschaft des Orificium internum. Bei intensiveren Formen geht die Schleimhaut selbst Veränderungen ein; sie erscheint rauh und stumpf, schwillt an, faltet sich und bildet dicke Wülste, auf deren Höhe man gewöhnlich Blutungen sieht. Die Abstossung der oberen Epithellager, welche sich bei jedem Catarrh findet, bietet sehr verschiedene Bilder; in den leichteren Fällen, wo es sich um eine andauernde, langsame Abstossung der Plattenepithelien handelt, kann das Bild der Schleimhaut ganz normal sein; wird die Abstossung reichlicher und geht in zusammenhängenden Fetzen vor sich, so schwimmen dieselben im Füllwasser herum und trüben dasselbe schnell. Schleimhautfetzen, welche der Wand noch anhaften, erscheinen als weisslich glänzende, im Wasser flottirende Membranen. Schwerer ist es, aus dem cystoskopischen Bilde die Art der Cystitis zu diagnosticiren. Für den Gynäkologen kommen vor allem zwei Formen in Betracht, der diffus eiterige Catarrh, wie wir ihn nach Operationen, am häufigsten nach unsauberem Katheterismus, entstehen sehen, und die gonorrhoische Cystitis. Bei ersterer finden wir sehr auffallende Bilder, indem die Schleimhaut bis zu schmutzig braunrother Farbe injicirt ist, rauh erscheint und starke Epithelabstossung zeigt. Die gonorrhoische Cystitis, welche man meistens nur im chronischen Stadium zur Beobachtung bekommt, zeichnet sich vor allem durch Injection und diffuse Röthung des Blasenbodens aus, während die andere Blasenschleimhaut ganz normal ist oder nur vereinzelte rothe Flecken zeigt. Bei bacteritischen Zersetzungen des Urins kann die Blasenschleimhaut ganz normal aussehen.

Blasentumoren und Blasensteine sind beim weiblichen Geschlecht so selten und unterscheiden sich von den betreffenden Bildern bei Männern so wenig, dass ich auf die Beschreibung des cystokopischen Bildes verzichten und auf Nitzes Lehrbuch der Cystoskopie verweisen kann. Dagegen kommen

Fremdkörper fast ausschliesslich beim weiblichen Geschlecht vor, weil es sich meistens um Hysterische handelt und das Einführen durch die Kürze der Urethra erleichtert wird; Katheterstücke, Haarnadeln, Stecknadeln, Seidenfäden und Anderes geben so selbstverständliche cystoskopische Bilder, dass ich auf die Schilderung verzichte.

Die Cystoskopie hat beim Weibe ein ganz specifisches Gebiet eröffnet in der Erkennung von Beziehungen, welche gewisse Erkrankungen der Genitalorgane zur Blase gewonnen haben; sie füllt damit eine sehr wichtige Lücke aus, weil diese Verbindungen mit der Blasenwand bislang nur in sehr unsicherer Weise zu erkennen waren. Es ist dies zweifellos ein Gebiet von grösster Wichtigkeit für den Gynäkologen, nicht bloss in Hinblick auf die Diagnose dieser Veränderungen überhaupt, sondern auch auf die Indicationsstellung für die Entfernung solcher mit der Blasse in innige Verbindung getretenen Tumoren. Es handelt sich hierbei vor allem um Zustände, welche von aussen an die Blasenwand herantreten, sie durchsetzen und zu Perforationen in die Blase führen können; es sind vor allem parametritische Exsudate, Pyosalpinxe, vereiterte Ovarialtumoren, namentlich Dermoide, Extrauterinschwangerschaften und Uteruscarcinome.

bei parametritischen Exsudaten.

Die parametritischen Exsudate erzeugen, wenn sie Tumoren in der Nähe der Blase bilden, Vorwölbungen der Wand bis zu spaltförmigen Verengerungen, welche zunächst noch von glatter Schleimhaut überzogen sein können; sobald aber die Entzündung der Blasenwand sich nähert und zu Circulationsstörungen in derselben führt, legt sich die Schleimhaut in dicke Falten (in einem Fall sah ich sie wie bei Etat mamilloné des Magens) von normaler Farbe, wie sie ähnlich beim Cervixcarcinom, welches sich der Blase nähert, beobachtet werden. In anderen Fällen werden die Falten ödematös, glasig gequollen und sind mit kleinen Bläschen, welche durch Epithelabhebung entstanden sind, bedeckt; namentlich die letzteren mit ihrer Transparenz erzeugen wunderbare cystokopische Bilder. Kolischer nennt es mit Recht bullöses Odem.

Cas. 20. Fr. L. Links unmittelbar an der Blase liegt ein schwach faustgrosser, harter Tumor in inniger Verbindung mit der linken Wand. Die cystoskopische Untersuchung ergab eine sonst normale Blasenschleimhaut, nur die dem Exsudat unmittelbar anliegende Partie zeigte auffallende Veränderungen. Die Wand ist nach innen vorgewölbt und die Schleimhaut liegt in dicken, meist parallelen Falten; einzelne erscheinen glasig durchschimmernd und sind mit kleinen transparenten Bläschen bedeckt. Die Schleimhaut ist blass, an einzelneu Stellen mit kleinen Petechien bedeckt.

bei perforirten Pyosalpinxen.

Aehnliche Befunde machen Pyosalpinxe, welche der Blasenwand anliegen. Treten Perforationen ein, so kann man den Uebertritt von Eiter in das klare Füllwasser der Blase unmittelbar beobachten. Kolischer sah bei einem perforirten Pyosalpinx eine spaltförmige, von gefranzten Rändern umgebene Oeffnung, aus der ein gelbliches, der Länge nach canellirtes Würstchen hervorsah, welches sich bei Druck auf den Adnextumor verlängerte, bis sich der

Eiter löste und auf dem Boden der Blase deponirte; einen ganz ähnlichen Befund konnte ich nach der Perforation eines parametritischen Exsudats in die Blase aufnehmen. Vereiterte Dermoide erkennt man ev. an dem Hervorhängen von Haaren in die Blase, perforirte Extrauterinschwangerschaften an dem Hineinragen von fötalen Theilen.

Ueber die Befunde beim Cervixcarcinom s. pag. 231.

Durch die Cystoskopie sind alle anderen früher ausschliesslich in Anwendung gezogenen Untersuchungsmethoden der Blase Nebenmethoden geworden, welche nur als Ergänzung jener, wenn sie nicht ausführbar ist oder unsichere Befunde liefert, in Frage kommen. Das gilt vor allem für die Austastung der Blase und die Sondenuntersuchung.

Die **Palpation der Blase** kann durch bimanuelle Untersuchung von der Vagina und den Bauchdecken aus oder mittelst des durch die Urethra eingeführten Fingers vorgenommen werden. Die erste ist begreiflicherweise eine sehr unvollkommene Methode und kann wohl nur gelegentlich eine Vermuthung auf Tumoren, Steine oder Fremdkörper aufkommen lassen, wenn man anstatt der in normalem Zustand kaum fühlbaren Blasenwandungen circumscripte Verdickungen erkennen kann; dagegen ist man nicht im Stande, durch dieselbe eine einigermaassen sichere Diagnose zu stellen. Anders verhält es sich mit der Palpation der Blase von innen. Dieselbe hat seit Simons Zeiten beim Weibe fast allein dazu gedient, die Diagnose auf Tumoren, Steine oder Fremdkörper in der Blase zu stellen, und ist zu einer grossen Vollkommenheit ausgebildet worden; sie wird auch von den Gynäkologen, namentlich von den das Cystoskop nicht beherrschenden, nicht so leicht verlassen werden, weil sie die dem Gynäkologen vertrautere Gefühlsdiagnose vermittelt. Ihre Nachtheile gegenüber dem Cystoskop liegen darin, dass der Finger der Blasenwand mehr schadet als das Cystoskop, dass der Austastung stets eine Dilatation der Harnröhre vorausgehen muss und dass ihre Untersuchungsbefunde nicht an die Deutlichkeit der cystoskopischen Bilder heranreichen. Das Cystoskop verdient in jeder Beziehung den Vorrang vor der Austastung der Blase und mag nur dann durch letztere ersetzt werden, wenn sie bei andauernd dickem und blutigem Urin nicht ausführbar ist oder unsichere Resultate giebt. Die Abgrenzung beider Methoden wird schliesslich von der Technik des Arztes bei der Anwendung beider abhängen.

Austastung der Blase.

Ueber die Technik der Harnröhrendilatation s. pag. 10.

Blasensonde.

Ein einfacheres Mittel für die Austastung der Blase ist die Sonde, welche man in Gestalt eines Katheters oder einer Uterussonde mit dickem Knopf gebraucht. Man wendet sie beim Weibe vor allem an, um Verlagerungen und Gestaltsveränderungen der Blase zu erkennen, muss aber dabei im Auge behalten, dass die Blasenwand sich sehr leicht nach allen Seiten vorstülpen lässt; ferner dient sie dazu, die Empfindlichkeit der Blasenwand, vor allem des Blasenbodens, bei entzündlichen Processen festzustellen oder einen Stein oder eine Incrustation der Blasenwand zu erkennen.

Als eine seltenere Ursache für vermehrten, meistens nicht schmerzhaften Harndrang ist noch die Schrumpfblase zu erwähnen, welche in einer meistens an chronische Catarrhe sich anschliessenden Hypertrophie der Blasenwand mit Verengerung ihres Lumens besteht; entsprechend der geringeren Capacität der Blase ist der Urindrang erhöht. Die Diagnose dieses Zustandes wird durch die Anfüllung der Blase gestellt; tritt schon bei geringer Füllung, ca. bei 80—100 g regelmässig Urindrang ein und wird der Urin dann am Katheter vorbeigetrieben, so hat die Blase eine zu geringe Capacität; allerdings muss man die acuten Catarrhe und starken Reizerscheinungen aus diesem Symptomenbild ausschliessen; zuweilen kann man die verdickten Blasenwandungen direct palpiren. Schrumpfblase.

Es ist zweifellos, dass wir die Ursache für die Dysurie am häufigsten in Erkrankungen des Harnapparates selbst finden; durch die Anwendung der feineren Untersuchungsmethoden, vor allem der Centrifuge und des Cystoskops, ist die Zahl der Fälle immer kleiner geworden, wo wir bei ausgeprägter Dysurie Blase und Urethra vollständig normal finden; immerhin sind auch für den geübteren Untersucher Fälle nicht ganz selten, wo man nach anderen Ursachen für dieselbe suchen muss. Vor allem beanspruchen **gewisse Genitalerkrankungen** in dieser Beziehung eine grosse Bedeutung; die Art und Weise, wie sie das Symptom erzeugen, ist allerdings verschieden. Eine Reihe von Erkrankungen führt zu Raumbeengung im kleinen Becken und dadurch zum Druck auf die Blase, zur Verlagerung der Blase mit Verzerrung des empfindlichen Blasenbodens; dazu gehören Gravidität, Myome, Retroflexio uteri, namentlich in der Gravidität, Tumoren der Adnexe, Anteversio-flexio, Antepositio uteri, Haematocele retrouterina und Douglasabscesse. Eine andere Reihe von Krankheiten führt allein auf dem Wege des Reflexes zum gesteigerten Urindrang, d. s. vor allem die Schleimhauterkrankungen, z. B. Vulvitis und Colpitis, Schleimpolypen am Cervix, zuweilen auch Endometritis. In anderer Weise erzeugen die Entzündungen in der Nachbarschaft der Blase Urinbeschwerden, z. B. Metritis, Peri- und Parametritis, Exsudate und Pyosalpinxe, indem nämlich die Blase an der Hyperaemie der Beckenorgane theilnimmt oder die Sensibilität der Blasenschleimhaut gesteigert wird, ohne dass gerade locale Veränderungen vorliegen. In allen diesen Zuständen kann man gelegentlich die Ursache für vermehrten Urindrang sehen, aber nur erst dann, wenn die Harnorgane selbst als gesund erkannt sind. Zum Unterschied von der Dysurie bei Erkrankungen der Blase und Urethra pflegen eigentliche Schmerzen zu fehlen, sondern nur vermehrter Drang zu bestehen, ausgenommen vielleicht die Fälle, wo bei Vulvitis der Urin rein äusserlich die entzündlichen Stellen reizt oder bei Perimetritis der seröse Ueberzug der Blase mit betheiligt ist. Dysurie bei Genitalerkrankungen.

Ergiebt auch die genaueste Untersuchung der ganzen Umgebung einen normalen Befund, so bleibt als Erklärung der Blasenbeschwerden, vor allem Blasenneurose.

für den Tenesmus, nur noch **die locale Neurose** übrig. In zwei Formen kann sie die hier in Frage kommenden Symptome erzeugen, als acuter Blasenkrampf (Cystospasmus), ein meist bald vorübergehender Zustand von starkem, schmerzhaftem Drängen, und als sog. „irritable bladder", ein chronisch vermehrter Drang ohne wesentliche Schmerzen. Die Diagnose dieser Zustände ist leicht und beruht wesentlich auf der Ausschliessung der schon erörterten Ursachen der Dysurie; die eigentliche Ursache für die Neurose ist allerdings schwerer zu ermitteln.

Die Dysurie ist die bei weitem häufigste Beschwerde, mit welcher Frauen, die an Erkrankungen der Harnorgane leiden, zur Beobachtung kommen, und bildet wegen der Vielseitigkeit und Verschiedenheit ihrer Ursachen recht häufig ein schwer zu lösendes diagnostisches Problem. Ein Leiden ganz anderer Art ist die Incontinenz; auch sie ist nicht etwa als ein pathognomonisches Symptom eines bestimmten Leidens aufzufassen, sondern gehört einer Reihe ganz verschiedener Erkrankungen an und bedarf deshalb ebenfalls einer analytischen Besprechung.

Diagnose der Ursachen der Incontinenz.

Definition. Unter Incontinentia urinae versteht man den unwillkürlichen Urinabgang, d. h. einen Zustand, welcher in beständigem oder zeitweiligem Ablaufen des Urins besteht, ohne dass die Kranken die Empfindung des physiologischen Harndrangs bekommen. Die Kranken pflegen allerdings noch einen Zustand ganz anderer Art mit der Bezeichnung, dass sie „den Urin nicht halten können", zu belegen, ein Leiden, welches in einem intensiven Tenesmus mit beständigem Abgang von Urin in kleineren Quantitäten besteht. Diese Art des unwillkürlichen Urinabganges ist nichts Anderes, als dass die Kranken den Urinzwang nicht unterdrücken können, sondern den Urin oft auf dem Wege zum Nachtgeschirr verlieren. Dieser Zustand beruht natürlich auf ganz anderen Veränderungen und gehört in das Gebiet der Dysurie; es ist rathsam, ehe man an die Diagnose der Incontinenz herantritt, diesen Zustand durch eine sorgfältige Anamnese auszuschliessen.

Diagnose der Incontinenz.

Die Diagnose der Incontinenz selbst ist leicht; man bemerkt Ekzem und Furunkel in der Umgebung der Genitalien, einen urinösen Geruch und sieht den Urin abfliessen. Der unwillkürliche Urinabgang kann sich allerdings verschieden verhalten, je nach der Art des Leidens, welches ihn bedingt. In den schwersten Fällen können die Frauen keinen Tropfen halten, sondern im Stehen und Liegen fliesst Alles ab; in minder schweren Fällen vermag die Frau in horizontaler Lage den Urin vollständig oder wenigstens lange zurückzuhalten, und nur im Stehen fliesst er ab; in noch leichteren Fällen vermag sie ihn auch im Stehen zurückzuhalten, und nur bei plötzlicher Anstrengung der Bauchpresse (Husten, Niesen) oder bei stärkerem Ausschreiten fliesst etwas ab.

Die wichtigste Aufgabe beruht in der Auffindung der Ursachen der Incontinenz; dieselben bewegen sich wesentlich in zwei ganz verschiedenen Zuständen; es sind

Fisteln und Verletzungen des Harnapparates und Insufficienz des Verschlussapparates der Blase.

Die Unterscheidung dieser beiden Zustände wird meistens zugleich mit der Diagnose der Incontinenz überhaupt in folgender Weise zu ermöglichen sein: man legt die Kranke auf den Untersuchungsstuhl und sucht zunächst durch Inspection festzustellen, woher der Urinabgang kommt, ob aus der Urethra oder aus der Scheide. Damit ist schon die Hauptfrage erledigt; denn jeder Urinabgang aus der Scheide deutet auf eine abnorme Communication zwischen Harn- und Genitalapparat hin, während der Abfluss des Urins auf normalem Wege nur durch eine Insufficenz der Sphincteren entsteht.

Diagnose der Fisteln.

Um eine **Fistel** direct nachzuweisen, versucht man zunächst mit dem Finger, die abnorme Oeffnung zu fühlen. Wenn dieselbe im Bereich der Scheide sitzt, so wird der Finger sie bei einer gewissen Grösse fühlen, sogar durch sie in die Blase eindringen oder grössere Defecte in der Blasen-Scheidenwand nachweisen; sind die Fistelöffnungen aber kleiner oder liegen sie zwischen Schleimhautfalten versteckt, so gelingt der Nachweis leichter im Simonschen Speculum. Wenn man sich in demselben die ganze vordere Scheidenwand frei legt, sieht man den Urin ausströmen oder sich im Speculum ansammeln; achtet man genau auf die Richtung, aus welcher der Urin fliesst, so findet man die kleine Fistel, und wenn man durch Häkchen und Zangen sich die betreffende Stelle freilegt, so kann man die Fistelöffnung und den Urinabfluss aus derselben direct übersehen. Wird man nicht klar, ob es sich um eine Fistelöffnung oder etwa um den äusseren Muttermund oder andere nur scheinbare Oeffnungen handelt, so kann man die Fistel am leichtesten daraus erkennen, dass man einen Katheter per urethram in die Blase hinein- und aus der Fistel herausführt, oder wenn das nicht gelingen sollte, den Katheter in der Blase liegen lässt, eine Sonde in die Fistel einführt und beide in directe Berührung miteinander zu bringen sucht. Wenn es nicht gelingt, die Fistel freizulegen oder den Urinaustritt zu beobachten, so macht man die sog. Milchprobe. Man füllt einen Irrigator mit circa einem Liter warmer Milch und setzt den Schlauch auf einen doppelläufigen Katheter. Nachdem man im Simonschen Speculum die vordere Scheidenwand und den äusseren Muttermund freigelegt hat, führt man den Katheter unter Zuhalten der unteren Oeffnung in die Blase ein, tupft die Vagina trocken und lässt die Milch laufen. Bei grösseren Fisteln kommt die Milch sofort zum Vorschein; bei kleineren füllt sich oft erst die Blase, bis dann plötzlich beim Verschieben der Specula oder Auseinandernehmen der Falten mit Häkchen die Milch vorstürzt. Die Milchprobe ist ein sehr zuverlässiges Mittel für die Dia-

gnose der Incontinenz; sie liefert zugleich den Beweis der Fistel und der Art der Fistel.

Ist die abnorme Communication auf diese Weise erkannt, so muss nun weiter diagnosticirt werden, von welchem Theil des Harnapparates und in welchen Theil des Genitalapparates die Fistel führt; einerseits handelt es sich um Blasen- oder Ureter-, andererseits um Scheiden- oder Gebärmutterfisteln.

Zuweilen kommen auch Urethra-Scheidenfisteln zur Beobachtung; dieselben haben aber keine gesonderte Stellung, weil die kleinen Communicationen zwischen der vorderen Hälfte der Urethra und der Scheide keine Incontinenz, sondern nur geringe Veränderungen des Strahls bei der Urinausleerung verursachen, die Fisteln aber in der hinteren Hälfte sich meistens in die Blase erstrecken oder wenigstens wegen der stets damit verbundenen Zerstörung des Verschlussapparates der Blase dieselbe Art der Incontinenz erzeugen wie die Blasenfisteln selbst.

Blasen- oder Ureterfistel.

Für die Frage, ob es sich um eine Blasen- oder Ureterfistel handelt, ist zunächst schon der Sitz der Fistel entscheidend; Harnleiterfisteln sitzen meistens seitwärts im Scheidengewölbe und münden nur selten in den Cervix, Blasenfisteln sitzen dagegen meistens nur an der vorderen Wand. Eine sichere Entscheidung trifft dann die Milchprobe; bei Blasenfisteln wird stets ein Abfluss der Milch eintreten, welchen man bei kleineren Oeffnungen sich allerdings erst durch Auseinanderhalten der Ränder deutlich machen kann; bei Harnleiterfistel geht die injicirte Milch nicht ab, sondern die Blase füllt sich, während zugleich oft klarer Urin aus der Fistel abtropft. Die Sondirung der Fistel giebt meistens ebenfalls einen positiven Befund; legt man einen Katheter in die Blase und sondirt die Fistel von der Scheide, so berühren sich die beiden Instrumente, während bei Ureterenfisteln eine dünne Sonde weit nach hinten und oben in die Höhe gleitet und den Katheter in der Blase nicht berührt.

Blasen-Scheiden- oder Blasen-Gebärmutterfistel.

Wenn auf diese Weise die Frage beantwortet ist, dass eine Blasenfistel besteht, so muss man weiter entscheiden, ob sie in die Vagina mündet (Blasen-Scheidenfistel) oder ob mit oder ohne Verlust eines Theiles der vorderen Lippe die Fistel in den Cervicalkanal führt (Blasen-Gebärmutterfistel). In einfacheren Fällen kann schon die Digitaluntersuchung entscheiden, dass die Oeffnung unterhalb der Portio vaginalis in der vorderen Scheidenwand sitzt, oder andererseits sieht man im Speculum bei vollständig normaler vorderer Scheidenwand den Urin aus dem äusseren Muttermund herauslaufen. In schwierigen Eällen entscheidet wieder die Milchprobe; man verstopft mit einem festen Tampon den Cervix und lässt Mich in die Blase hineinlaufen; fliesst sie ab, so muss die Fistel in der Scheide sein, wenn nicht, so liegt sie im Cervix. Die Fistel im Cervix selbst zu übersehen, fällt schwer, wenn der Cervix sich gut formirt und das Ox externum nicht sehr weit ist; leichter ist es, die Fistel zu Gesicht zu bringen und ev. auch zu sondiren, wenn ein Theil der vorderen Lippe zerstört ist. Eine Incision des Cervix zu

diagnostischen Zwecken ist nicht nothwendig. Schwieriger ist es, bei Harnleiterfisteln die genaue Diagnose des Sitzes zu stellen, weil man hier auf die Milchprobe verzichten muss. Wenn sie im Scheidengewölbe sitzt, so kann man sie meistens übersehen und sondiren (Ureter-Scheidenfistel); die Einmündung des Ureter in den Cervix aber, also eine Ureter-Gebärmutterfistel, kann man nur durch sicheren Ausschluss einer Blasen-Gebärmutterfistel stellen, d. h. wenn bei sicherem Urinabgang aus dem Uterus die Milchprobe andauernd negativ ist. In diesem Falle, wo Alles darauf ankommt, die aus dem Uterus abgehende Flüssigkeit mit Sicherheit als Urin zu erkennen, wird man gelegentlich zur chemischen Untersuchung derselben auf Harnstoff greifen müssen. Wenn die Diagnose auf eine Fistel gesichert ist, so wird es namentlich im Hinblick auf eine Operation nöthig sein, die Untersuchung auszudehnen auf narbige Veränderungen und Verwachsungen.

Ureter-Scheiden- oder Ureter-Gebärmutterfistel.

Die Cystoskopie lässt sich in geeigneten Fällen auch für die Diagnose der Fistel verwerthen, natürlich nicht in jenen Fällen, wo eine grosse Oeffnung in der Blase das Zurückhalten des Füllwassers unmöglich macht. Zunächst muss man von der Vagina aus die Oeffnung verschliessen durch Tampons, durch Zusammenkneifen der Scheidenwände über der Fistel, durch Verstopfen oder Zukneifen des Cervix; dann füllt man die Blase. Die Fistel präsentirt sich von der Blase aus als ein Kanal mit mehr oder weniger grosser Oeffnung und ist mit Schleimhaut ausgekleidet; sein Ende ist meistens nicht abzusehen; kleinere Fisteln sind zwischen den Falten der Blasenschleimhaut zuweilen schwer zu finden. Wichtig ist diese Untersuchung bei Blasen-Scheidenfisteln für die Lage des Ureters zum Fistelrand und für die Unterscheidung zwischen Ureter- und Blasenfistel; im ersteren Falle findet man die Blase intact und ein andauerndes Fehlen des Urinstroms aus dem betreffenden Ureter.

Cystoskopie bei Fisteln.

Weniger brauchbar für die Diagnose der Fisteln sind die Angaben der Kranken über die Art ihrer Incontinenz; selbst die verführerische Mittheilung, dass sie einen Theil des Urins lassen, der andere aber spontan abgeht, darf nicht für Ureterenfisteln verwerthet werden, sondern wird in ähnlicher Weise bei Blasen-Scheidenfisteln beobachtet.

Die andere Ursache der Incontinenz ist **die Insufficienz des Verschlussapparates der Urethra**. Eine Vermuthung auf diese Ursache erwächst schon aus den Angaben der Kranken, dass sie nicht über andauernden Urinabgang, sondern nur über zeitweiliges Harnträufeln, vor allem beim Anstrengen der Bauchpresse (Husten etc.) oder beim starken Spreizen der Beine zu klagen haben. Die Untersuchung ergiebt die Sicherheit dieses Zustandes durch die Beobachtung des Urinabganges durch die Urethra. Wenn man die Kranke stark husten und pressen lässt, so sieht man meistens den Urin abträufeln und im Strahl hervorstürzen; tritt dies nicht ein, so gewinnt man die Sicherheit auf Insufficenz des Verschlussapparates, wenn man Simonschen Speculum die Fistel durch die Milchprobe ausschliesst. Schwieriger

ist es, die Ursache der Insufficienz des Verschlussapparates zu ermitteln. Am häufigsten handelt es sich zweifellos um Paresen oder Paralysen des M. sphincter, welche im Anschluss an chronische Blasencatarrhe, nach Traumen (Geburt) oder bei nervösen Personen, recht häufig aber auch ohne nachweisbare Aetiologie, beobachtet werden. In anderen Fällen sind es Zerstörungen der Urethra, entweder traumatische oder ulcerative; erstere zeichnen sich durch einen glatten Narbensaum, letztere, welche namentlich luetischer Natur sind, durch ausgedehnte callöse Verdickungen und Ulcerationen in der Umgebung aus. Die Zerstörungen in der vorderen Hälfte der Urethra machen keine Incontinenz; betreffen sie dagegen auch die hintere oder zerstören sie gar die Muskelbündel des M. sphincter, so machen sie die Zurückhaltung des Urins unmöglich; ein Drittel bis zur Hälfte der hinteren Urethra ist für die normale Continenz nothwendig. In dieses Gebiet der Incontinenz gehört auch die Enuresis nocturna, welche ebenfalls auf Parese des Verschlussapparates zurückzuführen ist und aus den anamnestischen Angaben leicht zu erkennen ist. Eine seltenere Ursache der Incontinenz sind angeborene Missbildungen, z. B. Spaltbildungen und vollständiger Mangel der Urethra, Blasenfisteln, Urachusfisteln. Alle diese Zustände, wenn sie überhaupt an Lebenden beobachtet werden, kommen in frühester Jugend vor oder ergeben mit Sicherheit durch die Anamnese den congenitalen Ursprung. Die Diagnose dieser Zustände ist leicht und beruht auf der Klarlegung der Topographie; besonders schwierig hingegen sind jene Zustände zu beurtheilen, welche auf abnormer Ausmündung des Ureters beruhen, namentlich wenn sie in die Vulva stattfindet.

Cas. 21. Anna G. giebt an, dass sie seit der Geburt unwillkürlichen Urinabgang haben soll, behauptet aber zugleich, in normaler Weise uriniren zu können. Urethra normal gebildet; Introitus vaginae durch Hymen theilweise verschlossen. Rechts neben demselben mündet mit weitem Ostium ein Schleimhautkanal, welcher sich ca. 2 cm sondiren lässt und sicher nicht mit Urethra und Vagina communicirt; gleichzeitig in die drei Kanäle eingeführte Sonden berühren sich nicht. Es findet unwillkürlicher, aber periodischer Urinabgang statt, welcher mit Sicherheit aus dem rechtsseitigen Schleimhautkanal kommt. Die Milchprobe ergiebt einen vollständig negativen Befund; denn weder aus der Vagina noch aus der Urethra geht ein Tropfen Milch ab. Der Urin ist klar, die Blase fasst ca. 200 g. Die cystoskopische Untersuchung ergiebt links eine normale Uretermündung mit intermittirendem Urinaus spritzen, während rechts keine Uretermündung nachzuweisen ist.

Ein weiteres Symptom von sehr allgemeiner Bedeutung ist die Ischurie. Auch dieses bedarf in Hinblick auf die verschiedenartigen Ursachen einer analytischen Diagnostik.

Diagnose der Ursachen der Ischurie.

Definition. Unter Ischurie versteht man eine Erschwerung oder Unmöglichkeit des Urinablassens. In leichten Fällen erfolgt der Urinabgang erst nach längerem Zuwarten, Pressen oder Drücken; in anderen Fällen können die

Kranken nur in bestimmten Stellungen oder nur tropfenweise uriniren, während in schweren Fällen eine vollständige Retention besteht; hierbei kommt es zur Harnverhaltung mit Ausdehnung der Blase. Wenn bei übermässig ausgedehnter Blase unwillkürlich Urin abgeht, so bezeichnen wir dies als Ischuria paradoxa.

Diagnose der Ischurie.

Die Diagnose der Ischurie beruht im wesentlichen auf obigen Angaben der Kranken, bekommt aber eine wichtige Stütze, namentlich bei vollständiger Retention, durch den Nachweis der übermässig ausgedehnten Blase; über die Erkennung derselben durch Percussion und Palpation s. pag. 51. Am häufigsten wird die Diagnose der Ischurie verfehlt, wenn Harnträufeln sich hinzugesellt, weil der Urinabgang die Annahme einer Ischuria nicht aufkommen lässt: alle zweifelhaften Fälle entscheidet leicht der Gebrauch des Katheters. Eine besondere Form der Ischurie besteht darin, dass die Kranke ihre Blase nicht vollständig entleert und Residualurin in derselben zurücklässt; für diese Zustände kann man noch am ehesten eine ungenügende Thätigkeit des M. detrusor beschuldigen. Man erkennt diese Form der Ischurie, wenn man nach nach dem Uriniren den Katheter einführt und den Residualurin abläst; durch die Menge desselben gewinnt man zugleich ein Urtheil über den Grad dieser Ischurie.

Ursachen.

Während die Diagnose auf Ischurie im Allgemeinen als leicht bezeichnet werden muss, entstehen grössere Schwierigkeiten in der Beurtheilung der **Ursachen**, und doch muss man in jedem Fall diese Frage zu beantworten suchen, weil die Ischurie häufig ein dauerndes Leiden ist und nur mit der Beseitigung der Ursachen schwindet. Ich trenne zwei Formen der Ischurie, die mechanische, bei welcher die Unmöglichkeit des Urinablassens auf einem mechanischen Hinderniss beruht, und eine functionelle, welche auf eine nervöse Störung des Mechanismus der Harnentleerung zurückzuführen ist.

Mechanische Ischurie.

Die Diagnose der mechanischen Ischurie beruht auf dem Auffinden eines mechanischen Hindernisses für die Urinentleerung; dabei kann der Mechanismus der Harnentleerung selbst vollkommen intact sein, ist aber zuweilen mitbetroffen. Zunächst führen Urethralerkrankungen häufig zu Erschwerungen, aber selten zur vollständigen Behinderung des Urinabganges. Es sind Stricturen, periurethrale Carcinome und Narbenbildungen in Folge von Lues. Die Diagnose ist leicht durch das Einführen des Katheters oder dünner Sonden zu stellen; dabei muss man aber bedenken, dass die Urinentleerung selbst noch durch einen stark verengten Kanal stattfinden kann. Erkrankungen der Genitalorgane spielen bei Frauen eine noch viel grössere Rolle, sei es, dass sie die Urethra direct gegen die Symphyse comprimiren oder den hinteren Theil derselben zusammen mit dem Orificium internum verlagern und verzerren; in dieser Form ist die Ischurie eines der wichtigsten und gewöhnlich auch das erste Incarcerationssymptom. Zu den Tumoren, welche Ischurie erzeugen, gehören z. B. submucöse in die Vagina geborene Myome, grosse Carcinome der Vagina, Haematocolpos, Myome und grosse Carcinome des Cervix, Retroflexio uteri gravidi im dritten oder vierten

Monat, Haematocele retrouterina, grosse Exsudate im Douglas, retrouterine Ovarialtumoren, Beckentumoren. Die Erkennung dieser Ursachen ist meist leicht, da es sich immer um grössere Tumoren handelt, welche das ganze Becken einnehmen.

Functionelle Ischurie.

Als functionell bezeichne ich eine Ischurie, welche auf Störung des Mechanismus der Harnentleerung durch nervöse Einflüsse beruht. Um zu begreifen, wo diese liegen, muss man sich vergegenwärtigen, dass beim normalen Mechanismus durch sensible Leitung von der Innenfläche der Blase und vor allem vom Blasenhals aus der Urindrang ausgelöst wird, dass auf dem Wege des Reflexes der M. sphincter erschlafft und dann die Urinentleerung unter dem Einfluss des Bauchdruckes erfolgt, wobei dann der Detrusor höchstens für die vollständige Entleerung der Blase in Thätigkeit tritt. Danach kann die functionelle Ischurie einerseits durch Störungen in der Reflexthätigkeit entstehen und andererseits in der Unmöglichkeit begründet liegen, die Bauchpresse genügend in Thätigkeit zu setzen. Die Störungen im Bereich des Reflexes können mehr den sensiblen Theil betreffen, welcher die Empfindung der gefüllten Blase dem Centralorgan übermittelt, oder den centrifugalen Theil der Nervenleitung, welcher die Lösung des Verschlussapparates zu bewirken hat. Die Trennung dieser Vorgänge ist nur möglich, wenn es sich um Leitungsstörung in den peripheren Nerven handelt; für die Mehrzahl dieser Fälle muss man den Vorgang als ein Ganzes auffassen.

Die Diagnose der functionellen Ischurie beruht auf dem sicheren Ausschluss einer mechanischen; denn wenn man nirgends ein Hinderniss für die Entleerung des Urins nachweisen kann, bleibt nur die Annahme irgend einer Störung im nervösen Apparat übrig. Die Diagnose ist also im Ganzen einfach; geht man aber mit derselben etwas weiter und sucht zu ergründen, welcher Art die functionelle Störung ist und welchen Abschnitt der dabei in Thätigkeit tretenden Nerven und Centren sie betrifft, ob sie peripheren oder centralen Ursprunges ist, ob sie auf organischen Veränderungen des nervösen Apparates beruht oder rein functionell ist, so stösst man auf grosse Schwierigkeiten. Als rein periphere Formen z. B. muss man Lähmungszustände auffassen, welche sich an heftige Blasencatarrhe anschliessen und wohl auf eine Alteration der Nervenfasern und der Blasenwand zu beziehen sind. Häufiger sind Ischurien bei Veränderungen der Centralorgane; organische Rückenmarkserkrankungen zerstören zuweilen den Reflexapparat und verhindern die active Thätigkeit der Bauchpresse; bei acut fieberhaften Erkrankungen mit Benommenheit des Sensoriums tritt Ischurie ein, weil das Gefühl des Harndranges nicht empfunden und der Sphincter nicht erschlafft werden kann; hysterische Personen haben Ischurie, weil sie die Herrschaft über den Sphincter verloren haben. Als eine Störung in der Reflexthätigkeit haben wir die Ischurie bei Operationen an der Vulva und Vagina aufzufassen, während die Ischurie bei Laparotomirten und Wöchnerinnen häufig auf dem Unvermögen beruht, die Bauchpresse in horizontaler Lage in Thätigkeit zu setzen.

Als eine seltenere Form der Ischurie beobachtet man Krampfzustände im Gebiet des M. sphincter, welche eine Erschlaffung desselben nicht gestatten. In mehreren Fällen gelang die Diagnose auf diese Form dadurch, dass bei geringen Reizungen des Blasenhalses mit dem Katheter so heftige Contractionen im M. sphincter auftraten, dass der Katheter fest engagirt wurde. Auch diese Form der Ischurie schliesst sich häufig an catarrhalische Reizzustände der Schleimhaut in dieser Gegend an.

Die Diagnose der einzelnen Formen der Ischurie, von denen ich wenigstens einige skizziren wollte, ist recht schwer, hat aber für die Behandlung grosse Bedeutung.

Diagnose der Uretererkrankungen.

Catarrh des Ureters.

Der Catarrh des Ureters stellt meistens ein von der Blase, seltener von der Niere fortgesetztes Leiden dar; seine Symptome sowohl als auch der Urinbefund vermischen sich mit dem einer catarrhalischen Cystitis oder Pyelitis. Die Grundlage des Uretercatarrhs wird deshalb meistens ein Blasencatarrh sein, dessen Ausbreitung auf den Ureter festzustellen, die diagnostische Aufgabe ist. Das ist nur möglich mittelst der directen Palpation des erkrankten Ureters; dieselbe gelingt leichter als beim normalen Ureter, weil beim Catarrh die Wand sich verdickt und bei dem Uebergang der Entzündung auf die Nachbarschaft periureteritische Infiltrationen und Indurationen dazukommmen. Man fühlt den verdickten Ureter in der früher bezeichneten Weise vom vorderen Scheidengewölbe aus und nur gelegentlich bei sehr dünnen Bauchdecken von aussen als schmerzhaften, dicken Strang in der charakteristischen Lage. Die Cystoskopie kann für die Diagnose des Uretercatarrhs nicht verwendet werden, weil man dabei die Pyelitis nicht sicher ausschliessen kann.

Cas. 22. Seit zwei Jahren Schmerzen in der linken Nierengegend. Harndrang mit Blasenkrampf. —

Uterus liegt etwas anteponirt. Links ist der Ureter vom vorderen Scheidengewölbe aus bis an die Beckenwand heran sehr deutlich als bleifederdicker Strang zu fühlen; genau an der Stelle der Einmündung in die Blase hört die Infiltration auf; mässige Druckempfindlichkeit des Ureter. Der rechte Ureter ist nur etwas verdickt, aber ebenfalls deutlich in seinem Verlauf bis an die Beckenwand als strickstockdicker Strang zu tasten; die medianen Endstücke der beiden Ureteren sind ca. 2 cm weit voneinander entfernt; hier fühlt man weiche Blasenwand.

Die cystoskopische Untersuchung ergiebt normale Blasenschleimhaut, nur der Blasenboden ist etwas geröthet. In der Gegend der linken Ureteröffnung sieht man ein bullöses Oedem mit transparenten, dicht gedrängt stehenden Bläschen, zwischen denen die linke Uretermündung versteckt liegt. Urinaustritt kann links nicht beobachtet werden, rechts war derselbe immer klar. —

Tuberkulose des Ureters.

Bei der Tuberkulose fand Schrader die Ureteren von der Dicke eines mittelstarken Bleistiftes ungleichmässig infiltrirt, hart und druckempfindlich. Die Diagnose der Tuberkulose gelang ihm dadurch, dass er die Ureteren bimanuell

ausdrückte, nachdem die Blase vorher entleert war, und dann Tuberkelbacillen in dem Urin nachwies.

Unterbindungen und Verletzungen.

Unterbindungen und Verletzungen der Ureteren sind namentlich für den operativen Gynäkologen von grosser Bedeutung, weil sie schwere Laparotomien und Uterusexstirpationen gelegentlich compliciren; durch eine rechtzeitige Diagnose können die schweren Folgen dieser Verletzung zuweilen abgewandt werden. Häufig wird es bei der Operation schon klar werden, ob der Ureter durchschnitten ist; weniger sicher ist es bei der Unterbindung. Erfolgt die Ureterendurchschneidung unbewusst bei einer Laparatomie, so wird sie auch später unbemerkt bleiben, weil sie unter dem Bilde der allgemeinen Peritonitis verschwindet, während andererseits die vaginal erfolgte Verletzung sich bald durch unwillkürlichen Urinabgang als Ureterfistel bemerkbar macht. Eine grössere Bedeutung hat die frühzeitige Diagnose einer Ureterenunterbindung. Man kann sie wohl vermuthen, wenn schon im Lauf des ersten Tages hohes Fieber mit Schmerzen in der betreffenden Nierengegend auftreten. In einzelnen Fällen können die Symptome vollständig fehlen, wenn nämlich die Urinsecretion in der betreffenden Niere aufhört und die gesunde andere Niere compensirend für sie eintritt; in anderen Fällen fehlen nur anfangs die Symptome, aber nach sechs bis acht Tagen treten urämische Erscheinungen ein. Bei Unterbindung beider Ureteren entsteht complete Anurie mit Urämie. Eine sichere Diagnose auf Ureterenunterbindung ist nur mit Hilfe des Cystoskops oder besser des Ureterenkatheterismus zu stellen.

Ureterenkatheterismus.

Katheterismus der Ureteren. Die Einführung eines Katheters in den Utreter, sei es um den Urin der einen Niere aufzufangen, sei es um die Durchgängigkeit des Ureter zu prüfen, ist beim Weibe seit Simon im Gebrauch; wegen ihrer grossen technischen Schwierigkeit aber ist sie trotz mancher von Grünfeld, Pawlik u. A. angegebenen Verbesserungen niemals in die allgemeine gynäkologische Praxis eingeführt worden, sondern nur in den Händen Einzelner geblieben. Durch die Cystoskopie ist der Ureterenkatheterismus derart erleichtert worden, dass Jeder, welcher das Cystoskop zu beherrschen versteht, mit geringer Mühe auch diese Methode zu erlernen im Stande ist.

Technik. Die heute gebräuchlichen Instrumente von Nitze und Casper, welche sich selbst nur in unwesentlichen Dingen unterscheiden, sind Cystoskope, mit welchen innig eine zweite dünne Röhre oder ein gedeckter Kanal verbunden ist, in welchem der Ureterenkatheter läuft; derselbe liegt in dem Kanal, wenn das Cystoskop in die Blase eingeführt wird; beim Casperschen Instrument zurückgezogen in einem durch einen Deckel verschlossenen Kanal. Wenn man mit dem Cystoskop die Ureterenmündung eingestellt hat, schiebt man den Katheter etwas vor, legt die Spitze desselben unter Anheben des Schaftes in die entgegengesetzte Leistenbeuge in die Mündung und schiebt den Katheter hinein; derselbe dringt meistens sofort in die Mündung ein; wenn er darüber hinweg oder seitlich an ihr vorbeigleitet, zieht man ihn etwas zurück, legt die Spitze wieder in die Mündung und schiebt abermals vor. Hat

die Spitze den Ureter entrirt, so schiebt man ihn einige Centimeter weiter und kann, nachdem durch das Zurückziehen des Deckels der Katheter frei geworden ist, das Cystoskop aus der Blase herausnehmen. Ohne Schwierigkeit dringt jetzt der Katheter weit in den Ureter herauf vor. (Genaueres über die Technik s. Nitze, Berl. klin. Wochenschrift 1895, No. 16 und 17 und Casper: „Die diagnostische Bedeutung des Katheterismus der Ureteren.")

Die Gefahren des Ureterenkatheterismus bestehen in der Verletzung der Schleimhaut und in der Infection des Ureters und ev. des Nierenbeckens; sie sind durch vorsichtige Führung eines aseptischen Instrumentes nach vorheriger desinficirender Ausspülung der Blase zu vermeiden und stehen der allgemeinen Anwendung nicht im Wege. Immerhin muss der Ureterenkatheterismus auf das Nothwendigste beschränkt werden.

Die diagnostischen Aufgaben des Ureterenkatheterismus bestehen vor allem in dem isolirten Auffangen des Secrets einer Niere. Wenn man aus andauernden Schmerzen in einer Nierengegend oder aus Nierenkoliken oder aus einer dauernden Pyurie, ohne dass man die Blase allein dafür in Anspruch nehmen darf, einen Verdacht auf Pyelitis schöpfen muss und mittelst der Cystoskopie der Nachweis einer Eiterentleerung aus dem Ureter nicht geführt werden oder die Art der Nierenerkrankung nicht sicher erkannt werden kann, so sucht man den Urin zum Zweck der Untersuchung auf Eiter, Epithelien, krystallinische Bestandtheile, Tuberkelbacillen, isolirt aufzufangen; selbstverständlich wird man die Diagnose durch diese nicht ganz einfache und in ungeübter Hand nicht gleichgültige Methode nur dann zu stellen suchen, wenn man ein schwereres Leiden vermuthen muss. Das isolirte Auffangen des Nierensecrets ist ferner von Wichtigkeit, wenn es sich um die Feststellung handelt, ob eine oder beide Nieren erkrankt sind; diese Indication sollte heute nie mehr unberücksichtigt bleiben, wenn die Exstirpation der einen Niere beabsichtigt wird. Eine weitere Aufgabe des Katheterismus liegt darin, die Durchgängigkeit des Ureters bis zum Nierenbecken zu prüfen. Da der einmal im normalen Ureter liegende Katheter sich meistens ohne Mühe bis oben vorschieben lässt, wird die Diagnose einer Verengerung oder eines Verschlusses bei leichtem Vorschieben unschwer zu stellen sein; welcher Natur der Verschluss ist, ob eine Compression von aussen durch Tumoren, ob eine Strictur durch Catarrh des Ureters mit Periureteritis, ob eine Obliteration oder ein Verschluss durch Unterbindung, wird weniger mit dem Katheter zu erkennen sein, als aus der Geschichte und aus dem ganzen Verlauf des Krankheitsfalls hervorgehen; auch die Diagnose der eingeklemmten Steine wird nur ausnahmsweise möglich sein. Es ist ja ohne weiteres klar, dass man einen Ureterenverschluss auch mit dem Cystoskop allein zu diagnosticiren vermag, wenn andauernd jedes Ausspritzen von Urin aus dem Ureter fehlt. Da aber die Nierensecretion sehr langsam vor sich geht und minutenlang jeder Urinaustritt auch aus dem wegsamen Ureter fehlen kann, so gehört eine lang fortgesetzte und mehrfach mit demselben Resultat wiederholte Beobachtung der

Ureterenmündungen dazu, um die Wegsamkeit sicher auszuschliessen. In wichtigen Fällen wird diese an die Kraft des Beobachters allzu grosse Anforderungen stellende Untersuchung besser durch den Katheterismus ersetzt.

Diagnose der Nierenerkrankungen.

Die Nierenerkrankungen gehören in das Gebiet der inneren Medicin und Chirurgie, während den Gynäkologen nur einzelne Zustände beschäftigen, welche besonders häufig bei Frauen zur Beobachtung kommen oder in der Differentialdiagnose zu anderen Leiden eine Bedeutung gewinnen. Von diesem Standpunkt aus will ich mich auf die Diagnose von drei Zuständen beschränken, die Pyelitis, die Nierentumoren und die Wanderniere.

Pyelitis. **Diagnose der Pyelitis.** Die Pyelitis kommt dem Gynäkologen am häufigsten zur Beobachtung, wenn sie sich an eine Cystitis anschliesst, sei es, dass dieselbe gonorrhoischer oder tuberkulöser Natur oder durch andere Organismen entstanden ist. Die Frage, ob die Entzündung sich auf die Blase beschränkt oder Ureter und Nierenbecken ergriffen hat, ist schwer zu beantworten; alle Versuche, diagnostisch wichtige Urinbefunde zu erheben, sind gescheitert. Die früher als pathognomonisch angegebenen geschwänzten Epithelien kommen auch in der Blase vor; die als charakteristisch hingestellte saure Reaction findet sich auch bei gonorrhoischen und tuberkulösen Blasencatarrhen; der Gehalt des Urins an Eiter kann so schwankend sein, dass man aus einer reichlichen Menge nicht ohne weiteres auf eine Betheiligung des Nierenbeckens schliessen darf; etwas sicherer ist ein für die geringe Eitermenge des Urins zu reichlicher Albumenbefund. Die Symptome, wenn sie in deutlichen Nierenkoliken und Lumbalschmerz bestehen, lassen wohl eine Erkrankung des Nierenbeckens vermuthen; eine sichere Diagnose erwächst nur aus dem cystoskopischen Befund. In Fällen, wo die Pyelitis sich an eine Cystitis anschliesst, wird zunächst die Blasenwand die oben geschilderten Veränderungen zeigen; wenn man dann aber die Ureterenöffnung beobachtet, so sieht man bei Pyelitis getrübten Urin ausspritzen, welcher sich zunächst deutlich von dem klaren Füllwasser abhebt, bis er sich in ihm vertheilt; in anderen Fällen, namentlich wenn das secernirende Parenchym zu Grunde gegangen ist, entleert sich auch wohl reiner Eiter. Schwerer ist die cystoskopische Diagnose, wenn der Nierenurin nur wenig getrübt ist; dann wird es gelegentlich nothwendig, einen Katheter einzulegen. Man beobachte bei Pyelitis stets beide Ureterenöffnungen.

Definition. **Diagnose der Nierentumoren.** Definition. Unter Nierentumoren fassen wir vom diagnostischen Standpunkt eine Reihe von krankhaften Zuständen der Niere zusammen, welche mit deutlich nachweisbarer Vergrösserung des Organs einhergehen; es sind vor allem Retentionsgeschwülste.

welche durch Ansammlung von Urin mit Schleim oder Eiter entstehen (Hydro- und Pyonephrose) und Neubildungen (Carcinome und Sarkome). Die Nierentumoren sind für den Gynäkologen nur deshalb von Interesse, weil sie ausserordentlich häufig zu Verwechselungen mit Ovarialtumoren Veranlassung geben.

Anatomie der Niere und ihrer Nachbarschaft.

Um die charakteristischen Eigenschaften der Nierentumoren verstehen zu können, bedarf es einiger anatomischer Vorbemerkungen. Die Niere liegt nach Henle mit ihrer hinteren Fläche auf dem M. quadratus lumborum neben dem 1. bis 3. Lendenwirbel; sie reicht nach oben bis an die 11. Rippe und zuweilen noch etwas weiter, die linke liegt meist etwas höher als die rechte; median grenzen sie an den Rand des M. psoas; sie sind von weichem Fettgewebe umgeben. Das Peritoneum parietale zieht glatt über sie hinweg; jede

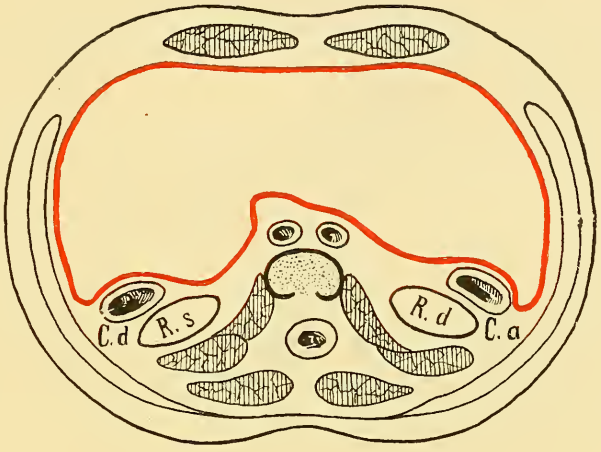

Fig. 187. Horizontalschnitt durch die Bauchhöhle in der Nierengegend. (Schem.)

Ausziehung desselben zu einer Art von Mesenterium ist pathologisch; vor und etwas nach aussen von den Nieren liegt der Dickdarm; vor der rechten das Colon ascendens, vor der linken das Colon descendens. Die Beziehungen dieses Theils des Dickdarms zum Peritoneum sind verschieden; meistens aber liegt seine hintere Peripherie, welche der Niere an- und aufliegt, ganz extraperitoneal (Fig. 187).

Lage der Nierentumoren.

Aus diesen anatomischen Verhältnissen ergeben sich einige topographische Eigenschaften des Nierentumors, welche die Hauptstütze für seine Diagnose bilden, d. i. seine Lage und seine Beziehung zum Dickdarm. Kleine Tumoren verändern die Lage der Niere, so weit nicht vorher schon Wanderniere bestanden hatte, wenig oder gar nicht; sobald sie aber grösser werden, wachsen sie wesentlich nach aussen und vorne, während sie nach innen durch die Wirbelsäule gehindert werden; dabei heben sie das Peritoneum von

der seitlichen Bauchwand ab und schieben die Umschlagsfalte desselben an der vorderen Bauchwand immer weiter nach vorne. Der Tumor bleibt zu allen Zeiten extraperitoneal an der hinteren und seitlichen Bauchwand gelegen; bei weiterem Wachsthum erreicht er die vordere Bauchwand, zunächst im oberen Abschnitt unter dem Rippenbogen und wächst dann mit seinem unteren Pol gegen das Becken herunter. Wird er noch grösser, so überschreitet er die Mittellinie, dehnt auch die andere Bauchseite aus und senkt sich in das kleine Becken. Die Haupteigenschaften des Nierentumors, welche aus dieser Wachsthumsrichtung hervorgehen, sind seine extramediane Lage in der betreffenden Seite und seine Unbeweglichkeit in Folge der extraperitonealen

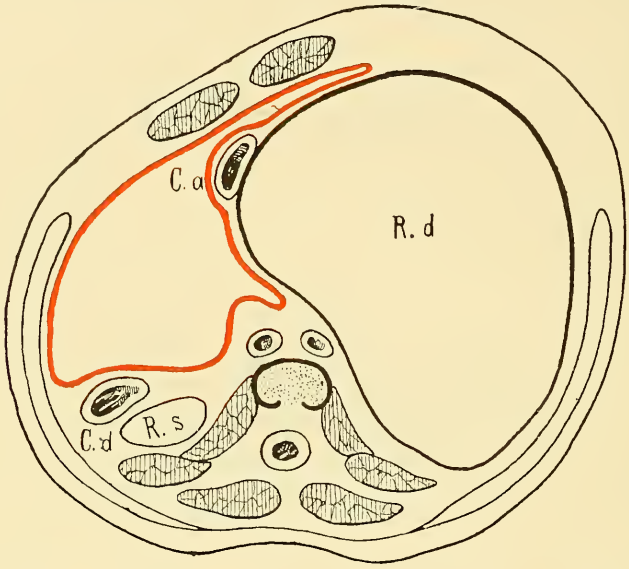

Fig. 188. Horizontalschnitt durch einen Nierentumor in situ. (Schem.)

Entwickelung, sofern keine Wanderniere besteht. Das Erkennen dieser Eigenschaften ist nicht schwer. Die Palpation kleiner Tumoren kann wohl Schwierigkeiten machen und erfordert eine günstige Lage der Kranken, schlaffe Bauchdecken und event. Narkose; man untersucht in Rücken- oder in Seitenlage und benutzt beide Hände zur Palpation, indem man die eine unter die Nierengegend schiebt und die andere auf den Tumor legt. Die Nierengeschwülste, welche den Gynäkologen wegen ihrer Verwechselung mit Ovarialtumoren interessiren, sind natürlich viel grösser und leicht zu palpiren; ihre Beweglichkeit fehlt entweder vollständig oder ist in geringem Maasse an den gegen die Bauchhöhle gekehrten Theilen nachweisbar. Die Lage in der Nierengegend bis an die Wirbelsäule heran ist bei festen und prallen Tumoren deutlich zu palpiren oder, wenn nicht, durch das stete Fehlen eines Darmtons an dieser Stelle

percutorisch nachweisbar. Auch bei grossen Tumoren lässt sich für gewöhnlich erkennen, dass sie eine Bauchseite freilassen und sich auf der anderen Seite bis in die Nierengegend erstrecken (Fig. 188). Anders allerdings, wenn der Tumor in einer Wanderniere sich bildet oder durch Ausziehung des peritonealen Ueberzugs zu einer solchen geführt hat. Alsdann kann die extramediane Lage vollständig aufgehoben sein und der Tumor bis in die Nabelgegend und tiefer sinken. Immer aber bleibt als Zeichen eines Nierentumors bestehen, dass hinter ihn keine Darmschlingen treten und dort tympanitischen Schall erzeugen können und dass er sich in die Nierengegend zurückschieben lässt, sofern er nicht in seinem neuen Lager adhärent geworden ist.

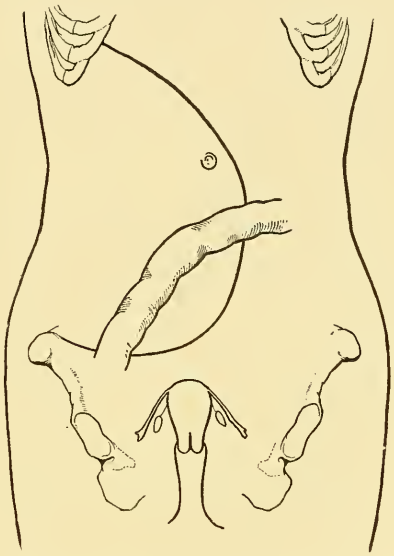

Fig. 189. Rechtsseitiger Nierentumor. P.-B. $^1/_6$.
Colon ascendens und transversum verlaufen schräg über den Tumor und sind luftleer. Tumor ist extraperitoneal und unverschieblich.

Verhalten zum Dickdarm.

Ein weiteres, diagnostisch noch wichtigeres Zeichen sind die Beziehungen des Nierentumors zum Dickdarm. Sobald der Nierentumor wächst, drängt er, gleichwohl ob rechts oder links, das Colon von der seitlichen Bauchwand ab, so dass es meist an der Innenseite des Tumors verläuft. Der untere Abschnitt des Colon ascendens liegt gewöhnlich sagittal auf dem Tumor, während die Flexura coli dextra schräg aufsteigend ins Colon transversum übergeht (Fig. 189), so dass sie oft wie eine Guirlande auf dem Tumor hängt; bei linksseitigen Tumoren liegt das Colon descendens oben meist senkrecht, während die Flexura sigmoidea wegen ihres ausgebildeten Mesenterium weniger in ihrer Lage verändert wird. Man darf diese Lageveränderung des Colon fast als ein Gesetz bezeichnen, von dem allerdings mancherlei Ausnahmen vorkommen. Dieselben sind bedingt durch ein gelegentlich eintretendes Vorwachsen des Nierentumors

an der Innenseite des Darms mit Verdrängen desselben nach aussen; wächst ferner ein rechtsseitiger Nierentumor unter dem Coecum nach unten gegen das Becken zu, so wird dasselbe nach oben gedrängt und liegt nur den oberen Abschnitten des Tumors auf; sind entzündliche Verwachsungen der Darmschlingen mit der Oberfläche des Tumors und untereinander vorhanden, so bleiben die Dislocationen des Darms entweder ganz aus oder sind unregelmässig. Der Nachweis eines Darms auf dem Tumor gelingt meistens leicht. Für die Abgrenzung eines Nierentumors gegen einen Ovarialtumor genügt überhaupt der Befund eines Darms auf dem Tumor; die Abgrenzung aber gegen andere Geschwülste, z. B. retroperitoneale, verlangt den Nachweis, dass es sich um Dickdarm handelt. Der Dickdarm ist in leerem Zustand als ein plattes, etwas verschiebliches Band auf dem Tumor zu fühlen, in welchem zuweilen gurrende Geräusche nachweisbar sind; leichter ist er noch als Darm zu erkennen, wenn man ihn mit Luft ausdehnt. Nach dem Vorschlag von Ziemssen lässt man durch ein ca. 15 cm langes Darmrohr 20 g doppeltkohlensaures Natron und 15 g Weinsteinsäure in mehreren Portionen alle 3—4 Minuten einlaufen und etwas Wasser hinterher oder giesst kohlensäurehaltige Brunnen in das Darmrohr hinein; dadurch bläht sich der Dickdarm auf. Da die Gase und die Flüssigkeit die Bauhinsche Klappe rückwärts nicht überschreiten, so kann man die Anfüllung wohl als ein specielles Zeichen für den Dickdarm ansehen.

Cystoskopie.

Die Urinuntersuchung hat in früheren Zeiten wichtige Anhaltspunkte für die Diagnose eines Nierentumors ergeben, insofern als Eitergehalt auf Pyonephrose, Haematurie auf eine Neubildung der Niere hinwies. Diesen Theil der Diagnose hat jetzt vollständig die Cystoskopie in Verbindung mit dem Ureterenkatheterismus übernommen. Muss man auch festhalten, dass die Diagnose auf einen Nierentumor in den meisten Fällen auch ohne diese Methode zu stellen ist, so bildet sie gelegentlich eine wesentliche Stütze, in zweifelhaften Fällen auch wohl die einzige Grundlage für die Diagnose. Vor allem vermögen diese Untersuchungen schätzenswerthe Aufschlüsse über die Art des Tumors zu geben. Bei malignen Tumoren wird man schon in frühen Stadien Haematurie beobachten, mit dem charakteristischen Befunde des Ausspritzens von blutigem Urin in das klare Füllwasser. Bei Retentionsgeschwülsten muss man unterscheiden zwischen offenen und geschlossenen Säcken; bei letzteren muss man das Fehlen des Urinausspritzens aus dem betreffenden Ureter oder sicherer noch mittelst eines eingelegten Katheters das Fehlen der Urinsecretion und event. das Hinderniss beim Vorschieben des Katheters nachweisen. Bei offenen Säcken, namentlich bei Pyonephrose, ist die Diagnose leicht durch den Eiteraustritt aus dem betreffenden Ureter zu stellen.

Cas. 23. Fr. R. Rechts besteht ein circa mannskopfgrosser Nierentumor mit allen charakteristischen Palpationszeichen. Bei der cystoskopischen Untersuchung zeigt sich die Blase vollständig gesund; die linke Ureterenöffnung ist sehr klein und lässt klaren Urin ausspritzen; die rechte ist stark geröthet und injicirt. In derselben hängt ein dicker Eiterpfropf;

bei Druck auf den Tumor entleert sich jedesmal nach einigen Secunden dicker Eiter in Gestalt einer kleinen Wurst, welche sich in dem Füllwasser zu Boden senkt und langsam auflöst. Der exstirpirte Tumor war eine rechtsseitige Pyonephrose mit Steinbildung.

Differentialdiagnose gegen Ovarialtumoren.

Differentialdiagnose. Für den Gynäkologen ist allein die Verwechselung von Nierentumoren mit Ovarialgeschwülsten von Wichtigkeit. Dieselbe ist überhaupt nur möglich, wenn der Nierentumor so gross ist, dass er bis auf den Beckeneingang herunterragt, oder der Ovarialtumor bis in die Nierengegend aufgestiegen ist. Letzteres ereignet sich natürlich in erster Linie bei grossen Tumoren, kann aber bisweilen auch bei kleinen beobachtet werden, wenn sie mit dem schwangeren Uterus nach oben gestiegen sind oder im Puerperium sich nicht wieder gesenkt haben, weil sie in der Nierengegend adhärent geworden sind. Der wichtigste Unterschied wird immer der bleiben, dass Nierentumoren keinen directen Zusammenhang mit dem Uterus haben und dass man unter ihnen gelegentlich die beiden Ovarien fühlen kann, während Eierstockstumoren eine mehr oder weniger deutliche strangartige Verbindung zum Uterus erkennen lassen. Da die Zahl der Fälle, wo dies sicher gelingt, aber nicht sehr gross ist, muss man meistens die oben erwähnten charakteristischen Zeichen des Nierentumors zu Hilfe nehmen. Der Ovarialtumor wird nur in seltenen Fällen extramedian der einen Bauchseite anliegen und die andere freilassen; ausserdem wird man meistens an ersterer aussen vom Tumor noch Darmschlingen percutiren können, während bei Nierentumoren hier stets gedämpfter Schall ist. Wenn die Nierentumoren durch Ausziehung ihres peritonealen Ueberzugs etwas beweglich geworden sind, so zeichnen sie sich doch durch eine gehinderte Beweglichkeit nach unten und eine gewisse Adhärenz nach oben hin aus, während dies bei Ovarialtumoren gerade umgekehrt zu sein pflegt. Ein Verhalten des Darms, wie wir es bei Nierentumoren beobachten, kommt bei Eierstocksgeschwülsten nicht vor; jedenfalls können diese nie den oberen Theil des Colon ascendens oder descendens vor sich haben. Wohl aber können grössere Ovarialtumoren gelegentlich das Colon transversum auf ihrer oberen Kuppe liegen haben, und grosse subperitoneale Geschwülste können rechts unter das Coecum, links unter die Flexura sigmoidea gelangen; diese Darmabschnitte sind aber an ihrer Gestalt und letztere vor allem an ihrem langen Mesenterium zu erkennen. Das Cystoskop und der Ureterenkatheterismus werden berufen sein, in schwierigen Fällen die Lösung zu bringen. Auch die Anamnese und die Symptomatologie vermögen einzelne werthvolle Aufschlüsse zu geben. Gehen der Entwickelung eines Tumors Nierensymptome, d. i. Nierenkoliken und andauernde Schmerzen in der Lumbalgegend voran oder giebt die Kranke mit Bestimmtheit an, dass der Tumor sich zunächst in der Nierengegend gezeigt und von dort nach unten gewachsen sei, so ist ein Nierentumor wahrscheinlich: ein sehr langsames Wachsthum und der Beginn des Tumors in den Kinderjahren kommt bei Nierengeschwülsten viel häufiger vor.

Lipome des Nierenfettes.

Grosse Lipome des Nierenfettgewebes geben meist ganz ähnliche Befunde wie Nierentumoren und können bei ihrer weichen Consistenz und oft deutlich vorhandenen Fluctuation für Ovarialtumoren gehalten werden.

Diagnose der Wanderniere. Die Wanderniere ist ein ausserordentlich häufiges Leiden beim weiblichen Geschlecht und kommt nicht selten in Verbindung mit Genitalleiden, besonders mit Lageveränderungen, zur Beobachtung.

Symptome.

Schon eine gewisse Gruppe von Symptomen, welche bei Genitalleiden nicht beobachtet werden, lenken die Aufmerksamkeit des Arztes auf die Nierengegend; sie bestehen in ziehenden Schmerzen in der Regio hypochondriaca namentlich der rechten Seite und im Kreuz, in spannenden Schmerzen beim Stehen und beim Erheben des Armes, Gefühl des plötzlichen Heruntergleitens eines Körpers beim Hochreichen, in ziehenden Schmerzen in der Nierengegend beim Liegen auf der entgegengesetzten Körperseite; dazu kommen Magensymptome und Verdauungsbeschwerden. Vor allem charakteristisch sind die sog. Einklemmungserscheinungen der Nieren, welche in ganz plötzlich auftretenden Schmerzanfällen in der Nierengegend mit peritonitischen Reizzuständen bestehen und nach einigen Tagen zu vergehen pflegen.

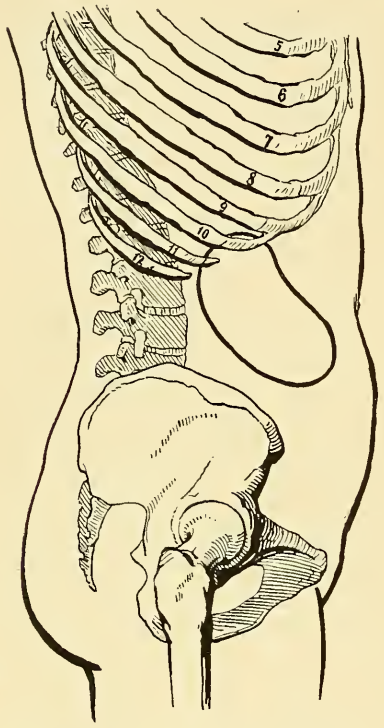

Fig. 190. Rechtsseitige Wanderniere bei linker Seitenlage.

Diagnose.

Für die Diagnose einer Wanderniere ist es wichtig, der Kranken eine Lage zu geben, welche die Bauchmuskeln erschlaffen lässt und der Niere gestattet, sich aus ihrer normalen Lage zu entfernen, d. i. die Lage auf der gesunden Seite mit etwas angezogenen Schenkeln; dabei gleitet die Niere oft bis an oder über den Nabel hinaus. Besonders empfiehlt sich ein schneller Uebergang aus der Rücken- in die Seitenlage oder eine Untersuchung nach dem Herumgehen. Sind die Bauchdecken dünn, so kann man die Contouren der Niere zuweilen schon sehen; meistens aber fühlt man, wenn man die eine Hand unter die Nierengegend schiebt, die andere flach in die Regio hypochondriaca legt, sofern die Bauchdecken günstig sind, einen Tumor von der Grösse und Gestalt und der eigenartig parenchymatösen Consistenz der Nieren, zuweilen mit deutlich nach innen gerichtetem Hilus (Fig. 190). Häufig gelingt es nicht, die ganze Niere, sondern nur einen Theil derselben zu palpiren, vor allem den unteren Pol. Am günstigsten für die Nieren-

palpation ist die Pause zwischen einer Exspiration und der folgenden Inspiration.

Häufig ist die Niere so beweglich, dass sie unter den Fingern weggleitet und gegen ihr normales Lager hin verschwindet. Am sichersten verräth sich eine zweifelhafte Geschwulst als Niere dadurch, dass sie sich in die betreffende Nierengegend reponiren lässt. Schwieriger ist die Diagnose, wenn die Niere nicht so weit heruntergetreten, sondern an ihrer normalen Stelle geblieben ist und sich nur mit ihrem unteren Pole etwas gesenkt hat; unter diesen Umständen ist die Rückenlage für die Palpation am günstigsten, indem sie beim tiefen Athmen die Verschiebung des unteren Pols erkennen lässt. Zuweilen fühlt man die Niere am besten im Sitzen mit stark vornübergebeugtem Körper.

Das Fehlen der Niere an der normalen Stelle, das Einsinken der Nierengegend und die Nierenpercussion sind keine sicheren Zeichen der Wanderniere.

Differentialdiagnose.

Die Differentialdiagnose der Wanderniere betrifft eine Reihe von Zuständen, welche zu ähnlichen Tumoren in der Nierengegend führen. Wenn man aber die oben erwähnten Zeichen der Wanderniere beachtet, so kommen auf der rechten Seite nur gewisse zipfelförmige Abschnürungen der Lebersubstanz (Schnürleber) in Betracht, welche ganz ähnliche Gestalt und Consistenz wie die Nieren haben können. Der Zusammenhang dieser Lappen mit der Leber ist oft schwer nachweisbar, ebenso fehlt die Verschieblichkeit bei der Athmung, aber sie lassen zuweilen die scharfe Kante des unteren Leberrands erkennen und lassen sich nicht so deutlich in die Nierengend reponiren.

Auf der linken Seite ist eine Verwechselung mit der normalen Milz viel weniger möglich, weil diese nur als Wandermilz unter dem Rippenbogen zum Vorschein kommen kann, und diese ist selten; ferner unterscheidet sich die Milz von der Niere durch ihre Gestalt und Incisuren. Ausschlaggebend ist gelegentlich auch hier die Reposition, welche die Milz in ihr normales Lager unter dem Rippenbogen gleiten, die Niere aber in die Tiefe gegen die Wirbelsäule verschwinden lässt.

Wandernieren, welche zu Tumoren degenerirt sind, können gelegentlich mit Genitaltumoren verwechselt werden.

Zuweilen täuschen partielle Contractionen der Bauchmuskeln eine Wanderniere vor; natürlich verschwinden dieselbe in der Narkose.

Analytische Diagnostik.

Mein Grundgedanke für die Abfassung der speciellen Diagnostik ist der gewesen, für jede gynäkologische Erkrankung den Weg anzugeben, wie man zu ihrer Erkenntniss gelangt; in der Natur der gynäkologischen Untersuchungsmethoden liegt es, dass die combinirte Untersuchung dabei die Hauptrolle spielt, während die Symptome nur dann helfend eintreten, wo erstere im Stich lässt. Für ein Lehrbuch ist eine derartig systematische Bearbeitung des Stoffes zunächst die Hauptsache. Man darf sich dabei aber nicht verhehlen, dass es für den Arzt im Allgemeinen nicht die richtige Anleitung zu einer Diagnose ist; denn dieser, wenn er z. B. den Gang der Untersuchung auf Myome durchmacht, muss doch schon immer die Vermuthung auf das Vorhandensein eines solchen haben, oder z. B. der Nachweis eines Catarrhs an einem Abschnitt der Genitalien setzt schon gewisse Symptome voraus, welche den Diagnostiker auf diesen hinleiten. Der Arzt, welcher unbefangen an einen Fall herantrit und nicht weiss, in welcher Richtung sich die Diagnose bewegen wird, wird zunächst der Gesammtheit aller Krankeiten gegenüberstehen. Die erste Directive für seine Diagnose empfängt er aus der Angabe der Kranken über gewisse Beschwerden, ev. aus dem sofortigen Nachweis eines Tumors. Wenn die Gynäkologie eine Reihe von pathognomonischen Symptomen hätte, so würde durch dieselbe ein bestimmter Weg für die Diagnose vorgezeichnet werden. Da aber das Gegentheil der Fall ist, da die wirklich gynäkologischen Beschwerden vor Allem nur in Blutungen, Unterleibsschmerzen und Ausfluss neben einigen unwichtigen Klagen bestehen und diese wieder bei allen gynäkologischen Erkrankungen in den verschiedensten Formen sich wiederholen, so ist eine fruchtbringende Verwerthung der Symptome für die Diagnose zunächst nicht möglich. Nur ein feiner Beobachter und gewiegter Kenner der gynäkologischen Beschwerden vermag ein solches Hauptsymptom in analytischer Weise unter Verwerthung von allerlei Nebenumständen in einzelne Unterarten aufzulösen und dadurch zur Diagnose zu gelangen; dem weniger geübten Diagnostiker bleibt dieser Weg zunächst verschlossen. Nur bei einem Symptom, dem wichtigsten und verantwortlichsten von allen, den Blutungen, halte ich es für nothwendig für den Arzt, eine analytische Diagnostik aufzustellen, vor Allem im

Hinblick auf die ausserordentlich verschiedenen Krankheitszustände localer und allgemeiner Art, welche uterine Blutungen verursachen; ich halte die analytische Besprechung der Ursachen für um so nothwendiger, als bei ihnen der objective Befund häufig ein ungenügender oder vollständig negativer sein kann.

Nun giebt es aber in der Gynäkologie einzelne Beschwerden, welche durch ihre Abgegrenztheit fast die Bedeutung einer besonderen Krankheit gewinnen, bei den Laien zweifellos auch haben, in Wirklichkeit aber doch nur ein Symptom darstellen, d. i. die Amenorrhoe, die Dysmenorrhoe und die Sterilität. Im Sinne der Kranken ist der starke Schmerz bei der Regel, das längere Ausbleiben der Menstruation, die eheliche Unfruchtbarkeit ein bestimmter Zustand, welcher ohne weitere Beschwerden bestehen kann und deshalb häufig allein den Grund für das Aufsuchen ärztlicher Hilfe darstellt. Anders beim Arzt. Derselbe muss sich von dieser Anschauung vollständig losmachen und in diesen Zuständen keine Krankheit für sich, sondern nur das Symptom eines gynäkologischen oder allgemeinen Leidens erblicken. Die Bedeutung dieser Zustände wird dadurch erhöht, dass sie ein Symptom von sehr vielen und sehr verschiedenen Krankheiten darstellen. Für den Arzt erwächst daraus die Aufgabe, analytisch vorzugehen und unter Berücksichtigung der Klagen und mit Verwerthung des Untersuchungsbefundes die Krankheit zu erkennen, welche jenes Symptom verursacht. Wegen der Häufigkeit, mit welcher wegen obiger Zustände der ärztliche Rath erbeten wird, halte ich die analytische Diagnostik dieser Zustände für einen besonders wichtigen Theil meiner Ausführungen; sie soll sich auf die Erkennung der Ursachen der Blutungen, der Amenorrhoe, der Dysmenorrhoe und der Sterilität beziehen.

Die Ursachen der Blutungen.

Von allen gynäkologischen Symptomen ist die Blutung das wichtigste; wegen ihrer Bedeutung für den ganzen Organismus ist es besonders wichtig, die eigentliche Erkrankung, deren Symptom sie ist, zu ermitteln, um durch Behandlung und Heilung derselben am sichersten die Quelle zu beseitigen. Dadurch wird dem Arzt eine schwere, oft unlösbare Aufgabe gestellt; leicht sind im Allgemeinen die Fälle zu beurtheilen, wo locale Erkrankungen der Genitalien die Ursache der Blutungen sind, schwer aber jene, wo nur Circulationstörungen, innere Erkrankungen oder nervöse Einflüsse sie hervorrufen.

Man geht in der Weise vor, dass man zunächst **die Quelle der Blutung aufsucht, d. h. das Organ bestimmt, von dem sie stammt.** Für Blutungen nach aussen kommt die Vulva, Vagina, Portio vaginalis, Cervix und Corpus uteri in Betracht, während die Tuben nur in ganz

seltenen Fällen durch den Uterus Blut nach aussen entleeren; mit dem Auffinden des Organes, welches blutet, findet man zugleich häufig den eigentlichen Krankheitsprocess, welcher zur Blutung führt. Der geübte Diagnostiker ist gewohnt, wegen der überwiegenden Häufigkeit der Corpusblutungen auf dieses sofort seine Aufmerksamkeit zu richten; der praktische Arzt thut im Allgemeinen gut, den sicheren Weg zu wählen und der Reihe nach auch die anderen Organe zu untersuchen.

Vulva. Man beginne mit der **Vulva.** Die Inspection derselben wird sofort Auskunft geben, ob die Blutung von hier stammt, da man die blutende Stelle direct sieht. Bei gesunder Schleimhaut entstehen Blutungen nur durch Verletzungen, z. B. Fall und Stoss, am häufigsten beim Coitus; die Hymenaleinrisse bluten zuweilen recht stark; bei ungestümer Cohabitation kommen Verletzungen an der Urethralmündung, an der Clitoris und am Damm vor. An localen Veränderungen sind bei Graviden die Varicen zu berücksichtigen, welche an ihrem bekannten Bild leicht zu erkennen sind. Geschwürsprocesse an der Vulva machen seltener Blutungen, am ehesten noch zerfallende Carcinome und Lupus, selten Cancroide; luetische Processe bluten seltener spontan, am häufigsten bei mechanischer Reizung. Wenn diese Ulcerationen die Ursachen der Blutungen sind, so sieht man oft direct den Blutaustritt oder findet sie mit Blutgerinnseln bedeckt.

Vagina. Dann schliesst sich die Untersuchung der **Vagina** an. Wenn sie Quelle der Blutung ist, so wird man entweder im Speculum direct den Blutaustritt aus der Vaginalwand beobachten oder Veränderungen nachweisen können, welche Blutungen zu machen pflegen. Die normale Vagina blutet nur bei Verletzung, am häufigsten beim Coitus; man fühlt oder sieht meistens die Risse, welche bluten. Als Veränderungen, welche leicht durch die Palpation als Quelle der Blutung erkannt werden können, sind zu nennen Carcinome, Sarkome, Gummata und Decubitusgeschwüre, welche durch drückende Pessare entstanden sind. Blutungen ohne palpable Schleimhautveränderungen beobachtet man bei der fleckigen Colpitis, namentlich im senilen Zustande, weil unter dem verdünnten Plattenepithel die stark hyperämischen Papillen durch die leiseste Berührung oder durch Steigerung des localen Blutdruckes Gefässrupturen erleiden.

Portio vaginalis. Wenn man die Vagina als gesund befunden hat, schliesst sich die Untersuchung der **Portio vaginalis** an; ob die Blutung aus ihr stammt, ist dadurch leicht zu entscheiden, dass man entweder deutlich palpable Veränderungen findet, welche man als Quelle der Blutung anerkennen kann, oder bei intacter Schleimhaut den Blutaustritt direct im Speculum beobachtet. Ist beides nicht der Fall, so kann das Blut nicht wohl von der Portio vaginalis stammen. Als Quelle der Blutungen gelten alle Processe, bei welchen die Schleimhaut durch Ulceration zerstört und Gefässe eröffnet werden, d. s. Carcinome, Sarkome und Geschwürsprocesse allerlei Art, z. B. Tuberkulose, Syphilis, Aetz- und Decubitusgeschwüre. Blutungen aus einer unveränderten Portio vaginalis mit gut erhaltenem Plattenepithel sind äusserst selten. Dagegen kommen an der

Portio eine Reihe von Schleimhautveränderungen vor, welche eine Quelle von Blutungen werden können, d. s. Erosionen, circumscripte Gefässinjectionen in den Papillen ähnlich dem Befunde bei Colpitis senilis oder maculosa, sogen. Fischelsche Erosionen, d. h. wirkliche Substanzverluste, welche nach Abwerfen des Plattenepithels das infiltrirte Stratum mucosum zu Tage treten lassen, und gewisse eigenartige von Ruge beschriebene Geschwürsprocesse, welche sich sowohl an Fischelsche als an gewöhnliche Erosionen anschliessen können und in ganz flachen Substanzverlusten mit infiltrirtem Gewebe bestehen, in welchem dünnwandige, oft frei endigende Gefässe verlaufen. Alle diese Veränderungen machen leicht Blutungen, namentlich bei mechanischer Reizung, z. B. bei Cohabitation und Untersuchung, oder wenn Circulationsstörungen hinzutreten, z. B. durch körperliche Arbeit oder psychische Erregungen. Da diese Schleimhautveränderungen nicht immer Blutungen machen und sich mit Erkrankungen höher gelegener Abschnitte, welche auch ihrerseits Blutungen erzeugen, verbinden, so ist die Entscheidung wichtig, ob wirklich sie die Quelle der Blutungen sind. Meistens genügt die Betrachtung der Portio vaginalis im Speculum; schon das Abheben der anliegenden Vaginalschleimhaut, jedenfalls ein energisches Abwischen genügt, um eine Blutung eintreten zu lassen. In zweifelhaften Fällen ätzt man die Portio mit Chlorzink und Liquor ferri und wird dann nach dem Aufhören der Blutung aus derselben leichter beurtheilen können, ob auch der Uterus erkrankt ist.

Kann man die Portio vaginalis als Quelle der Blutungen ebenfalls sicher ausschliessen, so ist damit schon erwiesen, dass das Blut aus dem Uterus stammt; die Erkennung der Ursachen aber ist hier wesentlich schwieriger, weil man meistens die blutende Stelle nicht mehr direct sehen oder palpiren kann, es sei denn, dass die Veränderungen nur im unteren Theil der Cervixsubstanz liegen oder das Os externum weit geöffnet ist. Die Untersuchung muss sich hier auf Carcinome, Sarkome, Myome und Schleimhautpolypen des **Cervix** richten. Die intacte Schleimhaut blutet nicht; die erkrankte viel seltener als die Corpusschleimhaut, weil sie keinen physiologischen Blutwallungen unterworfen ist; dagegen beobachtet man geringe Blutungen bei acuten infectiösen Catarrhen mit starker Hyperaemie der Schleimhaut oder bei chronisch hyperplastischen Zuständen mit Entwickelung von kleinen gefässreichen Polypen. Cervix.

Wenn auch der Cervix mit Bestimmtheit als gesund erkannt werden muss, so ist die **Corpusschleimhaut** die Quelle der Blutung; sie kommt viel häufiger in Betracht als alle anderen Organe zusammen. Die Diagnose der uterinen Blutungen umfasst ein grosses Gebiet von Erkrankungen des Uterus und der Adnexe, von Allgemeinleiden körperlicher und nervöser Natur und von vorübergehenden Circulationsstörungen; aus ihnen die richtige Ursache für die Blutungen herauszufinden, halte ich für eine der schwersten Aufgaben. Normal ist nur die Menstruation; jede übermässig starke Regel und jede unregelmässige Blutung ist krankhaft und muss eine besondere Ursache haben. Beim Aufsuchen der Ursachen ist es empfehlenswerth, einen bestimmten Untersuchungs- Corpusschleimhaut.

gang innezuhalten und womöglich eine objectiv nachweisbare Erkrankung zu erkennen.

Man beginne mit der Untersuchung des Uterus und richte zunächst seine Aufmerksamkeit darauf, ob er deutlich vergrössert ist. In diesen Fällen kommen in Betracht die Neubildungen in der Wand (Myome, Sarkome) oder in der Uterushöhle (Carcinome, Sarkome, Polypen) oder chronische Metritis, welche häufig in Combination mit blutender Endometritis auftritt, oder Gravidität mit ihren Störungen (Schwangerschaftsblutung bei Endometritis, bei Placenta praevia oder nach einem Trauma; Abort, Retention von Placentartheilen oder Decidua) oder Subinvolutionszustände, wie sie nach einem Partus oder Abort auch ohne Retention längere Zeit zurückbleiben können und mit dauerndem, mässig starkem Blutabgang einhergehen. (Ueber die Differentialdiagnose dieser Zustände s. die betreffenden Kapitel.) Erweist sich der Uterus bei bimanueller Untersuchung als normal gross, so erfolgt die Untersuchung der Uterushöhle, welche sich im Wesentlichen auf beginnende maligne Erkrankungen und auf chronische Endometritis zu richten hat. Wenn man mit der Uterussonde die Schleimhaut überall als glatt erkennt, so kann man den Uterus mit grosser Wahrscheinlichkeit als gesund betrachten (weitere Abnormitäten s. pag. 410) und sich zunächst der Untersuchung der Adnexe und der Umgebung des Uterus zuwenden; Erkrankungen derselben sind sehr häufig die Ursachen für die sogen. **secundären Uterusblutungen.**

Secundäre Uterusblutungen.

Von seiten der Tuben kommen als Ursache uteriner Blutungen zunächst frische und grössere Pyosalpinxe in Betracht, welche häufig langdauernde, starke, anteponirende, gelegentlich auch ganz unregelmässige Menses machen; ebenso pflegen neue Blutungen bei acuten Nachschüben von Tubenerkrankungen einzutreten. Chronische Tubenerkrankungen, ebenso wie chronische Adnextumoren kann man mit viel weniger Recht als die Ursache rein secundärer Uterusblutungen ansehen; sie deuten viel eher auf gleichzeitig bestehende Endometritis hin. Ergiebt die Untersuchung den Befund einer Tubengravidität, so kann man sie ausnahmslos mit den Uterinblutungen in Verbindung bringen; bei lebender Frucht fehlen sie oder treten nur in ganz kurzen Absätzen auf, während bei abgestorbener Frucht, bei der Ausbildung von Tubenmolen, bei Haematocele peritubaria und retrouterina langdauernde Blutungen aufzutreten pflegen. Diese Blutung stammt niemals aus der Tube selbst — nur bei weitem Ostium uterinum tubae und bei flüssig gebliebenem Blut wäre dies überhaupt denkbar — sondern ist als Stauungs- und Subinvolutionsblutung aufzufassen.

Veränderungen an den Eierstöcken sind viel seltener Ursachen für uterine Blutungen trotz der innigen Beziehungen, welche bei normalen Genitalien zwischen der Ovarialthätigkeit und uterinen Blutungen bestehen. Ovarialtumoren machen, wenn sie einseitig entwickelt sind, äusserst selten Blutungen; häufiger schon, wenn sie doppelseitig auftreten, und am häufigsten zweifellos, wenn sich maligne Tumoren, vor allem Carcinome, in beiden Eierstöcken entwickeln. Es ist zweifellos, dass in den meisten Fällen diese Blutungen als

secundäre aufzufassen sind, aber da andererseits Metastasirungen auf das Corpus uteri vorkommen, soll man der Untersuchung des Endometrium besondere Beachtung schenken. Entzündliche Ovarialerkrankungen führen zuweilen zu uterinen Blutungen. Sieht man von den Fällen ab, wo mit dem Eierstock gleichzeitig Tube und Peritoneum erkrankt und nicht entschieden werden kann, ob diese oder jene mehr an der Entstehung der Blutung betheiligt ist, und fasst nur die isolirte Oophoritis ins Auge, so beobachtet man bei acuten Erkrankungen wohl gelegentlich unregelmässige Blutungen, während bei chronischer Oophoritis unregelmässige, zu lang dauernde und zu starke Menstruationen nicht selten sind. Ob die gestörte und zu langsam ablaufende Ovulation Blutungen oder gar chronische Endometritis erzeugen kann, entzieht sich vorläufig der sicheren Beurtheilung.

Von seiten des Peritoneum kommt als Ursache uteriner Blutungen die Pelveoperitonitis in Betracht, welche im acuten Stadium oder beim acuten Nachschub chronischer Zustände irreguläre, mässig lang dauernde uterine Blutungen erzeugen kann, rein symptomatischer Natur; häufig treten sie als Initialsymptome bei dieser Erkrankung auf. Bestehen bei chronischen Peritoniten mit Verwachsungen und Exsudatbildungen uterine Blutungen, so ist es viel wahrscheinlicher, dass es sich um Combination mit chronischer Endometritis handelt; ausgenommen die grossen Exsudate, welche auch Stauungsblutungen erzeugen können. Die Sondenuntersuchung wird darüber Aufschluss geben. Fast regelmässig findet man bei grossen Blutansammlungen im Peritonealraum uterine Blutungen, welche sich ohne jeden Typus über mehrere Wochen hinziehen können.

Parametrane Erkrankungen sind zweifellos viel seltener sowohl im acuten, als auch im chronischen Zustand als Ursache von Blutungen anzusprechen. Am häufigsten beobachtet man sie noch bei parametritischen Narben oder sogen. Stumpfexsudaten, welche gelegentlich nach Laparotomien, vor allem nach Tubenexstirpationen, zurückbleiben und aus peri- und parametritischen Verdickungen mit Resten der Tube bestehen. Bei allen chronischen Entzündungen besteht immer, wie bei chronischer Peritonitis, ein Verdacht auf complicirende Endometritis, namentlich wenn die Blutungen den Typus der Menstruation innehalten.

Blutungen ohne localen Befund.

Wenn die Untersuchung des Uterus und seiner Umgebung keine Zustände ergiebt, welche man als Ursache für uterine Blutungen ansprechen kann, so können gleichwohl noch gewisse locale Veränderungen, welche sich aber nicht durch klinisch nachweisbare Zeichen erkennen lassen, dafür anzuschuldigen sein. Für die Beurtheilung dieser Fälle kommt es zunächst darauf an, ob es sich nur um eine einmalige starke Blutung oder um eine bei jeder Regel wiederkehrende Menorrhagie handelt. Wenn ersteres der Fall ist, so muss man zunächst daran denken, ob es sich nicht um eine einmalige starke Menstruation handelt, welche als solche nicht erkannt wird, weil sie als erste nach einem Puerperium nach Aborten oder Partus oder nach einer längeren

Amenorrhoe eintritt; sie als Regel zu erkennen, gelingt wohl zuweilen an den begleitenden Molimina oder an einzelnen psychischen oder somatischen Sensationen, für gewöhnlich ergiebt erst der Verlauf die sichere Diagnose. Von praktischer Wichtigkeit ist die Unterscheidung dieser ersten Menstruation nach Geburt und Abort von Blutungen durch Retention von Eitheilen; sie beruht auf dem negativen Sondenbefund und dem blutungsfreien Intervall nach dem Abort. Einmalige starke Blutungen, sei es menstruelle oder intermenstruelle, treten ferner auf nach heftigen Gemüthsbewegungen, Schreck, Temperatureinflüssen, namentlich Kältewirkung auf den Leib, Bädern, Traumen, schwerer körperlicher Arbeit. Es wird nicht leicht sein, die directe Ursache der Circulationsstörung zu eruiren; wichtig ist es aber, zu entscheiden, ob es nur eine solche oder das Initialsymptom einer entzündlichen Erkrankung ist. Wenn die Kranken angeben, dass sich bei jeder Regel die starke Blutung wiederholt, also eigentlich Menorrhagien bestehen, so sind die Fälle ohne jede nachweisbare Veränderung am Uterus entschieden seltener, aber zwei Zustände sind zu erwähnen. Zunächst beobachtet man nicht selten nach Aborten oder Geburten einen länger andauernden Zustand von schlechter Rückbildung des Uterus, welche sich oft aus einer puerperalen Subinvolution entwickelt; es handelt sich dabei um Zustände von dauernder Hyperämie des Uterus und zu weiter Uterushöhle, welche der anschwellenden Schleimhaut keinen Gegendruck leistet; die zu starke sogen. erste Menstruation ist in gewisser Weise als physiologischer Typus für diesen Zustand aufzufassen; in derselben Weise treten auch bei den späteren Regeln starke Blutungen auf, ohne dass Retentionen oder Entzündungen vorhanden sind; sogar Dysmenorrhoen gesellen sich zuweilen dazu, weil ein solcher Uterus auch länger reizbar bleibt und auf die Congestion mit Contractionen reagirt. Praktisch wichtig ist es, diesen Zustand, den ich als chronische Subinvolution bezeichnen möchte, gegen Endometritis abzugrenzen. Ein ähnlicher Zustand kommt auch ohne unmittelbaren Anschluss an ein Puerperium bei Personen vor, welche viele Entbindungen und Aborte durchgemacht haben. Auch hier fehlt ein eigentlicher objectiver Befund, mit Ausnahme vielleicht einer weiten Uterushöhle und einer dünnen Wand. Die Blutungen werden so stark, weil der blutenden Schleimhaut der Gegendruck der Wand fehlt und weil die Gefässe in der schlaffen Uteruswand nicht comprimirt werden; es fehlt der Tonus der Uteruswand (chronische Atonie, Lomer). Auch hier ist die Abgrenzung gegen Endometritis von Bedeutung.

Zu erwähnen ist noch, dass auch bei acuten Catarrhen der Vagina und des Cervix in ähnlicher Weise wie bei acuter Peri- und Parametritis rein symptomatische Menorrhagien auftreten können, ohne dass das Endometrium erkrankt ist. Blutungen aber bei chronischen Catarrhen deuten stets auf eine wirkliche Endometritis hin. Von Lageveränderungen des Uterus ist ausser den Inversionen nur die Retroflexion zu nennen, welche häufig auch ohne Endometritis zu Stauungsblutungen in Gestalt von Menorrhagien führt.

Blutungen bei inneren Krankheiten.

Die eigentliche Ursache für uterine Blutungen haben wir in der überwiegenden Mehrzahl der Fälle in Erkrankungen der Unterleibsorgane zu suchen; fehlt aber hier jeder Anhalt, so muss man sich der Untersuchung des ganzen Organismus zuwenden und wird in Erkrankungen desselben zuweilen die Ursache finden. Vor Allem sind es eine Reihe von Infectionskrankheiten, in deren acutem Stadium die Menses so stark werden oder so heftige Blutungen irregulär auftreten können, dass sie das Krankheitsbild vollständig beherrschen. Vorwiegend bei Influenza, Typhus, Cholera, Scarlatina, Variola, acutem Gelenkrheumatismus beobachtet man solche Blutungen als Ausdruck einer haemorrhagischen Endometritis oder einer sich als Nachkrankheit entwickelnden chronischen Endometritis. Seltener führen chronische Allgemeinkrankheiten zu uterinen Blutungen und dann gewöhnlich nur zu Menorrhagien: einmal sind es Krankheiten, welche mit allgemeinen Circulationsstörungen einhergehen, z. B. Lungen- und seltener Herzkrankheiten, oder es sind solche mit localen Circulationsstörungen im Unterleib, z. B. Leberkrankheiten oder Abdominaltumoren, oder es sind Blutkrankheiten, am häufigsten Morbus maculosus Werlhofii.

Bei dem Aufsuchen der Ursache einer Genitalblutung hat der objective Nachweis der Blutung und die Beobachtung ihrer Stärke aus dem abgegangenen Blut den Vortheil, dass sie den Arzt von den Angaben der Kranken freimacht, welche über die zulässige Stärke oft ein sehr sonderbares Urtheil haben; sie bietet aber weiter noch die Möglichkeit, **aus dem Aussehen des Blutes gewisse Anhaltspunkte zu gewinnen,** welche die Diagnose wohl gelegentlich unterstützen können; es kommen neben der Menge des Blutes noch die Farbe, die Consistenz, die Gerinnselbildung und die Beimengung von anderen Secreten und Gewebsbestandtheilen in Betracht. Natürlich tritt diese Untersuchung gegen den objectiven Nachweis der Blutungsursache selbst zurück, vermag aber in einzelnen charakteristischen Fällen wohl zur Stellung einer Diagnose beizutragen. Die normalen Menses sind dünnflüssig, nur bei Vermischung mit Schleim etwas dicker, sehen dunkelcarmoisinroth bis schwarz aus und haben einen eigenartigen, dumpfen, oft leicht fötiden Geruch; Gerinnselbildung wird durch das saure Vaginalsecret gehindert. Frisches, schnell gerinnendes Blut spricht für eine eben eröffnete Blutungsquelle, wie man sie bei Aborten, Polypen, malignen zerfallenden Tumoren, namentlich nach digitalen Explorationen oder nach Sondirungen der Uterushöhle, bei Endometritis oder Deciduaretention beobachtet. Gerinnselbildungen, vulgo als „Stücke“ bezeichnet, sprechen im Allgemeinen für eine so reichliche Blutung, dass die alkalischen Uterussecrete zu gering an Menge waren, um die Gerinnung zu verhindern. Stückenbildung ist immer pathologisch und tritt auf bei zu starken Menstruationen, bei Aborten, Polypen und zerfallenden Tumoren; lang dauernde, schwache Blutungen, z. B. bei Haematocele, führen selten zu Gerinnselbildungen. Sieht das abgehende Blut schmutzig braunroth aus, so ist es längere Zeit im Uterus zurückgehalten und

chemischen Umwandlungen unterworfen gewesen; am häufigsten beobachtet man diese Verfärbung bei Graviditätsblutungen, bei denen der letzte Rest des Blutes schliesslich nur noch als citronengelbe Verfärbung des Secrets erkennbar ist. Eine innige Vermischung von Blut und Schleim findet man, wenn nur die Cervixschleimhaut blutet, z. B. bei frischen Catarrhen und Polypen, oder wenn bei Corpusblutungen gleichzeitig der Cervix reichlich Schleim secernirt, z. B. bei Endometritis, Graviditätsblutungen, Subinvolutionszuständen nach Abort und Geburt. Ein eingedicktes Blut mit syrupartiger Consistenz findet man bei längerer Verhaltung des Blutes in abgeschlossenen Hohlräumen, z. B. bei Haematocolpos und Haematometra; auch hier tritt keine eigentliche Gerinnung ein. Gewebsfetzen im Blut sprechen für zerfallende Neubildungen oder für sich exfoliirende und zerfallende Schleimhautstücke, vor allem bei infectiösem Abort.

Die **Angaben der Kranken** sind für die Diagnose der Blutungsursache nur selten verwerthbar. Am brauchbarsten ist die bestimmte Mittheilung, dass die Blutung menstruell oder intermenstruell ist; allerdings ist diese Angabe nicht immer sicher zu machen. Eine Blutung ist nur dann bestimmt als menstruell zu erkennen, wenn sie zur rechten Zeit oder höchstens einige Tage ante- oder postponirend eintritt, wenn sie mit den gewöhnlichen localen oder allgemeinen Sensationen einhergeht oder wenn sie sich in der Stärke der Menstruation hält; andererseits ist sie als intermenstruell zu erkennen, wenn sie ganz aus dem Typus fällt, sehr kurz ist oder übermässig lange sich hinzieht. Menstruelle Blutungen deuten im allgemeinen auf Zustände hin, welche die congestive Hyperaemie der Genitalien zu dieser Zeit verlängern und verstärken, oder auf Zustände, welche sie nicht in der normalen Zeit ablaufen lassen, sie zu lange unterhalten, d. s. vor allem Endometriten, Subinvolutionszustände und Entzündungen in der Nähe des Uterus. Beginnende Myome, intermenstruelle Blutungen deuten mehr auf eine dauernd vorhandene Veränderung, z. B. zerfallende Neubildungen, Polypen oder auf eine plötzlich einsetzende Erkrankung oder Circulationsstörung hin, z. B. Trauma, Erkältung, acute Entzündungen, psychische Erregungen, frühe Aborte, Extrauteringravidität. Es liegt in der Natur der Sache, dass wir hierin kein bestimmtes Gesetz, sondern nur einen gewissen Anhaltspunkt erblicken dürfen.

Wichtig ist die Angabe der Kranken, dass die Blutung immer nach der Cohabitation auftritt. Die vermittelnde Ursache kann einmal darin liegen, dass eine mechanische Insultation einer zur Blutung geneigten Stelle durch den Penis stattfindet, d. s. vor allem Carcinome, in seltenen Fällen auch Erosionen oder Geschwüre an der Portio vaginalis oder in der Vagina oder Colpitis senilis; andererseits kann die während des Beischlafs eintretende Gefässüberfüllung zur Gefässruptur führen, natürlich nicht bei normaler Schleimhaut, sondern nur bei entzündeter z. B. bei Endometritis und Polypen oder bei zerfallenden Carcinomen im Cervix und Corpus. Die Cohabitationsblutung weist in erster Linie auf eine zerfallende Neubildung hin.

Noch bedeutungsvoller für die Diagnose ist die Angabe der Kranken, dass es sich um eine postklimakterische Blutung handelt. Jede Blutung, welche sich nach der wirklich eingetretenen Menopause einstellt, hat eine hochpathologische Bedeutung und erfordert ein sorgfältiges Ergründen ihrer Ursachen. Eine „Wiederkehr der Regel", eine Annahme, mit welcher sich die Kranken gern über die Bedeutung der Blutung hinwegtäuschen, ist nur möglich, so lange die Ovulation noch nicht aufgehört hat. Da klinische Zeichen hierfür fehlen, so ist die Grenze für das Klimakterium schwer zu finden; im Allgemeinen kann man zwar annehmen, dass bei einer Frau, welche das klimakterische Alter (circa 45 Jahre) erreicht hat, das Aussetzen der Menstruation für ein Jahr das Klimakterium anzeigt und jede nach demselben auftretende Blutung als postklimakterisch aufzufassen ist. Die überwiegende Ursache für postklimakterische Blutungen ist die Entwickelung maligner Neubildungen an den Genitalien, speciell am Uterus. Neumann berechnete diese Ursache 118 mal unter 183 Fällen, d. h. in 65 %, also circa $^2/_3$ der Fälle. Ausser dem Carcinom beansprucht die Läsion der atrophischen, verdünnten Schleimhaut grössere Bedeutung, z. B. durch Cohabitation, Trauma, Pessar, oder die Blutungen treten spontan bei Geschwüren anderer Art auf, bei entzündeter Schleimhaut (Colpitis senilis), bei Schleimpolypen, submucösen Myomen. Alle Ursachen, welche im geschlechtsreifen Alter durch Hyperaemie der Schleimhaut zu Blutungen Anlass geben, z. B. interstitielle Myome, Endometritis, periuterine Entzündungen, innere Erkrankungen, Circulationsstörungen haben im Klimakterium keine Bedeutung. Einmal sah ich lebensgefährliche Blutungen auftreten bei einer Greisin, bei welcher sich am exstirpirten Uterus keine anderen Ursachen nachweisen liessen als Gefässerkrankungen. Bei den postklimakterischen Blutungen kommt Alles darauf an, auf das Carcinom als Ursache zu fahnden.

Die Ursachen der Amenorrhoe.

Definition und Begrenzung der Amenorrhoe. Unter Amenorrhoe verstehen wir das Ausbleiben der Menstruation bei einem geschlechtsreifen Weibe. Im weiteren Sinne müssen wir alle Fälle von einmaligem Ausbleiben der Regel miteinbegreifen, obgleich diese Amenorrhoeen von kurzer Dauer selten vom Arzt im Hinblick auf ihre Ursache beurtheilt werden müssen; dazu gehört die Suppressio mensium durch Erkältungen des Unterleibes, durch Gemüthsbewegungen u. s. w. Im Ganzen sind dies schnell vorübergehende Zustände, die in ihrer Bedeutung gegen das ursächliche Leiden zurücktreten und nur selten in dauernde Amenorrhoe übergehen. Die Amenorrhoeen, welche als solche Gegenstand ärztlicher Beobachtung werden, sind immer chronische Zustände mit wenigstens mehrmonatlicher Unterbrechung der

Definition und Begrenzung der Amenorrhoe.

Menstruation. Unter dem Begriff der Amenorrhoe fassen wir ausser der Unterbrechung des Menstruationsprocesses auch das zu späte Erscheinen und das zu frühe Aufhören der Regel zusammen. Da die Menstruation im Allgemeinen so lange auftritt, als Ovarialthätigkeit vorhanden ist, so müssen wir jedes Ausbleiben der Regel bei bestehender Ovulation als abnorm bezeichnen. Für die Ovulation selbst fehlen uns aber klinische Zeichen und deshalb sind wir für die Beurtheilung des „Zu früh" oder „Zu spät" an die normale Zeit der ersten Regel und der Menopause gebunden; dieselbe schwankt aber in ziemlich breiten Grenzen und dem Arzt wird deshalb nicht häufig vor dem 20. und nach dem 40. Lebensjahre für die Diagnose dieser Art der Amenorrhoe Gelegenheit gegeben werden. Vom praktischen Standpunkt aus kann man dieses Lebensalter wohl ungefähr als die Grenzen der pathologischen Amenorrhoe bezeichnen. Klinisch und ätiologisch fast gleichwerthig mit der Amenorrhoe sind die abnorm schwachen Regeln, welche, auch ohne dass weitere Beschwerden bestehen, die Kranken zum Arzt führen, namentlich wenn sie mit Sterilität verbunden sind. Die Grenze zwischen „schwach" und „abnorm schwach" ist schwer zu bestimmen, ausser wenn die Kranken angeben, dass die Regeln wahrnehmbar schwächer geworden sind.

Da man unter Amenorrhoe das vollständige Fehlen der Menstrualblutung versteht, so sind die Gynatresien, bei welchen die Menstruation vorhanden ist, aber das Blut zurückgehalten wird, hier von der Diagnose auszuschliessen.

Die Diagnose der Amenorrhoe ist selbstverständlich und beruht allein auf der Angabe der Kranken, dass die Regel nicht erschienen ist.

Ursachen der Amenorrhoe.

Die Aufgabe des Arztes beruht ausschliesslich in der **Auffindung der Ursache der Amenorrhoe.** Die Frage, warum die Regeln nicht erscheinen, führt die Kranken zum Arzt; oder sie kommen wegen Beschwerden, welche Folge der Amenorrhoe sind (Wallungen, Molimina, Ekzeme) oder wegen Sterilität oder wegen gewisser Symptome der Allgemeinerkrankung, welche die Ursache der bestehenden Amenorrhoe ist; nicht selten wird die Amenorrhoe der erste Anlass zu der Diagnose einer solchen Krankheit. Das Auffinden der Ursache der Amenorrhoe unterliegt verschiedenen Schwierigkeiten; in einzelnen Fällen liegen sie klar auf der Hand, z. B. bei Mangel oder rudimentärer Entwickelung des Uterus oder nach der Castration, in anderen Fällen wird man selbst nach der genauesten Untersuchung der Genitalien und des ganzen Körpers und nach genauester Abwägung aller Einflüsse nicht zum sicheren Urtheil gelangen können. Die Prognose und Behandlung der Amenorrhoe hängt allein von der Erkennung der richtigen Ursachen ab. Am besten scheidet man die Ursachen in locale, d. h. in solche, welche in Erkrankungen und Veränderungen des Genitalapparates selbst liegen, und in allgemeine, d. h. solche, welche in consumirenden Krankheiten, Ernährungsstörungen, schweren Neurosen begründet sind. Allerdings muss man eingestehen, dass diese Scheidung nicht für alle Fälle sich durchführen lässt; so z. B. ist es bei infectiösen Allgemeinerkrankungen nicht sicher, ob ihr schwächender

Einfluss an dem Ausbleiben der Regel Schuld ist oder ob sich durch die Infection locale Erkrankungen des Eierstocks oder der Mucosa uteri entwickeln, welche den normalen Menstruationsprocess unterbrechen. Wenn man den Maassstab der Praxis anlegt, so wird es vor allem nöthig und meist auch möglich sein, die localen Ursachen zu erkennen oder sie sicher auszuschliessen.

Locale Ursachen.

Für die Beurtheilung der **localen Ursachen** muss man sich immer vergegenwärtigen, dass für den normalen Menstruationsprocess Uterus und Eierstöcke nothwendig sind. In Erkrankungen beider können locale Ursachen begründet sein; Typen für beide Formen sind die Amenorrhoeen nach Uterusexstirpation und nach Castration. Wir sehen bei der Aufsuchung der localen Ursachen von den physiologischen Amenorrhoeen während der Schwangerschaft und während der Lactation ab.

Uterine Amenorrhoe.

Die Untersuchung der Genitalien, welche die Auffindung der localen Ursachen bezweckt, richtet sich zunächst auf den Uterus, welcher vor Allem durch atrophische Zustände Amenorrhoe erzeugt. Man sucht durch bimanuelle Palpation nachzuweisen, ob überhaupt ein Uterus vorhanden ist und wie gross und dick derselbe ist. Ist deutlich ein Uterus nachweisbar, so führt man die Sonde in die Höhle ein, misst die Länge derselben und sucht mit der äusseren Hand am durchgefühlten Knopf die Wanddicke zu bestimmen (dabei ist grosse Vorsicht nothwendig, weil die atrophische Wand leicht perforirt wird). Die Atrophie des Uterus erkennt man am besten durch den Vergleich der Länge der Uterushöhle und der Wanddicke; es lassen sich hierbei zwei Formen der Atrophie unterscheiden, je nachdem die Höhle stark verkürzt und die Wand verdünnt ist (concentrische Atrophie) oder die Höhle ungefähr ihre normale Länge zeigt und nur allein Wandverdünnung besteht (excentrische Atrophie); erstere deutet häufiger auf schwere Atrophien und dauernde Amenorrhoeen hin, während letztere meistens ein vorübergehender Zustand ist. Wenn die bimanuelle Untersuchung keinen Uterus oder nur ein Uterusrudiment erkennen lässt, so liegt hierin eine sichere Ursache der Amenorrhoe, selbst wenn die Eierstöcke vollständig normal sind; ebenso im Uterus foetalis. Schwerer zu beurtheilen sind die Hypoplasien, bei denen Form und Höhlenbildung dem normalen Uterus entsprechen; die schwersten Formen von concentrischer Atrophie mit Höhlenlänge bis zu 4 oder 5 cm kann man ebenfalls meistens als locale Ursache anerkennen, während der Uterus mit annähernd oder vollständig normaler Grösse nicht ohne weiteres für seine Amenorrhoe verantwortlich zu machen ist. In letzterem Fall giebt die Untersuchung der Höhle mit der Sonde weiteren Aufschluss; wenn die Uterushöhle atretisch oder partiell obliterirt ist, so kann man in Zerstörungen und Verwachsungen des Endometrium, wie sie nach infectiösen Puerperalprocessen, Aetzungen und Ausschabungen namentlich im Puerperium vorkommen, eine locale Ursache erblicken. Chronische Entzündungen des Endometrium und Mesometrium bringen ebenfalls häufig Amenorrhoeen hervor, welche, ebenso wie die bei grossen puerperalen Exsudaten mit secundärer Atrophie des Uterus auftretenden, zu den localen Ursachen zu rechnen sind.

Ovarielle Amenorrhoe.

Lassen sich am Uterus und in seiner Umgebung keine Ursachen für die Amenorrhoe entdecken, so untersucht man die Eierstöcke, am besten in Narkose. Als Beurtheilung für ihre Functionsfähigkeit haben wir nur ihre Grösse. Wenn die Eierstöcke ihre normale Grösse haben, so ist es sehr unwahrscheinlich, dass in ihnen die Ursache liegt: andererseits ist die Kleinheit derselben noch kein Beweis dafür, dass es sich um primäre Veränderungen in denselben handelt, sondern Atrophien der Eierstöcke schliessen sich sehr häufig an Uterusatrophien an, sowohl an primäre als auch an solche, welche auf constitutionellen Ursachen beruhen. Rein ovarielle Amenorrhoeen beobachtet man gelegentlich bei doppelseitigen Ovarialtumoren, wenn sie mit vollständiger Vernichtung des functionsfähigen Ovarialgewebes einhergehen. Einen gewissen Anhaltspunkt, ob eine Amenorrhoe von den Eierstöcken ausgeht oder nicht, hat man in den Molimina menstrualia; dieselben bestehen in ziehenden und krampfhaften Schmerzen in den beiden Regiones hypogastricae und im Kreuz, welche mehrere Tage anzudauern pflegen und entweder vierwöchentlich oder in unregelmässigen Intervallen dann aufzutreten pflegen, wenn bei normaler Eireifung die menstruelle Congestion nicht zur Blutausscheidung führen kann; sind sie in ausgesprochener Weise vorhanden, so handelt es sich gewöhnlich um primäre Uterusatrophien.

Cas. 24. Frl. H., 18 Jahre alt, nicht menstruirt. Patientin giebt an, seit zwei Jahren an starken, in ganz unregelmässigen Pausen auftretenden, ziehenden und krampfhaften Unterleibsschmerzen zu leiden; seit vier bis fünf Monaten treten diese Schmerzen regelmässig alle vier Wochen auf, dauern sechs bis acht Tage, haben an Intensität sehr zugenommen und steigern sich oft bis zur Ohnmacht; Patientin ist während derselben vollständig arbeitsunfähig. Die Untersuchung der Genitalien ergiebt ein vollständiges Fehlen der Vagina und einen ganz dünnen Uterus rudimentaris bipartitus. Das rechte Ovarium ist von normaler Grösse, das linke nur etwas kleiner (s. Fig. 184).

Cas. 25. Frl. L., 19 Jahre. Erste Regel mit 13 Jahren, regelmässig vierwöchentlich, zwei bis drei Tage, normal stark. Vor mehreren Jahren zog Patientin sich durch Waten in kaltem Wasser während der Periode eine starke Erkältung zu; danach Suppressio mensium und $1^1/_2$ Jahre vollständige Amenorrhoe. Dann trat die Menstruation wieder ein, blieb aber unregelmässig, bald ante-, bald postponirend mit Pausen bis zu vier Monaten, lieferte immer nur einige Tropfen Blut und verlief mit starker Dysmenorrhoe. Jedesmal, wenn die Regel ausblieb, traten starke Molimina ein, bestehend in Unterleibskrämpfen mit Kopfschmerzen. Die Untersuchung ergab einen $4^1/_2$ cm langen Uterus von normaler Form mit sehr dünner Wand; beide Ovarien zu tasten, aber kleiner als normal.

Ein Fehlen der Molimina spricht nicht immer gegen ovarielle Thätigkeit, wie wir es zunächst meistens nach Uterusexstirpation mit Zurücklassung functionirender Ovarien beobachten.

Allgemeine Ursachen.

Den Amenorrhoeen aus localen Ursachen steht als viel häufiger und praktisch viel wichtiger die Amenorrhoe aus **allgemeinen oder constitutionellen Ursachen** gegenüber. Wenn man bei der combinirten Untersuchung nicht sehr auffällige locale Veränderungen findet, so wendet man sich zunächst der Untersuchung des ganzen Organismus zu und wird in Allgemeinerkrankungen desselben viel häufiger die Ursache finden, als man vermuthet.

Man darf dabei aber nicht übersehen, dass diese Krankheiten und Ernährungsstörungen nicht direct eine Unterbrechung des Menstruationsprocesses herbeiführen, sondern dass sie meistens zunächst Uterusatrophien erzeugen, der sich dann secundär eine Atrophie der Ovarien anzuschliessen pflegt. In Folge dessen kann der locale Befund hierbei genau derselbe sein wie bei der primären Uterusatrophie (s. oben); ferner wird für die Beurtheilung der Schwere des Processes auch in diesen Fällen der Unterschied zwischen den concentrischen und excentrischen Atrophien einen Anhaltspunkt abgeben. Von Zuständen, welche während ihres Bestehens und häufig auch noch in der Reconvalescenz Amenorrhoeen zu erzeugen pflegen, sind zu nennen

als acute Krankheiten: Scharlach, Gelenkrheumatismus, Typhus bis weit in die Reconvalescenz hinein,

als chronische Krankheiten: Tuberculose, Diabetes mellitus und insipidus, Morbus Basedowii, schwere Formen von Lues und Nephritis, Chlorose, Myxödem,

als nervöse Erkrankungen vor Allem Psychosen und depressive Gemüthszustände.

Wenn diese Krankheiten auch nicht immer, einzelne sogar nur bei vorgeschrittenen Formen Amenorrhoe machen, so steht ihr Einfluss auf den Menstruationsprocess doch so fest, dass man nicht fehlgeht, sie für Amenorrhoe verantwortlich zu machen, wenn die Untersuchung oder Anamnese das Vorhandensein einer derselben ergiebt.

Viel schwerer als die Erkrankungen sind eine Reihe von Ernährungsstörungen in ihrem Einfluss auf die Menstruation zu beurtheilen. Feststehend als Ursache für die Amenorrhoe sind schwere Blutverluste, vor Allem aus den Genitalien, bei denen zweifellos wohl eine locale Schädigung des Uterus dazukommt; aus diesem Grunde sieht man häufig Amenorrhoeen mit Uterusatrophie sich anschliessen an schwere Blutungen bei Geburten oder Aborten.

Cas. 26. Fr. M., 30 Jahre. Erste Regel mit 15 Jahren, regelmässig, vierwöchentlich, acht Tage, stark; verheirathet mit 17 Jahren, viermal ausgetragen geboren, zuletzt vor acht Jahren. Vor drei Jahren Abort, dabei enorme Blutung, vier Monate bettlägerig wegen andauernder Blutverluste. Danach traten noch viermal regelmässig die Menstruationen auf und dann wird Patientin vollständig amenorrhoisch; Molimina fehlen. Innere Organe ergeben keinerlei Ursache für die Amenorrhoe. Der Uterus ist 7 cm lang, die Wand dünner als normal, beide Eierstöcke normal gross.

Das Puerperium führt während der Lactation zur Hyperinvolution des Uterus mit Amenorrhoe; mit Absetzen des Kindes pflegt bei gesunden Frauen die Menstruation wieder einzutreten, während bei schwächlichen und anämischen Personen die Amenorrhoe andauert und die Lactationsatrophie in dauernde Zustände von concentrischer Atrophie übergehen kann. Die Beziehungen der Adipositas zur Amenorrhoe sind durch die tägliche Erfahrung sichergestellt, entziehen sich aber vorläufig noch allen Erklärungsversuchen. Zwischen beiden bestehen Wechselbeziehungen; während einerseits Zunahme des Körperfettes nach

dem Aufhören der Menstruation, z. B. nach der Castration oder in der Menopause, sehr häufig ist, beobachtet man umgekehrt nach zunehmender Adiposität Amenorrhoe, welche mit der Abnahme derselben wieder verschwinden kann; Stoffwechseländerungen von unbekannter Art müssen wohl als Ursache beschuldigt werden. Sicher ist ferner der Einfluss des Morphiumabusus auf den Uterus; bei demselben kann langdauernde Amenorrhoe eintreten und nach der Entwöhnung wieder verschwinden. Wechsel in der Lebensstellung führt nicht selten zu Amenorrhoeen, vor Allem wenn mit derselben Zunahme der Arbeit, Abnahme der guten Ernährung und Mangel an Sauerstoff verbunden ist; vor Allem tritt Amenorrhoe häufig ein bei jungen Mädchen, welche vom Lande in die grossen Städte ziehen (Amenorrhoe der Hebammenschülerinnen). Die Amenorrhoea Berolinensis ist ein sehr häufiger Zustand.

Cas. 27. Frl. N., 20 Jahre. Erste Regel mit 13 Jahren, regelmässig. Zum dritten Male hat Patientin Amenorrhoe, sobald sie in Berlin ist; einmal drei Monate, ein andermal zwei Monate, zuletzt sechs Wochen, während in ihren häuslichen Verhältnissen die Menstruation wohl regelmässig, aber immer etwas schwach ist. Molimina fehlen. Die Untersuchung ergiebt, dass die Uteruswand dünn ist, Höhle 7 cm, beide Ovarien deutlich tastbar.

Die oben genannten Zustände sind sicher in ihrem Einfluss auf die Menstruation; andere werden wir mit der Vervollkommnung unserer Kenntnisse noch kennen lernen. Schliesslich muss man noch erwähnen, dass in nicht ganz seltenen Fällen die Ursache der Amenorrhoe nicht aufzufinden ist und man sich mit der Annahme eines frühzeitigen Klimax begnügen muss.

Die Ursachen der Dysmenorrhoe.

Unter Dysmenorrhoe verstehen wir den mit Schmerzen einhergehenden Menstruationsprocess; sie stellt keine Krankheit, keinen pathologisch anatomischen Begriff dar, sondern ist nur eine Beschwerde, ein Symptom, welches bei vielen, ganz verschiedenen Genitalerkrankungen auftreten kann, z. B. bei Endometritis, Myomen, Tubenerkrankungen u. a. Obgleich deshalb die Besprechung der Dysmenorrhoe eigentlich in die Symptomatologie dieser Krankheiten hineingehört, habe ich die Diagnose der Ursachen dieser Beschwerde dennoch zum Gegenstand einer besonderen Auseinandersetzung gemacht, weil sie sehr häufig das einzige oder wenigstens besonders hervorstechende Symptom ist, welches die Kranken zum Arzt führt. Die Besprechung der Ursachen dieses Leidens scheint mir um so wichtiger für den Arzt, als es eine Reihe von schweren Dysmenorrhoeen giebt, welche sich nicht durch einen leicht erkennbaren Palpationsbefund auszeichnen, sondern auf sehr feinen, schwer nachweisbaren Veränderungen organischer oder nervöser Natur beruhen. Der Arzt in der täglichen Praxis ist wegen der schwierigen Erkennung der Ursachen immer geneigt, sich mit der Diagnose „Dysmenorrhoe“ zu begnügen; er sagt damit aber nichts,

sondern bezeichnet nur mit einem wohlklingenden, technischen Namen das Symptom, welches die Kranken ihm selbst schildern. Die Diagnose „Dysmenorrhoe“ darf in der wissenschaftlichen Gynäkologie nicht existiren, sondern unsere Aufgabe muss es sein, anatomische oder wenigstens functionelle Veränderungen herauszufinden, welche es erklären, warum der Menstruationsprocess unter starken Schmerzen verläuft; von diesem Standpunkt aus halte ich die Diagnose der Dysmenorrhoe für eine der schwersten Aufgaben in der gynäkologischen Diagnostik.

Für die Diagnose der Ursachen der Dysmenorrhoe ist es wichtig, davon auszugehen, dass der Menstruationsprocess sich nicht bloss an Uterus und Ovarien abspielt, sondern dass von der prämenstruellen Congestion alle im kleinen Becken liegenden Organe mehr oder weniger betroffen werden, während durch die Betheiligung des centralen und peripheren Nervensystems eine Reihe mehr oder weniger schwerer Veränderungen in der Psyche, in besonders nervenreichen Eingeweiden, z. B. Magen, Darm, Herz und in den peripheren Kopfnerven sich abspielen. Da die Dysmenorrhoe nur eine Bezeichnung für den ganzen unter Beschwerden verlaufenden Menstruationsprocess ist, so müssen wir unter „Dysmenorrhoe im weiteren Sinne“ auch alle Störungen in den übrigen Organen und in der Psyche zusammenfassen; unter „Dysmenorrhoeen“ im engeren Sinne stellen wir ihr aber alle Beschwerden gegenüber, welche sich im kleinen Becken abspielen oder welche daselbst ihren Ausgangspunkt nehmen; mit der Diagnose dieser Veränderungen wollen wir uns hier befassen.

Der normale Menstruationsprocess.

Für das Verständniss der Dysmenorrhoe ist es erforderlich, den Ablauf des Menstruationsprocesses genau zu kennen im Hinblick auf den Antheil, welchen die verschiedenen Organe an ihm nehmen. Der Menstruationsprocess beginnt mit dem Reifen des Follikels im Ovarium, welcher sich allmählich anfüllt, an die Oberfläche dringt und platzt. Unter dem Einfluss dieser andauernden Thätigkeit im Eierstock tritt reflectorisch eine arterielle Congestion nach allen Beckenorganen auf, welche zu starker Erweiterung und Anfüllung der Gefässe führt. Am stärksten ist die Wirkung derselben am Uterus; das Gewebe desselben wird dicker und steifer und das ganze Organ streckt sich. In der Uterusschleimhaut kommt es zu besonders starker Füllung der Gefässe und zu Blutextravasaten in die oberen Schichten der stark anschwellenden Schleimhaut, welche dann allmählich unter Abheben des Epithels als Menstrualblut aus derselben austreten; das Blut sammelt sich in mässiger Menge in der Höhle an und fliesst durch den Cervix nach aussen ab. Mit der Blutung schwillt die Schleimhaut ab, das Epithel regenerirt sich und nach einigen Tagen ist die Mucosa zur Norm zurückgekehrt. Die Tuben werden unter dem Einfluss der menstruellen Congestion dicker, weil ihre Schleimhaut und in vermindertem Maasse auch die Muskulatur ansschwillt; dabei kommt es nur selten zu Blutungen in das Lumen der Tube. Auch in den Ovarien macht sich die Congestion geltend und führt wahrscheinlich direct zum Platzen der Follikel. Die Vagina, das Beckenperitoneum und in geringem Grade auch das

Beckenbindegewebe betheiligen sich ebenfalls an der Hyperaemie. Die menstruelle Congestion beginnt ungefähr 8—10 Tage vor der Blutung, steigert sich langsam und führt unmittelbar vor dem Blutaustritt zu den stärksten Veränderungen; im Verlauf der Blutungen lässt sie gewöhnlich nach und geht bald nach dem Aufhören derselben wieder in die normale Blutfüllung über. Für den schmerzlosen Verlauf des Menstruationsprocesses ist es demnach nothwendig, dass die Reifung und das Platzen der Follikel nicht gehemmt wird, dass die Congestion der Uteruswand nicht in Infiltrationen des Gewebes einen Widerstand findet, dass die Mucosa anschwellen und die Blutextravasate in sich aufnehmen kann, dass die Höhle weit genug ist, um der anschwellenden Schleimhaut Platz zu gewähren, dass das Menstrualblut leicht durch den Cervix abfliessen kann, dass die Congestion der Tuben und des Peritoneum in normalen Geweben sich abspielt. Nothwendig ist es aber auch, dass das Nervensystem den normalen Grad der Erregbarkeit hat und dass die Psyche normal arbeitet; anderenfalls können die leichten Veränderungen, welche sich bei der normalen Menstruation in ihnen abspielen, einen hohen Grad von abnormer Steigerung erreichen.

Der normale Menstruationsprocess soll ohne schmerzhafte Empfindung verlaufen, nur ein leichtes Gefühl der Schwere in den Unterleibsorganen mit geringem Druck nach unten, verbunden mit leichtem Ziehen im Kreuz oder nach beiden Seiten pflegt bei gesunden Frauen aufzutreten. Jede schmerzhafte Empfindung vor oder bei der Regel ist als Dysmenorrhoe zu bezeichnen und muss eine besondere Ursache haben. Schmerz ist immer etwas Subjectives und wird verschieden aufgefasst und verschieden ertragen. Auf diese Weise kann es kommen, dass widerstandsfähige Personen kaum die Dysmenorrhoe beachten, während zarte, empfindliche Personen bei denselben objectiven Veränderungen die intensivsten Schmerzen haben können; trotzdem wird man den Grad des Schmerzes als alleinigen Maassstab für die Schwere der Dysmenorrhoe gelten lassen müssen.

Eintheilung. Eintheilung. Es liegt auf der Hand, dass die Ursache der Dysmenorrhoe in den verschiedenen Organen, welche sich an dem Menstruationsprocess betheiligen, liegen können; daraus ergiebt sich von selbst eine Eintheilung

in Dysmenorrhoea ovarica,
Dysmenorrhoea tubaria,
Dysmenorrhoea peritonealis,
Dysmenorrhoea parametralis,
Dysmenorrhoea uterina und
Dysmenorrhoea nervosa,

wenn beim Fehlen aller objectiven Veränderungen dieselbe nur in Ueberreizung des Nervensystems ihre Erklärung finden kann.

Diese Formen haben aber durchaus nicht die gleiche pathologische Bedeutung, und wenn ich auf die eingangs gemachte Definition zurückgreife, nämlich nur die Dysmenorrhoe als einen besonderen Begriff hinzustellen, welche

allein oder als hervorstechendes Symptom zur Beobachtung kommt, so kann man die Dysmenorrhoea peritonealis und parametralis schon fortfallen lassen; denn sie stellen nichts weiter dar als die unter dem Einfluss der prämenstruellen Congestion auftretende Verschlimmerung von peritonealen und parametranen Schmerzen, wie sie bei adhäsiver oder exsudativer chronischer Pelveoperitonitis und bei schrumpfender Parametritis sich finden. Nur selten wird es vorkommen, dass Frauen bei diesen Krankheiten beschwerdefrei sind und an einer Dysmenorrhoe leiden, und wenn es der Fall ist, so ist dieselbe so gering, dass sie kaum die Kranken zum Arzt führt. Die wirklich schweren Dysmenorrhoeen gehen immer von den Organen selbst aus. Die Diagnose des Ausgangspunktes dieser Dysmenorrhoeen setzt eine sorgfältige bimanuelle Untersuchung der Genitalorgane voraus; nur bestimmt nachweisbare, objective Veränderungen darf man als Ursache der Dysmenorrhoe anschuldigen.

Ovarielle Dysmenorrhoe.

Rein **ovarielle Dysmenorrhoeen** sind selten. Sie finden sich in milderer Form bei der chronischen Oophoritis und treten als ziehende, stechende, nagende, bohrende, drückende Schmerzen in der Gegend des befallenen Ovarium auf und strahlen häufig von hier in die Hüften oder Beine aus. Meistens stellen sie nur die menstruelle Exacerbation der andauernd bestehenden Schmerzen dar, sind aber zuweilen reine Dysmenorrhoeen; sie treten gewöhnlich schon einige Tage vor der Menstruation auf. Eine weit schwerere Form rein ovarieller Dysmenorrhoeen habe ich mehrmals bei Ovarialtumoren mit ganz frischen Torsionen gesehen. Die Dysmenorrhoe trat kurz vor der Regel auf, war immer sehr schwer und äusserte sich in krampfhaften Schmerzen, wesentlich in der betroffenen Seite des Abdomens. Alle diese Kranken kamen nur wegen der Dysmenorrhoe in Behandlung und fühlten sich in der intermenstruellen Zeit sehr wohl; es handelte sich immer um Ovarialtumoren, meistens kleine, mit ganz frischen Stieltorsionen ohne Verwachsungen; in einigen Fällen waren Blutungen in die Tumoren eingetreten. Nach der Exstirpation waren die Frauen von ihrer Dysmenorrhoe befreit.

Cas. 28. Fr. St., 25 Jahre. Erste Regel im 17. Jahr, stets regelmässig, ohne Schmerzen, dreimal geboren. Seit vier Monaten heftige bohrende, krampfhafte Schmerzen in der linken Unterbauchgegend, welche 8 Tage vor jeder Menstruation auftreten und mit Ablauf derselben verschwinden; keine intermenstruellen Beschwerden. Bei der Laparotomie fand sich der Uterus retrovertirt und links ein kindskopfgrosser, sehr beweglicher Ovarialtumor ohne Adhäsionen mit einmal gedrehtem Stiel.

Die Diagnose einer ovariellen Dysmenorrhoe setzt immer den Nachweis palpabler Veränderungen oder wenigstens eine starke Druckempfindlichkeit des Ovarium voraus.

Tubare Dysmenorrhoe.

Die rein **tubare** Dysmenorrhoe ist viel häufiger und tritt fast ausschliesslich bei den chronischen Salpingiten mit ihren Folgezuständen auf. Bei der frischen Entzündung fehlen starke Beschwerden vor und bei der Regel nicht, treten aber mehr nur als menstruelle Verschlimmerungen der andauernd bestehenden Schmerzen auf, während bei chronischen Salpingiten das

Bild der Dysmenorrhoe viel reiner zum Vorschein kommt. Die Annahme einer solchen setzt bestimmte palpable Veränderungen an der Tube voraus. Der Schmerz ist nicht gerade charakteristisch und tritt wesentlich prämenstruell als Ziehen, Pieken, Stechen und Brennen in der Seite auf. In einzelnen Fällen verbindet er sich mit wirklichen „Krämpfen", welche aber meistens nicht von der Tube ausgehen, die activer Contraction kaum mehr fähig ist, sondern vom Uterus stammen, welcher, auch ohne selbst erkrankt zu sein, mit Wehen auf die prämenstruelle Congestion reagirt; immerhin wird in solchen Fällen doch auch eine genaue Untersuchung des Uterus nothwendig sein.

Bei chronisch entzündlichen Zuständen, welche sich gleichzeitig im Uterus, in den Adnexen, im Bindegewebe und Peritoneum localisiren, ist es schwer und durchaus unnöthig, die Antheilnahme eines jeden Organes festzustellen. Die prämenstruelle Congestion erzeugt gleichzeitig an den verschiedensten Stellen Schmerzen und deshalb wird diese Form wohl auch als congestive oder inflammatorische Dysmenorrhoe zusammengefasst.

Uterine Dysmenorrhoe.

Während die ovarielle und tubare Dysmenorrhoe diagnostisch dadurch eine gewisse Sicherheit gewinnt, dass bestimmte palpable Veränderungen dieser Organe ihr zu Grunde liegen, so trifft das für den **Uterus** durchaus nicht immer zu. Wenn man auch wohl bei gesunder Tube und normalem Eierstock per exclusionem den Uterus als die Ursache einer schweren Dysmenorrhoe ansprechen muss, so soll man im Allgemeinen auch hier danach streben, objective Befunde zu erheben. In einer Reihe von Fällen unterliegt das auch keinen Schwierigkeiten; denn die Dysmenorrhoe ist ja ein Hauptsymptom einer Reihe von leicht zu erkennenden uterinen Erkrankungen, z. B. von Myomen mit interstitieller und vor allem submucöser Entwickelung, Retrodeviationen namentlich bei Nulliparen, von metritischen Processen. Die Diagnose aller dieser Zustände als Ursache der Dysmenorrhoe liegt auf der Hand und bedarf keiner weiteren Besprechung; dagegen pflegen gerade die schwersten Dysmenorrhoeen am Uterus aufzutreten bei Veränderungen, welche nicht so leicht durch objective Untersuchung zu erkennen sind, und gerade diese Zustände haben die grösste praktische Bedeutung. Man kann hier auf zweierlei Weise die Ursache der Dysmenorrhoe ergründen, einmal durch anamnestische Erhebung der Beschwerden, welche für die verschiedenen Formen der Dysmenorrhoe charakteristisch sind, und weiter durch objective Untersuchung; letztere soll auch hier zuerst vorgenommen werden.

Von den uterinen Dysmenorrhoeen lassen sich als bestimmte Formen die mechanische Dysmenorrhoe, die auf mangelnder Entwickelung des Uterus beruhende und die endometritische aufstellen.

Mechanische Dysmenorrhoe.

Die mechanische Dysmenorrhoe entsteht durch behinderten Abfluss des Menstrualblutes und Aufstauung desselben in der Uterushöhle. Dadurch werden reflectorisch Uteruscontractionen (Wehen) erzeugt, welche das Blut austreiben. Wenn man sich streng an die Definition einer mechanischen Störung hält und die Fälle ausscheidet, wo bei besonders reizbaren

Personen schon die Anwesenheit von Blut allein in der Höhle reflectorisch Wehen erzeugt, so setzt diese Form eine so hochgradige Verengerung im Cervicalkanal voraus, dass das Blut selbst im dünnsten Strom dieselbe nicht passiren kann. Da es überhaupt nicht wahrscheinlich ist, dass bei einem normal gebildeten Uterus derartige Stenosen vorkommen, welche von den Blutkörperchen nicht passirt werden können, so sucht man die Erklärung in der Langsamkeit des Abflusses, und in der That sieht man gerade am leichtesten in den Fällen mechanische Dysmenorrhoe auftreten, wo das Blut bei schneller Absonderung nicht schnell genug abfliessen kann; dann füllt sich die Höhle, und es entstehen reflectorisch Wehen. Immerhin setzt aber die Diagnose einer mechanischen Dysmenorrhoe den Nachweis einer Verengerung voraus. Verengerungen am äusseren Muttermund, welche am leichtesten zu erkennen sind, haben für die mechanische Dysmenorrhoe gewöhnlich keine Bedeutung; ich habe einigemal Ansammlungen von Menstrualblut hinter dem äusseren Muttermund gesehen bis zur ballonförmigen Auftreibung des Cervix ohne die geringsten Schmerzen. Wichtiger sind die Verengerungen am Os internum; man erkennt sie daran, dass eine Sonde mit einem Knopf von ca. 2 mm Dicke den Muttermund nicht passirt. Man muss dabei nicht aus dem Auge lassen, dass die Sonde eigentlich nur die Verengerung des Cervixgewebes erkennt, während sie Schleimhautfalten, die aufeinander liegen und das Menstrualblut ebenfalls zurückhalten, als starres Instrument leicht passirt; deshalb schliesst das ungehinderte Sondiren des inneren Muttermundes eine solche Schleimhautveränderung nicht ohne weiteres aus. Am häufigsten findet man deutlich nachweisbare Veränderungen durch spitzwinkelige Anteflexion des Uterus, und deshalb spielt diese Lageveränderung von jeher eine wichtige Rolle in der Aetiologie der mechanischen Dymenorrhoe, aber mit Unrecht. Man darf nicht vergessen, dass diese scheinbaren Verengerungen nur Abknickungen sind, welche sich durch die menstruelle Streckung des Uterus oft ausgleichen — deshalb kann man beim Anziehen des Uterus mit der Kugelzange meist ohne Schwierigkeit sondiren — dem Abfluss des Menstrualblutes also nicht sehr hinderlich sein können. Weiter verbergen sich unter dem Bilde einer Anteflexion andere Zustände, welche Dysmenorrhoe machen, z. B. finden sich meistens mässige Grade von Anteflexio uteri bei mangelhafter Entwickelung des Uterus oder in Combination mit Retroposition und Parametritis bei chronischer Endometritis; in beiden Fällen beruht die Dysmenorrhoe nicht auf der Anteflexion. Nur bei scharfer spitzwinkeliger Anteflexion eines gut beweglichen und normal entwickelten Uterus darf man in der Abknickung allein die Ursache vermuthen.

Da der objective Nachweis so feiner Veränderungen, wie wir sie als Ursache uteriner Dysmenorrhoeen kennen, immer seine Schwierigkeit haben wird, so wird man gern in der **Art der Beschwerden** eine Bestätigung für die objective Diagnose zu finden suchen. Eine genaue Verwerthung der Beschwerden in Bezug auf den Sitz, Charakter und die Dauer des Schmerzes ist wohl im

Stande, eine wichtige Unterlage für die Diagnose der verschiedenen Arten uteriner Dysmenorrhoe zu geben. Der Grundcharakter einer jeden uterinen Dysmenorrhoe ist die Uteruscontraction, die Wehe; allerdings wird sie so verschieden empfunden, dass man sie aus der Beschreibung oft kaum erkennt. Manche Frauen beschreiben die Wehe als ziehende Schmerzen vom Kreuz in beide Seiten, andere klagen über Gefühl des Druckes im Unterleib, über Drängen nach unten, „Stein im Leib", über Ausstrahlen der Schmerzen in die Beine, in anderen Fällen über Schmerzen am Nabel, über kolikartige Schmerzen in den Därmen. Charakteristisch bleibt aber in allen Fällen das Intermittirende, Rhythmische, „Ruckweise". Erbrechen und Kopfschmerz schliessen sich oft an. Diese Wehen können reflectorisch von den verschiedensten Stellen ausgelöst werden; sie entstehen, wenn sich Menstrualblut im Uteruscavum ansammelt, sie entstehen bei Entzündungen des Endometrium und bei Metritis, sie entstehen bei schlecht entwickeltem Uterus mit enger Höhle und engen Gefässen als Antwort auf den energischen Reiz, welchen die Menstruationswelle erzeugt, sie entstehen weiter reflectorisch bei hyperästhetischem Endometrium oder bei besonders reizbaren, nervösen Personen, auch wenn der Menstruationsprocess sich in normaler Weise abspielt. Die Wehe ist das Gemeinsame bei allen uterinen Dysmenorrhoeen aus den verschiedensten Ursachen. Aus dem Lebensalter aber, in welchem die Dysmenorrhoe aufgetreten ist, aus ihrem zeitlichen Verhalten zum Beginn der Blutung, aus ihrer Beeinflussung durch Heirath und Geburt kann man werthvolle Schlüsse für die Ursachen machen.

Die mechanische Dysmenorrhoe beruht auf congenitalen Veränderungen und tritt deshalb früh auf; wenn auch nicht immer bei der ersten Regel, so doch im Verlauf der ersten Jahre. Bezeichnend für sie ist, dass die Dysmenorrhoe niemals Tage lang vor der Blutung einsetzt, sondern immer erst kurze Zeit bis zu einigen Stunden vorher, und dass fast regelmässig mit dem stärkeren Blutabgang der Schmerz aufhört und während der Regel meist gar nicht oder selten nur dann eintritt, wenn es zu neuen Stockungen kommt. Durch regelmässige Cohabitation wird diese Dysmenorrhoe nur selten beeinflusst, während sie nach der ersten Geburt dauernd zu verschwinden pflegt.

Die Diagnose der mechanischen Dysmenorrhoe, namentlich bei Anteflexio uteri, erfreut sich einer grossen Beliebtheit, vor allem wohl wegen der leicht verständlichen Aetiologie. Die Untersuchungen Schultzes haben uns davon überzeugt, dass die Stenose zu den seltensten Ursachen der Dysmenorrhoe gehört; für mich waren eine grosse Zahl Fälle von supravaginaler Amputation des Cervix beweisend, welche trotz hochgradigster narbiger Verengerung in der Höhe des inneren Muttermundes keine mechanischen Dysmenorrhoeen hatten. Ich würde eine mechanische Dysmenorrhoe nur dann für erwiesen erachten, wenn man eine Stenose objectiv nachweisen kann oder wenn beim Fehlen derselben der Verlauf der Dysmenorrhoeen in der oben erwähnten Weise charak-

teristisch ist oder wenn nach der ersten Dilatation des Cervicalkanals die Dysmenorrhoe vollständig oder wenigstens auf längere Zeit verschwindet.

Dysmenorrhoe bei mangelhafter Entwickelung des Uterus.

Eine weit grössere Bedeutung hat die Dysmenorrhoe, welche bei mangelhaft entwickeltem Uterus auftritt. Vorausgesetzt, dass die Eierstöcke normal functioniren, ist die Entstehung so zu denken, dass reflectorisch Wehen auftreten durch eine starke Drucksteigerung im Gefässsystem des Uterus, welche ihrerseits darauf zurückzuführen ist, dass die Gefässe zu klein sind, um das zuströmende Blut zu fassen, und die Höhle zu eng, um die Schleimhaut in gehöriger Weise anschwellen zu lassen. Die periodische Congestion arbeitet sich nur mit Mühe zu einer wirklichen Menstruation herauf, und das Menstrualblut fliesst, wenigstens anfangs, sehr spärlich. Die Diagnose dieses Zustandes beruht zunächst auf dem Nachweis eines abnorm kleinen Uterus durch Palpation und Sonde. Alle Stadien vom höchsten Grade der Hypoplasie bis zum kleinen Uterus einer Virgo, welcher concipiren und normal gebären kann, sind bei dieser Dysmenorrhoe vertreten. Zu dieser Art von Dysmenorrhoe gehört auch die in der Praxis so ausserordentlich häufige Form, welche man bei jungen Mädchen, chlorotischen und anämischen Personen mit zartem, schlecht entwickeltem Körperbau findet. Diese auf mangelhafter Entwickelung des Uterus beruhende Dysmenorrhoe verschwindet vielfach bald nach der Heirath oder nach der ersten Conception. Merkwürdigerweise tritt auch sie nicht immer gleich in den ersten Jahren der Geschlechtsreife ein, sondern oft erst um mehrere Jahre später, wenn die menstruelle Congestion allmählich stärker wird; fast niemals beginnt sie erst nach der Verheirathung. Die Art der Blutung hat insofern etwas Charakteristisches, als sie sehr schwach mit einzelnen Tropfen beginnt und meistens schwach bleibt; je schwächer die Blutung, um so stärker die Dysmenorrhoe. Die Schmerzen beginnen gewöhnlich schon mehrere Tage vor der Blutung mit dem Anfange der prämenstruellen Congestion, steigern sich, je näher man der Blutung kommt, und lassen gewöhnlich nach, wenn die Blutung ihre normale Stärke gewinnt oder aufhört, stellen sich auch wohl aufs neue ein, wenn Unterbrechungen in der Blutung eintreten.

Endometritische Dysmenorrhoe.

Wenn wir den Uterus gut entwickelt finden und wenn wir eine mechanische Störung ausschliessen können, so liegt die Ursache gewöhnlich in Veränderungen des Endometrium und zwar häufig in entzündlichen. Die Diagnose dieser endometritischen Dysmenorrhoe, welche anatomisch in einer Reihe von Fällen durch exsudativ interstitielle Processe, in selteneren Fällen durch stark glanduläre Veränderungen charakterisirt ist, ist ziemlich leicht, wenn sie mit Menorrhagien vergesellschaftet auftritt; die reinen Formen von schwerer endometritischer Dysmenorrhoe finden sich aber ohne weitere Symptome von seiten des Endometrium, vor Allem ohne Fluor und Blutungen, und sind nur mit nervösen Erscheinungen, namentlich im Kopf und Magen, verbunden. Für die Diagnose ist dann nur der Untersuchungsbefund mit der Sonde maassgebend (s. pag. 323); derselbe weist Rauhigkeiten, namentlich am

Fundus (Endometritis fundi) und an den Tubenecken nach und lässt vor Allem eine enorme Schmerzhaftigkeit beim Berühren des Endometrium, besonders der Rauhigkeiten, erkennen. Wenn die letzteren fehlen, so ist die Abgrenzung gegen die später zu schildernde rein nervöse Schmerzhaftigkeit schwer. Aus der Anamnese und Symptomatologie lässt sich mancherlei Charakteristisches für diese Form herausholen. Die Dysmenorrhoe tritt meistens schon mehrere bis zu 8 und 10 Tagen vor der Blutung auf (mit dem Beginn der prämenstruellen Congestion), in einzelnen Fällen allerdings erst mit der Blutung selbst und dauert meistens über die ganze Regel an. Die Blutung selbst ist normal, oft stärker, selten schwächer. Diese Art der Dysmenorrhoe ist meistens acquirirt und tritt deshalb erst später auf; so kann man z. B. wohl annehmen, dass alle Dysmenorrhoeen, welche erst nach der Heirath einsetzen, entzündlich sind. Andererseits habe ich doch sehr häufig bei Frauen, welche an einer durch mikroskopische Untersuchung festgestellten Endometritis litten, durch die Anamnese erheben können, dass die Dysmenorrhoe schon seit der ersten Regel besteht; jedenfalls darf man den frühen Beginn der Dysmenorrhoe bei virginellen Personen nicht gegen den entzündlichen Charakter verwerthen. In einer Reihe von Fällen wird die Diagnose auf entzündliche Veränderungen sofort klar, wenn sich der Abgang von Häuten dazugesellt, welche aus exfoliirten Schleimhautstücken bestehen (Dysmenorrhoea membranacea).

Von dieser auf entzündlichen Veränderungen des Endometrium beruhenden Dysmenorrhoe trenne ich eine andere Form ab, bei welcher dieselbe Empfindlichkeit der Uterusschleimhaut ohne nachweisbare anatomische Veränderungen besteht. Rauhigkeiten fehlen hier ebenfalls, und der einzige objective Befund ist in vielen Fällen eine leichte Verengerung am inneren Muttermund durch eine Schleimhautfalte, welche bei Berührung mit der Sonde enorm empfindlich ist. Man kann den Zustand als eine Hyperästhesie des Endometrium bezeichnen. Der Verlauf der Dysmenorrhoe ist nicht gerade charakteristisch.

Nervöse Dysmenorrhoe.

Ergiebt die genaue locale Untersuchung gar keine Veränderungen am Uterus, weder Anteflexio noch Hypoplasie noch eine übermässige Empfindlichkeit des Endometrium, so bleibt nach unseren heutigen Kenntnissen nichts anderes übrig, als eine übermässige Reizbarkeit der Genitalien oder des ganzen Körpers anzunehmen, jedenfalls in der **Mitwirkung des Nervensystems** die Hauptursache der Dysmenorrhoe zu suchen. Man muss sich vorstellen, dass der Reiz der prämenstruellen Congestion auch bei normalen Organen schon genügt, Uteruscontractionen hervorzurufen, oder dass die geringen Beschwerden der normalen Menstruation als starke Schmerzen empfunden werden. Locale oder allgemeine Reizbarkeit bilden die Grundlage für diese Art der Dysmenorrhoe; dementsprechend findet man sie bei nervösen, hyperästhetischen, mit allerlei anderen Neurosen behafteten Personen. Die Diagnose dieser Art der Dysmenorrhoe beruht auf dem sicheren Ausschluss der anderen Formen, im Wesentlichen also auf einem vollständig negativen Befund und ev. auf dem Vorhandensein einer individuellen Disposition.

Mit der Verfeinerung unserer Kenntnisse in diesem pathologischen Menstruationsprocesse werden sich noch manche andere Arten der Dysmenorrhoe abtrennen lassen; heute möchte ich die Aufstellung obiger Formen für praktische Zwecke für genügend erachten. Die Abgrenzung der einzelnen Formen untereinander, welche namentlich für therapeutische Zwecke wichtig ist, ist nicht ganz leicht, um so mehr als dieselben vielfach ineinander übergehen, wie z. B. die Dysmenorrhoeen bei Anteflexion und Entwickelungsstörungen; die richtige Beurtheilung der Dysmenorrhoe muss man wohl für eine der schwersten Aufgaben halten, welche dem Frauenarzt gestellt werden können.

Wenn ich für diese schwierige Diagnose noch einmal den Gang der Untersuchung bestimmen soll, so würde ich rathen, in folgender Weise zu verfahren: Wenn über Dysmenorrhoe als einzige oder vorwiegende Beschwerde geklagt wird, so untersuche man zunächst combinirt. Nur bei virginellen Personen verzichte man vorerst darauf und suche durch Berücksichtigung der ganzen Constitution ein Urtheil darüber zu gewinnen, ob nervöse Ursachen oder Entwickelungsstörungen zu Grunde liegen; nur wenn man beide Formen ausschliessen und wenn aus der Art der Beschwerden sich mit Wahrscheinlichkeit die mechanische Dysmenorrhoe ergiebt, ist die locale Untersuchung schon im Hinblick auf die meistens nothwendige locale Behandlung vorzunehmen, am besten in Narkose. Durch die Untersuchung stelle man zunächst fest, ob sich Veränderungen an den Tuben oder Ovarien, am Parametrium oder Peritoneum finden, welche man für die Ursache der Dysmenorrhoe halten kann. Sind diese frei oder verräth sich durch Sitz und wehenartigen Charakter des Schmerzes der Uterus als Sitz der Dysmenorrhoe, so untersuche man diesen genauer. Man achte zunächst auf seinen Entwickelungszustand; wenn der Uterus von normaler Grösse ist und die Sonde eine normale Weite der Höhle ergiebt, so ist die Hypoplasie auszuschliessen; eine deutliche Verkleinerung aber macht eine Dysmenorrhoe durch Entwickelungsstörung wahrscheinlich. Kann man eine Hypoplasie nicht als Ursache beschuldigen, dann sondire man, um mechanische Störungen nachzuweisen, und achte bei besonders leichter Führung der Sonde vor allem auf die Weite des Os internum und auf etwaige Hyperästhesie der Schleimhaut an dieser Stelle; fehlen hier objective Veränderungen, so untersuche man die Schleimhaut des Corpus auf Empfindlichkeiten und Rauhigkeiten. Nach vollendeter Untersuchung nehme man eine sorgfältige Anamnese auf und vergleiche die Art der Beschwerden mit dem localen Befund. Wenn man auf diese Weise nicht zur Klarheit kommt, so kann man aus der Beobachtung während der Behandlung noch gewisse Anhaltspunkte gewinnen. Man sondire oder dilatire zunächst ein bis zwei Tage vor der Menstruation den inneren Muttermund; tritt danach gar keine Besserung auf, so ist ein mechanisches Hinderniss sicher auszuschliessen; tritt dagegen Heilung der Dysmenorrhoe ein, so ist eine mechanische Ursache wahrscheinlich; tritt vorübergehende Besserung ein, so können sehr wohl trotzdem Entzündungen oder Entwickelungsstörungen die Ursache gewesen sein; denn auch diese Dysmenor-

rhoe bessert sich zunächst nach der Dilatation. Wenn durch die Erweiterung des inneren Muttermundes die Dysmenorrhoe gar nicht beeinflusst wird, so sind nervöse Störungen am wahrscheinlichsten. In vielen Fällen gelangt man erst durch eine über lange Zeit fortgesetzte Beobachtung zur Klarheit.

Die Ursachen der Sterilität.

Definition. Unter Sterilität oder Unfruchtbarkeit verstehen wir die Unmöglichkeit eines Individuums, Nachkommenschaft zu erzeugen; entsprechend der geschlechtlichen Function werden wir einen Mann als steril bezeichnen, welcher nicht im Stande ist, ein weibliches Ei zu befruchten, und ein Weib dann, wenn es kein befruchtungsfähiges Ei liefern oder wenn es ein normales Ei nicht an den Ort der Befruchtung bringen oder dem befruchteten Ei nicht die Möglichkeit zur Weiterentwickelung gewähren kann. Für den Arzt, welcher die Ursache der Sterilität ergründen soll, handelt es sich aber zunächst nicht um einen sterilen Mann oder um eine sterile Frau, sondern um eine sterile Ehe, d. h. um einen geschlechtlichen Bund zwischen Mann und Frau ohne Nachkommenschaft.

Im weiteren Sinne pflegt man wohl, namentlich der Laie, auch solche Ehen als unfruchtbar zu bezeichnen, denen nur keine lebende oder lebensfähige Nachkommenschaft entspriesst, und alle Ehen in die Sterilität mit einzuschliessen, bei welchen habitueller Abort dieselbe vernichtet. Vom ärztlichen Standpunkt aus besteht zwischen beiden Zuständen, deren Erfolg für die Ehe natürlich der gleiche ist, ein grosser Unterschied; denn bei letzteren sind alle Bedingungen für eine normale Conception vorhanden, bei ersterem dagegen fehlen sie. Wir verstehen unter Sterilität nur denjenigen Zustand in der Ehe, bei welchem keine Conception eintritt oder die Einbettung des befruchteten Eies ausbleibt; mit dem Moment, wo die letztere beginnt, ist die Ehe nicht mehr als steril zu bezeichnen. Man muss wohl zugestehen, dass klinisch der Unterschied zwischen beiden Zuständen schwer festzustellen ist, da die habituellen Aborte sehr früh erfolgen können; das einzig sichere Zeichen für die Eieinbettung ist das Ausbleiben der Regel, und deshalb kann man wohl darin einen Unterscheidungspunkt zwischen dieser wahren und falschen Sterilität erblicken.

Es ist weiter schwer, einen Zeitpunkt zu bestimmen, von dem an man eine Ehe als steril bezeichnen kann. Da nach den Beobachtungen von Simpson nach Ablauf des vierten Jahres nur ganz ausnahmsweise noch das erste Kind geboren wird, so kann man im wissenschaftlichen Sinne wohl von diesem Moment an eine Ehe steril nennen, ohne damit natürlich die Möglichkeit einer späteren Geburt auch ohne Behandlung der Sterilität aus-

zuschliessen. Für die ärztliche Praxis ist dieser Zeitpunkt nur prognostisch verwerthbar; denn das Publikum wartet in seiner Ungeduld selten so lange und kommt schon nach einem oder zwei Jahren mit der Frage, warum die Ehe kinderlos bleibt.

Für praktische Zwecke ist es ferner nicht unwichtig, eine absolute und relative Sterilität zu trennen, indem man unter ersterer einen Zustand versteht, bei welchem Schwangerschaft absolut ausgeschlossen ist; z. B. der rudimentäre Uterus, während man als relative Sterilität Zustände zusammenfasst, bei welchen nur Conceptionserschwerungen vorhanden sind, z. B. bei Stenose am äusseren Muttermund. Ein weiterer, für die Diagnose nicht unwichtiger Unterschied besteht zwischen der primären und secundären Sterilität. Primär steril ist eine Ehe, bei welcher überhaupt keine Schwangerschaft eintritt, secundär eine solche, bei welcher nach der Geburt eines Kindes weitere Schwangerschaften ausbleiben, weil inzwischen einer der Ehegatten erkrankt ist.

Dem praktischen Arzt wird nicht selten die Aufgabe gestellt, die Ursache der Sterilität zu ergründen. Meistens wird ihm zu diesem Zweck von dem Ehemann die Frau in der Voraussetzung zugeführt, dass nur sie die Ursache der Unfruchtbarkeit sein könne, oder sie kommt schon aus eigenem Antrieb, weil sie sich selbst für die Ursache der Kinderlosigkeit hält und den Anlass zu der unglücklichen Ehe beseitigen möchte. Dadurch wird der Arzt leicht veranlasst, auf die Untersuchung der Frau den Hauptnachdruck zu legen und den Mann darüber ausser Auge zu lassen. Das ist unrichtig. Unsere Ansichten über die Betheiligung der beiden Ehegatten haben sich sehr zu Ungunsten des Mannes verschoben.

Anm.: Nach den Untersuchungen von Kehrer, welche sich auf 96 sterile Ehen beziehen, war 29 mal (also 30 %) Azoospermie vorhanden, Lier und Ascher fanden unter 132 Ehen 42 mal Azoospermie (= 31,8 %), Knorr fand bei 72 auf meine Veranlassung untersuchten sterilen Ehen 18 mal Azoospermie, = 25 %, und ebenso oft Oligospermie. Nach diesen ziemlich übereinstimmenden Untersuchungsresultaten muss man also in ein Viertel bis ein Drittel der Fälle die Azoospermie des Mannes für die Sterilität der Ehe verantwortlich machen.

Diese Thatsache ist in das Laienpublicum so wenig eingedrungen, dass die Männer meist unvermuthet als Ursache sich erkannt sehen. Für den Arzt erwächst daraus die unbedingte Nothwendigkeit, beide Ehegatten auf Sterilität zu untersuchen. Ob man mit der Untersuchung des Mannes oder der Frau beginnt, ist im Ganzen gleichgültig. Da die Untersuchung des Mannes viel einfacher zu machen ist und sich, sofern überhaupt Potentia coeundi vorhanden ist, darauf beschränken kann, lebensfähige Spermatozoen nachzuweisen, während die Diagnose bei der Frau viel schwieriger und oft sogar nur in Chloroformnarkose sicher zu stellen ist, so ist es praktischer, mit der Untersuchung des Mannes zu beginnen. Vor Allem ist dringend davon abzurathen, eine Sterilitätscur bei der Frau zu beginnen, ehe man sich der

Zeugungsfähigkeit des Mannes versichert hat. Die Untersuchung des Mannes auf Sterilität übergehe ich vollständig und verweise auf die diesbezüglichen Lehrbücher von Zülzer und Oberländer, und Fürbringer.

Die weiblichen Genitalien dienen allein der Befruchtung, der Ernährung des befruchteten Eies und der Geburt des zur Frucht ausgewachsenen Keimes. Jedes einzelne Organ hat seine bestimmte Stellung zu diesen Functionen. Sterilität entsteht, wenn irgend eines der Organe für seine Function unbrauchbar wird. Daraus geht schon hervor, dass sie kein Krankheitszustand für sich ist, sondern als Symptom der verschiedensten Genitalerkrankungen zur Beobachtung kommt. Die Aufgabe des Arztes wird es nun sein, herauszufinden, von welchem Organ die Sterilität ausgeht und durch welche Krankheit desselben sie verursacht ist. Die Diagnose verlangt also eine Berücksichtigung aller in Frage kommenden Organe, wenn man auch je nach der Wichtigkeit der einzelnen bei der Conception und je nach der Häufigkeit der an denselben vorkommenden Erkrankungen sie durchaus nicht als gleichartig in diagnostischer Beziehung hinstellen kann.

Mechanismus der Conception.

Als Grundlage für die Untersuchung der Function einzelner Organe muss der Arzt natürlich genaue Kenntniss über den **Mechanismus der Conception** besitzen, und ich kann deshalb nicht unterlassen, eine Beschreibung desselben, soweit er sich auf das Weib bezieht, vorauszuschicken. Die Conception setzt zunächst eine regelrechte Cohabitation voraus, bei welcher der Samen mit lebensfähigen Spermatozoen in den oberen Theil der Vagina deponirt wird; ein directes Hineinschleudern desselben in den unteren Theil des Cervix ist bei offen stehendem Muttermund wohl möglich, aber durchaus nicht nothwendig. Das Eindringen der Spermatozoen in den äusseren Muttermund, welcher meistens wohl in die Samenlache eintaucht, findet wesentlich durch die Eigenbewegung der Spermatozoen statt; je lebhafter dieselbe ist, um so schneller dringen sie ein. Ein allzu langer Aufenthalt derselben im Scheidengewölbe ist der Functionsfähigkeit der Spermatozoen nicht dienlich, weil das saure Vaginalsecret ihre Bewegungsfähigkeit lähmt und schliesslich aufhebt. Ob eine Aspiration des Samens in den Cervix hinein stattfindet, nachdem Uteruscontractionen das schleimige Secret ausgetrieben haben, ist nicht sichergestellt, wohl aber möglich. Sobald die Spermatozoen in den Cervicalkanal eingedrungen sind, bewegen sie sich auf der Wand des Cervix weiter nach oben durch den inneren Mutterin die Uterushöhle hinein dem Ei entgegen. Ueber den Ort des Zusammentrittes von Samen und Ei sind wir nicht sicher unterrichtet, doch geht die Ansicht der meisten Forscher heutzutage dahin, ihn in die Tube hinein, vielleicht sogar an das abdominelle Ende derselben zu verlegen. In diesem Falle müssen die Spermatozoen einen weiten Weg zurücklegen und bedürfen für längere Zeit energischer Beweglichkeit; die Lebensfähigkeit des Samens dauert wahrscheinlich 6—8 Tage. Eine weitere Vorbedingung für die Conception ist die, dass ein befruchtungsfähiges Ei bis an die Stelle der Conception gelangt. Das Ei reift im Graafschen Follikel des Eierstockes; wie ein Ei für die Con-

ception beschaffen sein muss und ob es Eier giebt, welche von vornherein nicht befruchtungsfähig sind, entzieht sich unserer Beurtheilung. Durch Ansammlung von Flüssigkeit wächst der Follikel, kommt allmählich an die Oberfläche des Eierstockes und platzt. Dieser Vorgang findet unter dem Einfluss der prämenstruellen Congestion, meistens wohl einige Tage vor der Regel statt. Nach dem Platzen des Follikels wird das Ei mit der Follikelflüssigkeit in die Bauchhöhle ausgeschwemmt und muss von dem Infundibulum der Tube aufgenommen werden; je näher dasselbe dem Eierstock liegt, um so leichter wird dies gelingen. Ein Anschwellen des abdominellen Endes der Tube, ein Erigiren desselben oder gar ein Umfassen des Eierstockes durch dasselbe ist höchst unwahrscheinlich; die Fimbria ovarica wird ihrer Lage entsprechend nur ausnahmsweise die Strasse für das Ei bilden. Das Ei legt die kurze Entfernung von der Rupturstelle des Follikels bis zum nächst liegenden Fimbrienrand höchst wahrscheinlich unter dem Einfluss eines Flüssigkeitsstromes zurück, welcher durch die Flimmerbewegung der Cilien an den Tubenepithelien gegen das Tubenlumen hin erzeugt wird. Ist das Ei von der Tube aufgenommen, so wird es zwischen den Falten leicht festgehalten und von den Cilien gegen den Uterus hin weiterbefördert, bis es mit dem Sperma zusammentrifft. Ein Weiterschieben durch die Contraction der Tubenmuskulatur könnte, wenn es überhaupt möglich ist, nur im uterinen Theil stattfinden und ist vielleicht für die Vorwärtsbewegung des hier schon befruchteten Eies nothwendig. Gelangt das Ei nicht in die Tube hinein, so geht es in der Bauchhöhle zu Grunde. Sobald das Ei befruchtet ist, beginnen die ersten Veränderungen in demselben, welche dann zur Einbettung in die Uterusschleimhaut mittelst der Zotten des Ektoderms führen; damit beginnt die Schwangerschaft. Inwieweit bei dem Eintritt der Conception der Nervenapparat und die Psyche mitspielt, ist schwer zu sagen; höchst wahrscheinlich ist es aber, dass das normale Wollustgefühl bei der Frau die Conception erleichtert.

Der Vorgang der Conception setzt also eine Functionsfähigkeit aller Genitalorgane und eine Thätigkeit der verschiedensten Mechanismen voraus. Demnach können die Störungen, welche zur Sterilität führen, sehr verschieden sein, und die Diagnose ihrer Ursachen erfordert eine weitgehende Untersuchung; das Krankenexamen kommt auch hier an zweiter Stelle, wenn es zuweilen auch einige Angaben bringt, welche die Ursache der Sterilität sofort klarlegen (s. später). Bei der objectiven Untersuchung muss man die Function eines jeden Organes stets im Auge haben und besonders prüfen, ob es für diese Function brauchbar ist.

Aeussere Genitalien.

Man beginne mit der Untersuchung **der äusseren Genitalien,** deren Function bei der Conception nur allein darin besteht, dass sie dem Penis den Zutritt zu der Vagina ermöglichen. Störungen, welche im Hinblick hierauf Ursachen für Sterilität werden können, sind Verklebungen und Verwachsungen der Vulva in Folge von Missbildungen oder Geschwürsprocessen, ferner grössere Neubildungen, welche eine Annäherung des

Penis nicht möglich machen, z. B. grössere Lipome, elephantiastische Processe, weiterhin abnorme Länge der kleinen Labien und der Clitoris. Auch eine abnorme Lage der Vulva nach hinten kann den Vorgang der Cohabitation stören. Carunkeln an der äusseren Urethralöffnung können so empfindlich sein, dass sie eine Annäherung des Penis nicht gestatten. Gewisse Veränderungen an den äusseren Genitalien (s. pag. 362) sind insofern wichtig, als sie den Verdacht auf Hermaphroditismus lenken, welcher die scheinbare Sterilität erklärt. Bei der Beurtheilung aller dieser Zustände muss man daran denken, dass eine Immissio penis in die Vagina für die Conception nicht unmittelbar nothwendig ist, sondern dass sehr lebensfähige Spermatozoen, auch aussen deponirt, in die Vagina und den Uterus einwandern können; so lange also kein vollständiger Verschluss der Vulva vorhanden und eine Ablagerung des Samens vor dem Introitus überhaupt noch möglich ist, kann auch Conception eintreten. Catarrhalische Processe im Vestibulum erschweren durch Schmerzhaftigkeit die Cohabitation und die Kraurosis vulvae verengert das Vestibulum oft derart, dass der Penis nicht eingeführt werden kann.

Introitus vaginae.

Am **Introitus vaginae** häufen sich schon die Ursachen der Sterilität, haben allerdings auch hier meistens nur die Bedeutung einer Conceptionserschwerung; sie beziehen sich alle auf die Durchlässigkeit des Introitus. Der Hymen, welcher langen Cohabitationsversuchen Stand halten kann, verhindert, sofern er nicht stark gedehnt ist, die Immissio penis, macht aber die Conception nicht unmöglich, weil auch ohne sie das Sperma die Hymenalöffnung durchdringen und zum Uterus gelangen kann; die Fälle von Gravidität bei intactem Hymen und selbst bei sehr kleiner Oeffnung desselben sind nicht selten. Die Atresia hymenaica ist selbstverständlich ein absolutes Cohabitationshinderniss. Noch erschwerender als ein Hymen wirkt auf das Zustandekommen einer Conception der Vaginismus, weil die starke Empfindlichkeit des Introitus die Annäherung der Glans bis an diese Stelle nicht gestattet, sondern krampfhafte Contractionen des Constrictor cunni den Introitus schliessen. Der Vaginismus ist in der täglichen Praxis ein recht häufiges Hinderniss für die Conception, wenn er sie auch nicht vollständig unmöglich macht. Die Diagnose desselben beruht auf der starken Empfindlichkeit des Introitus und vor allem der Hymenalreste und den bei leisester Berührung dieser Stellen auftretenden reflectorischen Krämpfen der Muskulatur am Introitus und am Beckenboden.

Vagina.

Die **Vagina** muss den Penis bei der Cohabitation aufnehmen, um die Alagerung des Samens vor der Portio vaginalis zu ermöglichen und die Spermatozoen bis zu ihrem Eintritt in den Uterus in befruchtungsfähigem Zustand zu erhalten. Zunächst muss also überhaupt eine Vagina vorhanden sein. Absoluter Mangel der Vagina, wie er sich meistens mit schweren Entwickelungsstörungen des Uterus verbindet, macht selbstverständlich Sterilität. Die Cohabitation findet in solchen Fällen gewöhnlich durch die Urethra oder durch den Mastdarm statt; auf diesem Wege sind bei vollständigem Verschluss des unteren Theiles der Vagina und gleichzeitig bestehenden Rectovaginal-

fisteln noch Conceptionen beobachtet worden. Bei Doppelbildungen der Vagina beobachtet man Sterilität, wenn die Cohabitation in einer nach oben abgeschlossenen Hälfte stattgefunden hat. Die Vagina muss, um ihren Zweck zu erfüllen, bis zur Portio vaginalis durchgängig sein; deshalb erschweren alle Verengerungen der Vagina durch Narbenbildung, z. B. die sogen. ringförmige Stenose, die Conception, ermöglichen sie aber gelegentlich in derselben Weise wie der intacte Hymen; jeder Verschluss ist natürlich ein absolutes Hinderniss. Prominente Cysten der Vaginalwand erschweren ebenfalls den Zutritt des Penis; fleischige Bänder, welche von der Portio zur Vaginalwand verlaufen, sperren dieselbe ab und verhindern den Samenzutritt. Verengerungen der Vagina mit nachfolgender Sterilität entstehen auch durch Tumoren der Wand, z. B. Carcinome oder Sarkome, oder durch Tumoren, welche von aussen her das Lumen der Vagina verengern, namentlich wenn sie im Douglasschen Raum liegen. Verlagerungen der Vagina nach unten, Descensus und Prolaps machen seltener Sterilität, weil sie bei der Cohabitation reponirt werden. Weiterhin muss die Vagina weit genug sein, um den Penis aufnehmen zu können, und muss die entsprechende Länge haben, sonst dringt die Glans penis in ein Scheidengewölbe und deponirt hier den Samen; solche Unterschiede in den Dimensionen der Genitalien gleichen sich bei der regelmässigen Cohabitation meistens bald aus. Eine zu kurze Vagina stört die Conception, weil sie das Sperma leichter ausfliessen lässt; eine abnorm weite und schlaffe Vagina ist aus demselben Grunde hinderlich, namentlich wenn der Introitus sehr weit ist und Dammrisse bestehen oder wenn die reflectorisch auftretenden, ebenfalls auf das Zurückhalten des Samens berechneten Contractionen des Constrictor cunni oder Levator ani ausbleiben. Das Wiederabfliessen des Samens ist eine häufige Ursache für Sterilität und deutet oft auf Abnormitäten der Scheide hin. Scheidencatarrhe lassen zuweilen die Conception nicht zu Stande kommen, weil mit dem Secret auch das Sperma wieder herausgeschwemmt wird und weil Hyperacidität desselben die Lebensfähigkeit der Spermatozoen beeinträchtigt. Kranke mit Blasenscheidenfisteln sind meistens steril, einmal weil der saure Urin die Spermatozoen tödtet und sie wegschwemmt, und weiter weil bei denselben gewöhnlich Amenorrhoe vorhanden ist.

Portio vaginalis.

Die **Portio vaginalis** hat wahrscheinlich nur die Function bei der Conception, dass ihre Spitze eine Zeit lang in die in das Vaginalgewölbe abgelagerte Samenmasse eintaucht und dadurch den Spermatozoen den Eintritt in den Uterus erleichtert; jedenfalls müssen aber in Bezug auf ihre Stellung zur Achse der Vagina, in Bezug auf ihre Gestalt und auf die Weite des äusseren Muttermundes einige Bedingungen erfüllt sein, wenn die Conception eintreten soll. Man muss diejenige Stellung der Portio als die für die Conception günstigste bezeichnen, wo sie etwa einen rechten Winkel zur Vagina bildet, genau in der Mittellinie steht und den Muttermund genau nach hinten und unten kehrt (also die normale Stellung), weil der von vorne und oben

eindringende Penis das Sperma dann gerade vor den äusseren Muttermund ablagert. Alle Abweichungen in der Stellung erschweren mehr oder weniger die Conception, machen sie aber nicht unmöglich. Die Stellung der Portio vaginalis hängt natürlich von der Lage des Uterus ab, und Stellungsveränderungen derselben bilden einen Theil der Lageveränderungen des Uterus und sollen deshalb bei diesen abgehandelt werden. Gestaltsveränderungen der Portio vaginalis machen nicht selten Sterilität. Alle Verlängerungen der Portio, z. B. die infravaginale oder penisförmige Hypertrophie, die schürzenförmige Verlängerung einer Lippe mit Verdrängung des Muttermundes nach der anderen Seite, die folliculäre Hypertrophie, die lange conische Portio können ohne weitere Complicationen die Conception erschweren, weil der Penis an der Portio vaginalis vorbei in das Scheidengewölbe gleitet und dort das Sperma deponirt. Verkürzungen und Mangel der Portio vaginalis finden sich häufig bei sterilen Frauen, sind aber selbst nicht die Ursache der Sterilität, sondern deuten auf gleichzeitig bestehende Atrophia uteri hin. Eine besondere Wichtigkeit beanspruchen die Verengerungen am Os externum; namentlich zu einer Zeit, wo die bimanuelle Untersuchung die Erkrankung der Tuben und des Peritoneum noch nicht erkennen konnte, wurde meist sie für die Ursache der Sterilität gehalten. Selbstverständlich ist der Verschluss des äusseren Muttermundes ein absolutes Conceptionshinderniss; wie weit aber die Verengerung desselben an der Sterilität betheiligt ist, ist im einzelnen Falle schwer zu sagen. Die Spermatozoen brauchen nicht viel Raum, und deshalb sieht man auch gelegentlich Schwangerschaft eintreten bei einem Muttermund, welcher nur für die feinste Sonde durchgängig ist. Ferner muss man betonen, dass die angeborene Verengerung des äusseren Muttermundes bei langer, spitzer Portio sich mit atrophischem Uterus combinirt und dass hinter dem verengten Muttermund häufig Catarrh des Cervix besteht und durch Aufstauung des eingedickten Secrets den Eintritt der Spermatozoen hindert; nur bei Ausschluss dieser in der Aetiologie viel bedeutungsvolleren Störungen kann man die Verengerung des äusseren Muttermundes allein beschuldigen. Zuweilen wird erst der Erfolg einer Dilatation über die Bedeutung dieses Hindernisses Klarheit schaffen. Im Ganzen muss man rathen, in der Würdigung dieser Stenose nicht zu weit zu gehen und darüber jedenfalls die genaue Untersuchung der höher gelegenen Genitalabschnitte nicht zu versäumen. Ueber die erworbenen Verengerungen des äusseren Muttermundes, wie sie nach plastischen Operationen an der Portio zurückbleiben oder nach Narbenbildung durch Geschwürsprocesse entstehen, ist ebenfalls zu sagen, dass sie kein absolutes Hinderniss sind und in der Bedeutung nicht überschätzt werden dürfen. Verengerungen durch Carcinome und Myome haben dieselbe Bedeutung. Die Diagnose der Verengerungen unterliegt keinen Schwierigkeiten; man stellt den Muttermund im Simonschen Speculum ein und prüft die Durchgängigkeit mit der Sonde.

Cervix. Der **Cervix** muss, um seine wichtige Rolle bei der Conception zu erfüllen, durchgängig sein und den Eintritt des Samens in die Uterushöhle in

lebensfähigem Zustand gestatten; die Störungen, welche von ihm ausgehen, sind deshalb wesentlich rein mechanischer Natur. Selbstverständlich ist, dass jeder vollständige Verschluss ein absolutes Hinderniss ist. Die Diagnose desselben mit der Sonde ist nicht ganz leicht, erfährt aber eine sehr wesentliche Stütze durch die bei geschlechtsreifen Frauen sich regelmässig anschliessende Haematometra; ohne sie ist ein vollständiger Verschluss sehr unwahrscheinlich. Viel schwerer ist zu entscheiden, welche Bedeutung die Verengerung des Cervix für die Sterilität hat. Zunächst muss man betonen, dass die Diagnose einer Stenose nicht leicht ist, weil die Sonde sich auch in den Buchten und Falten des normalen Cervix leicht fängt und andererseits, wie schon bei der Dysmenorrhoe erwähnt, Schleimhautfalten das Lumen verlegen können, ohne dass mit der Sonde, vor der sie ausweichen, eine Verengerung zu erkennen ist. Weiter machen manche Lageveränderungen des Uterus, z. B. Anteflexion und Retroflexion, durch die Abknickung des Cervicalkanals scheinbare Verengerungen; eine wirkliche Stenose desselben kann man erst dann annehmen, wenn man mit einer Sonde von ca. 2 mm, auch beim Anziehen der Portio mit der Kugelzange, eine bestimmte Stelle nicht passiren kann. Eine Prädilectionsstelle für die Stenose ist der innere Muttermund, doch kommen auch Verengerungen, namentlich durch maligne Processe, im Verlauf des Kanals vor. Ueber die Bedeutung einer sicher bestehenden Stenose für die Sterilität muss man ebenso wie beim Os externum sich dahin aussprechen, dass sie kein Hinderniss, sondern nur eine Erschwerung ist, und dass in vielen Fällen nicht sie allein es ist, welche Sterilität macht, sondern einmal ihre Ursachen, welche in catarrhalischen Zuständen der Schleimhaut und in Ovula Nabothi, oder andererseits ihre Folgen, welche vor allem in Secretstauung bestehen. Die Bedeutung der Verengerung ist in der Sterilitätslehre auch am Cervix sicher überschätzt worden, aber ist keineswegs ganz zu leugnen, wie die nicht seltenen Fälle einer nach einmaliger Dilatation erfolgten Gravidität beweisen. Lässt sich klinisch mit Bestimmtheit eine Verengerung erkennen, so wird man gut thun, sie zunächst als Sterilitätsursache anzuschuldigen und zu behandeln. Tumoren des Cervix wirken ebenfalls meistens mechanisch; Myome verdrängen und verengern die Höhle, Schleimpolypen verlegen sie oft vollständig, Carcinome verengern sie in frühem Stadium, erweitern sie zuweilen später, während die jauchigen Secrete die Spermatozoen tödten oder herausschwemmen. Auch Verlängerungen des Cervix bei Prolapsen wirken störend. Starke Cervixcatarrhe gehen ebenfalls sehr häufig mit Sterilität einher, einmal, weil die Secrete, namentlich die eingedickten, den Cervicalkanal verlegen, vor allem, wenn sie bei nulliparen Personen sich hinter dem äusseren Muttermund stauen, oder weil sie die Spermatozoen wegschwemmen oder gelegentlich, namentlich bei eiterigen Catarrhen, durch Veränderung in der chemischen Zusammensetzung abtödten.

Am **Corpus uteri** vermehren sich die Functionen bei der Conception und damit auch die Functionsstörungen, welche zur Sterilität führen. Einmal Corpus uteri

hat das Corpus uteri eine rein mechanische Aufgabe zu erfüllen, indem es dem Sperma den Zutritt zu den obersten Abschnitten der Höhle oder zu den Tuben gestatten oder das Ei befruchtet oder bis zum Moment der Befruchtung dort festhalten muss. Das Sperma muss bis zur Befruchtung in befruchtungsfähigem Zustand erhalten bleiben. Die Hauptfunction des Uterus aber ist es, dem befruchteten Ei in seiner Höhle die Möglichkeit zur Einbettung zu gewähren.

In erster Linie muss also überhaupt ein functionsfähiger Uterus vorhanden sein; alle schweren Missbildungen des Uterus machen deshalb Sterilität. Dazu gehört der rudimentäre Uterus ohne Höhle und der Uterus infantilis mit langem Cervix und kurzem Corpus. Sterilität findet sich ebenfalls meistens bei den höheren Graden der Hypoplasie; ob dabei aber der Uterus selbst oder die meist gleichzeitig bestehende Atrophie der Eierstöcke mehr betheiligt ist, ist schwer zu sagen. Einen guten Anhaltspunkt für die Beurtheilung dieser Fälle in Hinblick auf Sterilität hat man an dem Verhalten der Menstruation; wenn dieselbe fehlt, so ist auch regelmässig Sterilität vorhanden; ebenso meistens bei abnorm schwachen Regeln. Eine unsichere Stellung nehmen die erworbenen Atrophien ein, sei es, dass Erkrankungen des Uterus oder Allgemeinerkrankungen die Ursache derselben sind. Im Ganzen wird auch hier das Verhalten der Menstruation Aufschluss über die Ursache der Sterilität geben. Solange die Regeln nicht eintreten, pflegt die Sterilität aus dem vorliegenden Leiden zu entspringen, obwohl hier viele Ausnahmen beobachtet werden, wie z. B. die Conception während der Lactationsamenorrhoe oder während der Reconvalescenz nach schweren Krankheiten. Die concentrische Atrophie ist eine viel sicherere Ursache für die Sterilität, als die excentrische. Doppelmissbildungen des Uterus sind im Ganzen keine Ursachen für Sterilität, so lange wenigstens eine Hälfte ihre Function vollständig erfüllen kann. Als rein mechanische Störungen sind die totalen oder partiellen Atresien und Stenosen in der Uterushöhle aufzufassen, wie sie nach schweren puerperalen Erkrankungen, Aetzungen, Ausschabungen sich entwickeln. Die Diagnose derselben beruht auf dem directen Nachweis der Verengerung mit der Sonde und auf der sich anschliessenden Haematometra, so lange functionsfähige Schleimhaut vorhanden ist. Für die Beurtheilung der Lageveränderungen des Uterus im Hinblick auf bestehende Sterilität ist es nöthig, zunächst alle Fälle auszuschalten, welche mit Catarrhen der Uterusschleimhaut, chronischer Pelveoperitonitis und Erkrankung der Adnexorgane complicirt sind. Fasst man nur die reinen Lageveränderungen ins Auge, so können dieselben durch zwei Momente die Conception verhindern oder erschweren, durch die abnorme Stellung der Portio vaginalis in der Vagina und durch die bei der Flexion vorhandene Abknickung am Os internum. Stark ausgebildete Lateroversionen und Lateropositionen bedingen sehr häufig Sterilität, weil der Penis nicht vor dem seitlich abgewichenen Os externum, sondern in das median stehende Scheidengewölbe das Sperma ablagert; in gleicher Weise kann auch zuweilen bei hochgradigen Retroflexionen der Zutritt zu dem weit vorne

stehenden Os externum erschwert werden. Günstiger, wenn auch nicht ganz so wie bei normaler Lage des Uterus, steht die Portio für die Aufnahme der Spermatozoen bei Retroversio und Anteflexio. Descensus und selbst Prolaps kommt in dieser Hinsicht weniger in Betracht, weil durch die Cohabitation der Uterus reponirt werden kann. Schwerer sind die Flexionen zu beurtheilen, so weit Verengerungen am inneren Muttermund in Betracht kommen; bei Mehrgebärenden ist sie kaum nennenswerth, aber trotzdem ist die Retroflexio bei Multiparen ein conceptionserschwerendes Moment; anders liegt es bei Nulliparen. Sterilität ist bei Anteflexio ausserordentlich häufig, aber nicht häufig durch sie bedingt. Sehen wir von allen Fällen ab, wo die Anteflexio secundär durch Parametritis posterior entstanden oder wo bei ungenügender Entwickelung des Uterus die Anteflexion nur ein Nebenbefund ist, und fasst nur die Fälle ins Auge, wo eine angeborene uncomplicirte Anteflexion besteht, so verliert die Lageveränderung sehr an Bedeutung, aber trotzdem hat sie einen conceptionserschwerenden Einfluss wesentlich durch die Abknickung des inneren Muttermundes; ebenso die uncomplicirte Retroflexio bei Nulliparen, weil auch hier der an und für sich enge Kanal noch mehr verengt wird. Ueber die Bedeutung der Lageveränderungen in complicirten Fällen wird man oft erst durch die weitere Beobachtung oder durch die Behandlung ex iuvantibus Klarheit gewinnen; vor allem wird die Dilatation des Cervix uns über die mechanischen Hindernisse belehren.

Von Neubildungen am Uteruskörper kommt als Ursache der Sterilität nur eine wesentlich in Betracht, die Myome; sie können Sterilität erzeugen durch Verlagerung und Verengerung der Uterushöhle, indem sie dem Samen den Zutritt zum Ei erschweren, ferner durch die starke Secretion der Uterusschleimhaut und durch die stets vorhandene Endometritis. Da alle diese Hindernisse bei submucösen Myomen zusammentreffen, so erzeugen diese am leichtesten Sterilität. Diese allgemein gültigen Anschauungen sind durch Hofmeier erschüttert und theilweise widerlegt worden; er macht es im Gegentheil für manche Fälle wahrscheinlich, dass die Myome die Conception erleichtern. Carcinome kommen viel seltener in Frage, weil sie meistens bei senilen Frauen oder bei solchen mit schon nachlassender Fertilität zur Beobachtung kommen; sie sowohl wie die Sarkome erschweren zweifellos die Conception.

Die praktisch wichtigste Sterilitätsursache am Corpus uteri liegt in den Schleimhautveränderungen, welche wir als Endometritis zusammenfassen. Ihre Folgen bestehen darin, dass abnorme Secretionen dem Eintritt der Spermatozoen hinderlich sind und das Ei herausschwemmen, dass die abnorm weite Höhle und die glatte, oft atrophische und epithelienlose Schleimhaut das Ei nicht zurückzuhalten im Stande ist, dass die Umbildung des Endometrium in eine Decidua erschwert oder unmöglich ist. Der Einfluss der Endometritis auf die Conception liegt also einmal in der Behinderung der Befruchtung und andererseits in der Unmöglichkeit der Einbettung des befruchteten Eies. Nimmt

man noch die ungeheure Wichtigkeit hinzu, welche die Endometritis als Ursache des habituellen Abortes hat, so ist sie sicher als die häufigste Ursache der kinderlosen Ehen anzusehen. Nicht alle Formen der Endometritis sind in gleicher Weise an der Sterilität betheiligt, am häufigsten beobachtet man noch Conception bei den chronisch hyperplastischen, mit starken Blutungen einhergehenden Entzündungen, seltener bei den catarrhalischen, am seltensten bei den dysmenorrhoischen und exfoliativen Endometriten. Die Sterilität, welche bei chronischer Metritis so häufig vorkommt, erklärt sich meistens durch die complicirende Endometritis.

Tuben. Relativ einfach liegt die Frage der Sterilität in Bezug auf die **Tuben,** weil ihre Rolle bei der Conception ebenfalls eine einfache ist. Die Tube soll das Ei in ihr abdominelles Ende aufnehmen und bis in die Uterushöhle befruchtet oder unbefruchtet befördern und während dieser Zeit in entwickelungs- oder befruchtungsfähigem Zustande erhalten. Für die Aufnahme des Eies in die Tube ist zunächst ein Offenstehen des Tubentrichters nothwendig; alle Tubenerkrankungen, welche einen Tubenverschluss verursachen, sind ein absolutes Conceptionshinderniss. Man diagnosticirt den Tubenverschluss am sichersten aus seinen Folgen, aus den sogen. Retentionstumoren, Pyo- und Hydrosalpinx; er ist aber auch sehr wahrscheinlich bei jeder hochgradigen Salpingitis, vor Allem wenn viel Adhäsionen in der Nähe des abdominellen Endes der Tube vorhanden sind. Auch das offene Tubenostium ist nur dann für die Aufnahme des Eies brauchbar, wenn es in der Nähe des Ovarium liegt; jede weitere Entfernung lässt nur durch eine sehr energische Thätigkeit des Wimperstromes das Ei eintreten. Die Lage des normalen Tubentrichters zu beurtheilen, sind wir ausser Stande, doch macht eine locale Pelveoperitonitis in der Nähe desselben eine Fixation sehr wahrscheinlich. Wenn der Trichter offen ist und das Ei in die Tube gelangt ist, so kann es nur dann von den Falten der Schleimhaut festgehalten und von den Cilien weiter befördert werden, wenn die Schleimhaut vollständig normal ist. Die Endosalpingitis wirkt schon aus diesem Grunde conceptionserschwerend; dazu kommt, dass bei offenem Tubentrichter durch das gegen denselben fliessende Secret das Ei wieder herausgeschwemmt werden kann oder dass die Secrete oder Organismen vernichtend auf das Ei wirken können. Betheiligt sich die Tubenwand an der Infiltration, so wird sie starr und büsst die Möglichkeit ein, durch Contraction ihrer Muskulatur das Ei weiter zu schieben. Die Salpingitis wirkt also in mannigfacher Weise erschwerend auf die Conception und ist in ihren verschiedenen Stadien sicher die häufigste Ursache für Sterilität; sobald eine deutliche Verdickung der Tube nachgewiesen ist, so ist damit gewöhnlich die Ursache der Sterilität erkannt, wenn man auch zugeben muss, dass leichte Entzündungen mit Erhaltung der Function ausheilen können.

Ovarium. Die Function des **Ovarium** im Conceptionsvorgang besteht in der Eireifung und im Ausscheiden des reifen Eies in die Tube hinein. Die Eireifung ist ein Vorgang, dessen Einzelheiten ebenso wie ihre Störungen sich vollständig

unseren Kenntnissen entziehen: klinisch drücken diese sich in Atrophie der Ovarien aus und sind an zwei Zeichen zu erkennen, an der Kleinheit der Eierstöcke und an dem Aufhören der Menstruation. So lange eine Regel vorhanden ist, ist auch eine Eireifung sehr wahrscheinlich; hört sie dagegen auf, so können auch wohl bei normaler Ovarialthätigkeit Veränderungen am Uterus an der Sterilität Schuld sein (in diesem Falle pflegen Molimina vorhanden zu sein). Findet man aber zugleich die Ovarien klein, so ist die Eireifung als erloschen oder wenigstens gestört anzusehen. Die Verbindung beider Zeichen macht also eine ovarielle Sterilität wahrscheinlich. Der physiologische Typus für eine solche ist das Klimakterium. Als pathologische Veränderungen kommt die Hypoplasie der Ovarien, angeboren oder erworben, vor in Verbindung mit oder auch ohne Uterusatrophie bei einer Reihe von consumirenden Krankheiten und Ernährungsstörungen (s. Amenorrhoe pag. 417). Die acute und chronische Oophoritis beeinträchtigt ebenfalls die Eireifung und Follikelbildung und macht Conception unwahrscheinlich. Bei diesen Veränderungen muss man aber nicht ausser Acht lassen, dass sie stets beide Eierstöcke betreffen müssen, wenn sie Sterilität machen sollen. Die Ausscheidung des Eies aus dem Eierstock setzt ein leichtes Platzen des Follikels voraus. Verdickungen des Ovarialstromas, wie sie bei chronischer Oophoritis sich ausbilden, oder Auflagerungen von peritonitischen Schwarten, Umspinnen des Ovarium mit peritonealen Adhäsionen, Ausbildung von peritonealen Cysten auf dem Eierstock, wie wir sie als Perioophoritis zusammenfassen, erschweren die Conception bis zur vollständigen Sterilität. Für die Ovarialtumoren lässt sich wohl das allgemeine Gesetz aufstellen, dass Conception eintreten kann, so lange noch functionsfähiges Ovarialgewebe vorhanden ist. Jeder einseitige Tumor beeinflusst deshalb direct die Conception nicht, sondern nur indirect und zwar gewöhnlich durch Lageveränderungen des Uterus, der Vagina und der Adnexe. Auch doppelseitige Ovarialtumoren lassen so lange eine Conception möglich erscheinen, als functionsfähiges Ovarialgewebe vorhanden ist, und als Zeichen dafür kann man wieder das Verhalten der Menstruation gelten lassen. Am häufigsten beobachtet man Sterilität bei doppelseitigen malignen Ovarialtumoren.

Pelveoperitoneum.

Als die letzten Organe, welche man in die Untersuchung hineinziehen muss, sind das Beckenperitoneum und das Beckenbindegewebe zu nennen. Die **Pelveoperitonitis** spielt unter den Sterilitätsursachen eine Hauptrolle. Abgesehen von den Fällen, wo die starke Schmerzhaftigkeit eine regelrechte Cohabitation überhaupt nicht zulässt, und abgesehen von den grossen Exsudaten, welche durch Dislocation des Uterus und Umhüllung aller Organe, speciell der Tuben, eine Conception vollständig ausschliessen — Fälle, welche kaum zur Diagnose der Sterilitätsursachen Anlass geben —, ist es vor Allem die chronische adhäsive Beckenperitonitis, welche aus den verschiedensten Gründen eine Conception unmöglich macht. Weniger kommen dabei Verwachsungen des Uterus ins Spiel, welcher, selbst von Adhäsionen umhüllt und fixirt, für seine Function brauchbar bleiben kann, als vielmehr die perisalpingitischen und perioophoritischen

Processe. Die Tube wird von Adhäsionen umsponnen und häufig in ihrem Verlauf verengt und durch Verzerrungen abgeknickt oder der Tubentrichter, von dem ja die meisten auf Tubenerkrankungen beruhenden Pelveoperitoniten ihren Ausgangspunkt nehmen, oft weit vom Ovarium fixirt oder durch Adhäsionen und Verklebungen verschlossen. Nicht selten verliert der zwischen diesem und dem Ovarium befindliche Abschnitt des Peritoneum, auf welchem das Ei durch den Wimperstrom in die Tube hineingezogen werden soll, durch die Entzündungen seine Glätte und wird durch Adhäsionen verlegt. Andererseits erzeugt die Peritonitis die oben am Ovarium erwähnten Veränderungen, kurz es giebt keine Krankheit, welche so störend in den Vorgang der Conception eingreifen und sie so dauernd vernichten kann als die chronische Beckenperitonitis. In einer grossen Zahl dieser Fälle stören ja auch schon die complicirenden Tubenerkrankungen die Conception.

Parametrium. Weit weniger wichtig sind die **parametritischen** Processe, weil sie sich ausserhalb des Peritoneum abspielen und die Function der Organe direct nicht beeinträchtigen. Bei grossen parametritischen Exsudaten beobachtet man Sterilität, weil sie die Organe stark verlagern und die Ernährung des ganzen Körpers beeinträchtigen; dasselbe gilt von den ausgedehnten atrophirenden Parametriten. Die circumscripten, retrahirenden Formen machen durch die Verlagerung des Uterus und der Ovarien Sterilität.

Die Diagnose der Sterilitätsursachen muss, in der angedeuteten Weise sich bewegend, zunächst eine organische Veränderung zu eruiren suchen, welche in begreiflicher Weise den Vorgang der Conception zu stören im Stande ist. Da eine Reihe dieser Zustände in sehr feinen Veränderungen des Peritoneum und der Tube bestehen, welche nur unter besonders günstigen Verhältnissen zu fühlen sind, so halte ich es für rathsam, wenn nicht ganz auffällige Veränderungen sofort auf den richtigen Weg führen, stets in Narkose zu untersuchen; nur auf diese Weise gelingt es, ein Weib mit Bestimmtheit als conceptionsfähig zu erkennen. Wenn die genaueste Untersuchung ergeben hat, dass keine Veränderung der betheiligten Organe vorliegt, welche Sterilität zu erzeugen im Stande ist, so sind doch noch zwei Momente zu berücksichtigen, welche sich der objectiven Diagnose entziehen, d. i. die Betheiligung des nervösen Apparates und der Psyche und andererseits der Allgemeinzustand des Organismus.

Dyspareunie. Der einzige Vorgang, welcher durch **Alteration des nervösen Apparates** direct beeinflusst werden kann, ist die Cohabitation und zwar liegt dieselbe in einer gewissen Erschwerung des Sameneintrittes in den Uterus. Unsere Kenntnisse über diesen Theil der Befruchtung sind noch sehr ungenügend. Wahrscheinlich ist, dass unter dem Einfluss sensibler Reizungen der Vulva, Clitoris und des Introitus vaginae Reflexvorgänge eintreten, welche sich in verschiedenen Erscheinungen äussern: Ergiessungen des Secrets der Bartholinschen Drüsen, Contractionen der Muskulatur des M. constrictor cunni und M. levator ani, wahrscheinlich um den Samen in der Vagina zurückzuhalten, vielleicht auch Contractionen der Tuben und des Uterus mit Ausstossung des Secrets in die

Vagina und nachheriger Aspiration des Samens in den Cervix. Der gemeinschaftliche Ausdruck für die normale Function dieses Reflexapparates, vor allem wahrscheinlich des letzten Vorganges, ist das Wollustgefühl mit seiner terminalen Befriedigung, und deshalb wird dieses in gewisser Weise ein Kriterium dafür sein, ob dieser Theil der Befruchtung sich normal abspielt. Die klinische Erfahrung lehrt, das zweifellos nach dem Beischlaf mit hochgradiger Erregung und vollem Gefühl der Befriedigung häufiger Conception eintritt, dass aber andererseits beim Fehlen jeden Gefühles der Wollust und sicher auch ohne Befriedigung die Cohabitation fruchtbar sein kann. Die Dyspareunie ist deshalb niemals als ein Hinderniss für die Conception anzusehen; trotzdem bildet sie eine häufige Klage steriler Frauen und steht auch sicher häufig in Beziehungen zur Sterilität. Wo der ungünstigste Einfluss derselben zu suchen ist, entzieht sich unserer Kenntniss; Kisch sieht ihn wohl mit vollem Recht in dem Ausbleiben der reflectorischen Contractionen in der Muskulatur am Introitus und am Beckenboden und dem dadurch bedingten Abfluss des Samens aus der Scheide. Wenn Dyspareunie besteht, so würde eine weitere Aufgabe des Arztes die sein, zu eruiren, ob Veränderungen an der Clitoris und Vulva im Hinblick auf den sensiblen Theil des Reflexes allein oder Erkrankungen der Tuben und des Uterus oder ob allgemeine Neurosen zu beschuldigen sind.

Constitutionsanomalien.

Sehr viel schwerer sind die Beziehungen einer Reihe von **Veränderungen in der Constitution** zu der Sterilität zu beurtheilen, sei es dass sie als Folgen einer consumirenden Erkrankung, sei es dass sie nur als Ernährungsstörungen auftreten. Worin die Beeinflussung der Conception liegt, ist schwer zu entscheiden: in einer Reihe von Fällen sind es sicher secundäre Uterusatrophien und Beeinträchtigungen der Eireifung im Ovarium. Dazu gehört die Sterilität nach dem Ueberstehen vieler acuter Infectionskrankheiten, z. B. Typhus, Cholera, Scharlach oder bei Diabetes und Nephritis. Von Ernährungsstörungen, welche Sterilität machen, sind Chlorose, Anaemie und vor allem starke Fettleibigkeit zu nennen. Einen gewissen Anhaltspunkt in der Beurtheilung dieser Krankheiten im Hinblick auf die Sterilität hat man in dem Verhalten der Menstruation; so lange diese vorhanden ist, kann man dieselben nicht als Ursache der Sterilität beschuldigen; fehlt sie dagegen, so werden sie in den meisten, wenn auch nicht in allen Fällen als Ursache derselben zu betrachten sein. Andere Einflüsse, z. B. Ernährung, Lebensweise, Alter, Temperament, Klima, Verwandtenehen, Abneigung der Ehegatten, sind viel zu hypothetischer Art, um für die Diagnose verwerthet werden zu können.

Anamnese.

Schliesslich wäre noch zu erwähnen, welche Rolle **die Anamnese** bei der Diagnose der Sterilitätsursachen zu spielen hat. Dieselbe muss sich zunächst auf einige Punkte richten, welche für die Feststellung des Begriffes der Sterilität wichtig sind, z. B. wie lange die Ehe schon dauert, ob es sich um wirkliche Sterilität oder habituellen frühen Abort handelt. Weiter kann man gelegentlich dabei ermitteln, welcher der beiden Ehegatten der schuldige Theil ist, wenn einer oder beide in früheren Ehen schon Kinder erzeugt haben oder

wenn Krankheiten vorausgegangen sind, welche häufig Sterilität machen, z. B. Gonorrhoe. Vor Allem ist die anamnestische Feststellung nöthig, ob es sich um primäre oder secundäre Sterilität handelt, da bei beiden die Ursachen häufig ganz verschiedene zu sein pflegen. Handelt es sich um secundäre Sterilität, so kann man alle congenitalen Ursachen, z. B. Anteflexionen und Stenosen, ausschliessen und in acquirirten, meist entzündlichen Ursachen die Sterilität begründet finden. Vor Allem unterlasse man nie, namentlich bei jungen, unerfahrenen Ehemännern, sich danach zu erkundigen, in welcher Weise sie den Beischlaf ausführen. Es ist kaum glaublich, in welchem Ungeschick, oder in anderen Fällen, in welchen Täuschungen von seiten des Ehemannes die Sterilität schliesslich begründet liegt.

Analytische Diagnostik der Bauchgeschwülste.

In der speciellen Diagnostik habe ich einer m. E. genügend ausführlichen Weise die diagnostischen Eigenschaften einer jeden Unterleibsgeschwulst auseinandergesetzt, so weit sie durch die klinische Untersuchung feststellbar sind. Wenn ich jetzt in analytischer Weise die Diagnostik der Bauchgeschwülste noch einmal von einem einheitlichen Standpunkt zusammenfasse, so leitet mich dabei der Gedanke, dass der Arzt für die Differentialdiagnose schwerer Fälle einer bestimmten Anleitung bedarf. Im Allgemeinen wird der Gang der Diagnose ja der sein, dass der Arzt beim Befund einer Unterleibsgeschwulst aus irgend einer besonders hervortretenden Eigenschaft zunächst eine Wahrscheinlichkeitsdiagnose stellt, z. B. beim Vorhandensein eines grossen cystischen Tumors einen Ovarialtumor, bei einem runden, harten Tumor ein Myom, bei einer flach im Becken ausgebreiteten Resistenz ein Exsudat annimmt und dann durch Aufsuchen weiterer Zeichen seine Diagnose befestigt oder corrigirt. Anders bei schweren Fällen, wo nicht sofort eine auffallende Eigenschaft die Diagnose auf einen bestimmten Weg hinleitet; hier wird er zunächst zwischen verschiedenen Annahmen hin und her schwanken und gar zu leicht die Kranke mit der Diagnose „Tumor in abdomine“ entlassen. Für diese Fälle namentlich möchte ich, die Diagnostik aller Bauchgeschwülste zusammenfassend, einen bestimmten Weg angeben, auf welchem man, analytisch vorgehend, zur richtigen Diagnose kommt. Selbstverständlich werde ich mich in diesem grossen Gebiet kurz fassen und für das weitere Studium auf die specielle Diagnostik verweisen; immerhin werden sich einzelne Wiederholungen früherer Angaben nicht ganz vermeiden lassen.

Gehen wir zunächst von der Diagnose der **grossen Geschwülste aus, welche oberhalb des Beckeneinganges in der Bauchhöhle liegen,** so hat hier die äussere Untersuchung zunächst die wichtigsten Aufgaben zu erfüllen,

indem sie eine Reihe von Eigenschaften des Tumors festzustellen hat, welche für die Diagnose wichtig sind. Man beginne mit der am meisten in die Augen springenden Eigenschaft, der Grösse des Tumors; dieselbe ist allerdings für die Diagnose am wenigsten zu verwerthen, weil man nicht von einer charakteristischen Grösse bestimmter Tumoren sprechen kann. Immerhin kann man sie insofern verwerthen, als einzelne Genitaltumoren, z. B. die abgekapselten Blutergüsse, die Exsudate und Tubentumoren nur selten und nur unter gewissen Umständen so gross werden, dass sie den Beckeneingang weit überragen, während ganz besonders grosse Tumoren gewöhnlich Eierstocksgeschwülste, in seltenen Fällen Beckenbindegewebsfibrome, Hydronephrosen, Echinococcensäcke der Unterleibsdrüsen, vor allem aber Ascites sind, welcher ja in seinen diagnostischen Eigenschaften den Unterleibstumoren zuzurechnen ist.

Dann bestimme man die Gestalt des Tumors, welche uns schon einen wichtigeren Schritt zur Diagnose machen lässt. Man suche vor allem zu erkennen, ob sie rundlich oder flach ausgebreitet und diffus ist, und bei Tumoren, welche aus mehreren Abschnitten bestehen, bestimme man weiter, ob jeder Theil rundlich ist oder ob einzelne ohne bestimmte Begrenzung sich in die Nachbarschaft verlieren. Im Grossen und Ganzen kann man wohl den Satz aufstellen, dass alle Neubildungen und Retentionsgeschwülste rund oder oval sind; das gilt für die Ovarialtumoren und Myome, für Parovarialtumoren und grosse Tubengeschwülste, für Neubildungen und Retentionscysten der Nieren, Retroperitonealgeschwülste u. s. w. Eine Ausnahme machen die malignen Neubildungen, welche nicht mehr in dem befallenen Organ abgeschlossen sind, sondern schon die Nachbarschaft ergriffen haben; sie zeigen viele unbestimmt begrenzbare Nebentumoren, aus welchen der Haupttumor allerdings meist noch abgrenzbar ist. Eine flache Gestalt mit deutlich umschriebener Grenze ist in erster Linie eine Eigenschaft aller entzündlichen Tumoren, sei es peritonealer oder parametraner Natur; ebenso grenzen sich Blutergüsse stellenweise in ganz unregelmässiger Gestalt ab, je nachdem sich das Blut vor dem Gerinnen seinen Weg zwischen den Organen gesucht hat. Bei der Prüfung der Gestalt beachte man auch die Oberfläche; dieselbe ist am gleichmässigsten und, oft wie gedrechselt, bei Myomen, namentlich subseröser Entwickelung. Auch bei gewissen Ovarialtumoren fühlt man eine glatte Oberfläche, während andere wieder Unregelmässigkeiten zeigen durch seichte Einziehungen, Theilungen, Vorsprünge mit Höckerbildung, letzteres namentlich bei malignen Tumoren, oder durch die auf der Oberfläche als Büschel fühlbaren durchgebrochenen Papillen. Unregelmässigkeiten in der Oberfläche entstehen durch Darmschlingen, welche adhärent sind oder wie bei den Nierengeschwülsten an der vorderen Fläche des Tumors liegen. Schlängelungen und Windungen deuten meistens auf Tubentumoren hin.

Darauf versuche man die Consistenz des Tumors zu bestimmen. Bei Unterleibsgeschwülsten handelt es sich in erster Linie darum, ob sie cystisch oder solid sind, und erst in zweiter Linie hat man zu berücksichtigen, ob die

soliden Tumoren hart oder weich und ob erstere prall oder schlaff gefüllt sind. Namentlich bei der Untersuchung der Genitalgeschwülste trifft man mit der Bestimmung, ob ein Tumor solid oder cystisch ist, am besten den Kernpunkt der Differentialdiagnose. Consistenzprüfungen sind im Ganzen schwer, und die meisten Fehler in der Diagnose sind zweifellos auf falsche Bestimmungen oder unrichtige Deutung der Consistenz zu beziehen. Die Hauptschwierigkeit liegt in den Bauchdecken, und je nach dem Widerstand, welchen sie bieten, muss man die Stärke des Druckes variiren. Wenn es mit Bestimmtheit gelingt, einen Tumor als solid zu erkennen, so handelt es sich bei nachgewiesenem genitalen Ursprung überwiegend häufig um Myome, während solide Ovarialtumoren selten sind und multiloculäre Kystome mit kleinen Hohlräumen meistens nur stellenweise hart erscheinen. Bei Tumoren anderer Organe weist solide und harte Consistenz vorwiegend auf Carcinomentwickelung hin. Leber- und Milztumoren fühlen sich, namentlich so weit es sich um Hypertrophien handelt, auch wohl solide an, aber sie haben keine harte, sondern meist eine in gewissem Grade elastische, eigenartig parenchymatöse Consistenz. Bei sicher als cystisch anzusprechenden Tumoren kommen mit Ausschluss des Ascites und der flüssigen Exsudate in erster Linie die Ovarialcysten in Betracht, seltener sind Parovarialcysten oder grosse Tubensäcke. Uterusgeschwülste sind nur ausnahmsweise cystisch als sogen. cystische Myome. Von anderen Organen gehen cystische Tumoren aus als Retentionsgeschwülste der Nieren, Echinococcensäcke, mesenteriale und retroperitoneale Cysten, Pankreascysten.

Den wichtigsten Schritt zur Diagnose macht man mit der Bestimmung der Lage des Tumors, weil in einer grossen Reihe von Fällen die Tumoren die Lage des Organs, von dem sie ihren Ursprung nehmen, beibehalten. Das gilt zunächst von den Leber-, Milz- und Nierentumoren, sofern bei den letzteren nicht durch Erschlaffung ihrer Peritonealverbindung Senkungen eintreten; charakteristisch ist ferner die Lage der Pankreascysten, der Netztumoren, der retroperitonealen Tumoren. Ihnen allen gegenüber liegt das Gemeinsame der Genitaltumoren in der tiefen Lage auf dem Beckeneingang, während man dieselben unter sich nicht wieder durch eine charakteristische Lage unterscheiden kann; denn sowohl die Tumoren des Uterus als auch die der Ovarien und Parovarien haben, so lange sie überhaupt eine gewisse Beweglichkeit haben, das Bestreben, sich median zu lagern. Die Ansicht, welcher man bei unerfahrenen Aerzten wohl begegnet, dass die Uterustumoren median, die Eierstockstumoren seitlich liegen müssen, ist irrig; nur wenn letztere durch irgend einen Einfluss in frühen Stadien die Beweglichkeit verlieren, findet man sie ebenso wie die grossen Tubentumoren seitlich.

Die Beweglichkeit der Tumoren ist in manchen Fällen eine Eigenschaft, welche zur Diagnose mithelfen kann, z. B. die Verschieblichkeit der Lebertumoren bei der Athmung, die Unverschieblichkeit der extraperitoneal liegenden Nierentumoren, die Unbeweglichkeit der von den retroperitonealen Organen ausgehenden Tumoren. Die Genitaltumoren haben im Allgemeinen einen gewissen

Grad von Beweglichkeit, so weit sie nicht durch intraligamentäre Entwickelung oder Incarceration fixirt sind; bei ihnen ist die Beweglichkeit weniger ein differentialdiagnostisches Moment als vielmehr ein Hilfsmittel für die Diagnose des Sitzes des Tumors.

Mit der genauen Bestimmung obiger Eigenschaften eines Abdominaltumors, namentlich seiner Lage, ist in vielen Fällen ein für die Diagnose ausreichender Befund geschaffen; im Allgemeinen aber kann man dieselbe erst dann als feststehend betrachten, wenn es einwandsfrei gelungen ist, den Ausgangspunkt des Tumors zu bestimmen, d. h. nachzuweisen, von welchem Organ der Tumor seinen Ursprung nimmt. Für unseren vorliegenden Zweck ist als Hauptfrage zunächst zu entscheiden, ob es ein Tumor der Genitalorgane ist oder nicht. Die gemeinsame Eigenschaft der Genitaltumoren ist die, dass sie, von dem kleinen Becken aufsteigend, auf dem Beckeneingang liegen und je nach ihrer Grösse sich über denselben erheben und meistens noch mit einem Segment in das Becken hineinragen; die äussere Contour wird sich also vom Beckeneingang aus nach allen Seiten hin gegen die Nachbarschaft abgrenzen lassen. Andererseits werden Tumoren, welche nicht von den Genitalien ausgehen, sich deutlich nach unten gegen den Beckeneingang begrenzen lassen, dagegen nicht gegen das Organ, von welchem sie ihren Ausgang nehmen; zwischen ihnen und dem Beckeneingang wird sich also meistens eine Zone Därme mittelst Percussion und Palpation nachweisen lassen. Das ist die Regel; Ausnahmen sind häufig. Zunächst können Genitaltumoren, Uterus- und Ovarialgeschwülste, so gross werden, dass sie auch andere Organe so innig berühren, als ob sie von ihnen entsprängen, oder sie liegen ausnahmsweise so hoch, z. B. bei stark verengtem Beckeneingang oder bei Adhäsionen mit hochliegenden Organen und der Bauchwand, dass sie nach unten ebenfalls deutlich abgrenzbar werden. Andererseits können Tumoren der Leber, Nieren, Milz, grosse paratyphlitische Exsudate so tief herunterwachsen, dass sie im Becken verschwinden. Auf diese Weise entstehen nicht selten Befunde, welche durch die Abgrenzung den Ausgangspunkt nicht bestimmen lassen. Dann hilft zuweilen eine charakteristische Art der Fixation. Genitaltumoren haben ihre Befestigung unten, d. h. wenn man sie mit zwei Händen vom Beckeneingang aufhebt, erkennt man eine gewisse Behinderung der Beweglichkeit von diesem fort, oder die Tumoren senken sich, wenn sie losgelassen, immer wieder auf den Beckeneingang zurück. Im Gegensatz hierzu haben Tumoren, welche von oben, sei es von der Leber, Milz oder anderen Organen, ausgehen, nach dieser Richtung eine Fixation und kehren, aus ihrem Lager durch Zug entfernt, immer wieder dorthin zurück oder lassen gelegentlich auch wohl die Verbindung mit dem Organ direct palpiren. Dieses Zeichen lässt uns allerdings vollständig im Stich, wenn es sich um Tumoren in Wandernieren oder -milzen handelt; dieselben sind in jeder Richtung gleichmässig beweglich und haben als einziges Zeichen ihres Ausgangspunktes die Reponirbarkeit in die betreffende Nieren- oder Milzgegend. Den klarsten Entscheid in dieser Frage, ob Genital-

tumoren oder nicht, trifft man durch die bimanuelle Untersuchung; im letzteren Falle soll man die Genitalien in normalem Zustande abtasten können, d. h. vor allem Uterus und beide Ovarien ohne jede Verbindung mit dem Tumor finden. Leider ist es oft unmöglich, auf diese Weise die Genitaltumoren sicher auszuschliessen, da der Nachweis beider Eierstöcke nicht immer gelingt.

Wenn es auf diese Weise gelungen ist, einen Genitaltumor zu diagnosticiren, so handelt es sich nun weiter darum, das Organ zu erkennen, von welchem er seinen Ausgang nimmt. Bei den grossen, den Beckeneingang weit überragenden Tumoren kommen vor allem Uterus und Eierstöcke in Betracht. Man verfährt stets am besten so, dass man mit der Untersuchung des Uterus beginnt. Das sicherste Mittel, um einen grossen Tumor als einen uterinen zu erkennen, liegt darin, dass man den Uebergang desselben in die Portio vaginalis nachweist. Am deutlichsten fühlt man bei gleichmässigen Vergrösserungen des Uterus, z. B. bei Gravidität und interstitiellen Myomen, die Portio vaginalis sich allmählich in den unteren Theil des Tumors verbreitern. Schwieriger kann es bei grossen, in einer Wand sitzenden Tumoren sein: dann geht die Portio vaginalis in den peripheren Theil des Tumors über, und es kann zuweilen schwer sein, zu bestimmen, ob der Uterus dem Tumor breit anliegt oder selbst ein Theil desselben ist. Wenn der Tumor sich gestielt vom Uterus abgrenzen lässt, kann man nur aus der Art seiner Verbindung mit demselben erkennen, ob er uterin ist oder nicht. Nachdrücklich warnen möchte ich vor einem vielfach für die Diagnose verwertheten Zeichen, d. i. das Mitbewegen der Portio vaginalis beim Verschieben grosser uteriner Tumoren von den Bauchdecken aus und dem Unbeweglichbleiben derselben, wenn man grosse Ovarialtumoren dislocirt. Es ist nicht zu leugnen, dass dies Zeichen zutrifft für gleichmässige Vergrösserung des Uterus und dünn gestielte Ovarialtumoren, für die Mehrzahl der Tumoren birgt es aber eine Menge von Irrthümern; denn einmal haben gestielte, subseröse Myome eine so deutlich isolirte Beweglichkeit, dass der Uterus gar nicht davon mit betroffen wird, und andererseits sind intraligamentäre oder mit dem Uterus an irgend einer Stelle breit verwachsene Ovarialtumoren oft nur mit ihm beweglich und dislociren deshalb auch deutlich die Portio vaginalis. Weitere Schwierigkeiten in der Erkennung des Ueberganges der Portio vaginalis in den Tumor entstehen in der Schwangerschaft durch starke Auflockerung des unteren Uterinsegmentes oder bei starken Flexionen am Os internum. Trotzdem man das erwähnte Zeichen als das am schonendsten zu ermittelnde und zugleich als das sicherste hinstellen muss, so hat es doch auch seine Grenzen; kommt man nicht damit zum Ziel, so greift man zur Sonde. Mittelst derselben erkennt man einen Tumor als uterin, wenn man die Uterushöhle in demselben oder am Rande desselben nachweist. Schon die Richtung, welche die Sonde in den Tumor hinein nimmt, kann dies erkennen lassen; sicherer aber gelingt es, wenn man die Sonde vorsichtig bis zum Fundus vorschiebt und dann den Knopf irgend wo an der oberen oder seitlichen Peripherie durchfühlt. Es liegt ja auf der

Hand, dass wohl ähnliche Befunde entstehen können, wenn der Uterus breit an dem intraligamentären Tumor anliegt. In allen unsicheren Fällen löst am besten die Längenmesssung der Höhle den Zweifel: denn nur in ganz seltenen Fällen wird durch intraligamentäre nicht vom Uterus ausgehende Tumoren dieser so auseinander gezogen, dass die Höhle nachweisbar an Länge zunimmt, sonst kann man in dieser Erscheinung eines der sichersten Zeichen für den uterinen Ursprung eines Tumors erblicken. Neben diesen beiden Zeichen hat ein drittes nur einen beschränkten Werth für die Erkennung des uterinen Ursprunges, d. i. der Verlauf der Ligg. rotunda. Kann man sie deutlich auf den Tumor herauf verfolgen und ein Stück auf ihm verlaufen fühlen, so ist der Tumor uterin; denn zu parauterinen Tumoren gewinnen sie keine Beziehung, es sei denn, dass durch breit intraligamentäre Entwickelung das Ligament der betreffenden Seite etwas nach vorne und oben gehoben wird, so dass es schräg über die vordere Fläche desselben verläuft.

Wenn nun auf diese Weise entschieden ist, dass der Tumor uterinen Ursprunges ist, so handelt es sich bei grossen, den Beckeneingang überragenden Tumoren nur um Myome oder Gravidität, ev. um grosse Sarkome; über die Differentialdiagnose dieser Zustände s. pag. 170.

Wenn der Uterus sicher als Ausgangspunkt auszuschliessen ist, so handelt es sich im weiteren Sinne um einen parauterinen Tumor. Von diesen erreichen die zunächst in Frage kommende Grösse nur die Tumoren des Ovarium, Parovarium, selten der Tube, grosse Blutergüsse und zuweilen grosse intra- oder extraperitoneale Exsudate. Nach welcher Richtung nun die Diagnose sich weiterbewegt, wird in erster Linie von der Begrenzung des Tumors abhängen. Lässt der Tumor überall eine deutliche scharfe Contour oder gar eine eigene Wand erkennen, so kann man Blutergüsse und Exsudate ausschliessen und muss einen Tumor des Ovarium, Parovarium oder der Tube annehmen; selbst bei Complicationen mit entzündlichen Processen in der Umgebung kann man meist deutlich die Wand dieses Tumors durchtasten. Weniger brauchbar für die Differentialdiagnose ist die Consistenz; dieselbe ist ja bei den oben genannten Tumoren mit Ausnahme der selteneren Fälle von festen Eierstocksgeschwülsten und sehr dickwandigen Pyosalpinxen meist deutlich cystisch, aber auch Exsudate, namentlich peritonealen Ursprunges, können eine sehr deutliche Fluctuation geben, und Haematocelen können ausnahmsweise so vollständig cystisch bleiben, dass sie einem Ovarialtumor in der Consistenz gleichen. Hat man mit Sicherheit einen deutlich begrenzten, cystischen Tumor erkannt, so spricht nach der Häufigkeit die grösste Wahrscheinlichkeit für einen Ovarialtumor; seine sichere Diagnose verlangt aber den Nachweis einer strangartigen oder in selteneren Fällen einer intraligamentären Verbindung mit dem Uterus, während Parovarialtumoren nur dann bestimmt zu diagnosticiren sind, wenn man auf derselben Seite das Ovarium im Stiel fühlt, und Tubentumoren sich vor Allem durch den verdickten uterinen Theil der Tube und durch ihre Doppelseitigkeit auszeichnen. Die diffuse Begrenzung und die breite Verbindung mit der Nachbarschaft

macht immer einen entzündlichen Process oder einen Bluterguss sehr wahrscheinlich; die weitere Unterscheidung dieser beiden Processe untereinander liegt in dem Grad der reactiven Entzündung, in der Consistenz und in gewissen anamnestischen Momenten (s. pag. 309).

Ich habe in der analytischen Diagnostik der Bauchgeschwülste zunächst die grossen, den Beckeneingang überragenden Tumoren allein abgehandelt, weil sie durch ihre differentialdiagnostischen Beziehungen zu den Tumoren der übrigen Unterleibsorgane eine besondere Stellung einnehmen. Das Hauptgebiet der sogen. gynäkologischen Tumoren sind aber die **kleinen, ganz oder wenigstens zum grössten Theil im kleinen Becken liegenden Tumoren.** Die Differentialdiagnose dieser Tumoren ist für den Arzt viel wichtiger, weil sie viel häufiger sind, viel weniger scharfe Unterschiede zeigen als die oben erwähnten grossen Tumoren und weil schliesslich Tumoren einer Reihe von Nachbarorganen noch hineinbezogen werden müssen. Es handelt sich um Tumoren des Uterus, der Ovarien, Parovarien, der Tube, um Blutergüsse und Exsudate im Lig. latum und Parametrium, und Haematocele und Exsudate im Peritonealraum, um Tumoren der Blase und des Mastdarmes, um Tumoren des Periosts, der Beckenknochen und schliesslich der Beckendrüsen. Die Differentialdiagnose dieser Tumoren, welche wir als **Beckengeschwülste** zusammenfassen wollen, ist ein sehr schwieriges Gebiet und birgt auch für den durchgebildeten Fachmann manches unlösbare Räthsel. Die Grundlage für die Diagnose bildet auch hier die objective Untersuchung vermittelst bimanueller Palpation. Der Grundgedanke derselben ist, zunächst das Organ aufzusuchen, von welchem er seinen Ausgangspunkt nimmt; ist das geglückt, so ist die weitere Frage, welcher Natur der vorliegende Tumor ist, viel leichter zu beantworten. Die Hauptfrage ist also wesentlich eine topographisch-anatomische und muss auch in dieser Weise in Angriff genommen werden.

Man beginnt auch hier zunächst mit dem Aufsuchen des Uterus. Damit gewinnt man einmal die Sicherheit, ob er selbst der Sitz des Tumors ist, oder, wenn nicht, so doch einen ausserordentlich wichtigen Orientirungspunkt für die Lage des Tumors: denn ob derselbe ante- oder retrouterin oder seitlich neben dem Uterus oder ob bei mehreren Tumoren alle auf derselben Seite des Uterus oder doppelseitig neben ihm liegen, ist für die Diagnose von grosser Bedeutung. Man suche zunächst den Uterus bimanuell auf, indem man die Portio vaginalis in den Tumor hinein verfolgt; bei gleichmässiger Vergrösserung des Uterus, z. B. durch interstitielle Myome, kann das mit einem Griff geschehen. Unsicher ist das Resultat, wenn es sich um ungleichmässige Vergrösserung handelt. Alsdann geht die Portio vaginalis nicht direct in den Tumor, sondern irgendwo in seine Peripherie über, und es ist schwer zu entscheiden, ob der Tumor aus dem Uterus entspringt oder ihm nur anliegt. Hierüber entscheidet dann die Breite und Stielartigkeit der Verbindung; denn alle sich von aussen anlegenden Tumoren lassen gewöhnlich eine Furche in der ganzen Breite ihrer Verbindung erkennen, während Uterustumoren breit oder schmal gestielt

direct aus ihm hervorgehen. In zweifelhaften Fällen entscheidet die Sonde, welche fast bei allen Uterustumoren eine Verlängerung der Höhle ergiebt. Adnexe und Ligg. rotunda lassen sich meist nicht sicher tasten. Wenn es nicht gelingen will, den Uterus aus der Fortsetzung der Portio vaginalis zu erkennen, sondern wenn mehrere Tumoren von ähnlicher Gestalt ihn umlagern, z. B. subseröse Myome, oder wenn Tumoren der Adnexe ihn so umwachsen haben, dass seine Contour vollständig verschwunden ist, so kann man seine Consistenz zuweilen zum Auffinden benutzen. Dieselbe ist weicher als seine Umgebung, z. B. bei Myomen, und härter als weiche und cystische Adnextumoren, oder aber man palpirt mit kurzen Stössen die ganze Peripherie des grossen Tumors und achtet darauf, von welcher Stelle sich am besten der Stoss auf die Portio vaginalis fortpflanzt. In allen unsicheren Fällen greife man zur Sonde, wofern die Tumoren den Gebrauch derselben nicht verbieten, z. B. bei Verdacht auf Tubentumoren, Exsudate, Haematocele, Graviditas intra- und extrauterina. Die Sonde zeigt aus der Richtung, welche sie nimmt, oder aus dem mit der äusseren Hand durchfühlbaren Knopf am besten an, wo wir das Corpus uteri zu suchen haben.

Hat man nun erkannt, dass der Tumor allein dem Uterus angehört, so ist weiterhin zu entscheiden, ob er eine gleichmässige Vergrösserung desselben darstellt oder gestielt mit ihm zusammenhängt. Letztere ergeben sich ohne weitere Schwierigkeiten stets als subseröse Myome oder event. als von innen perforirende Sarkome. Hat man den Tumor als eine gleichmässige Vergrösserung des Uterus erkannt, so bringt uns die Consistenz den wichtigsten Schritt weiter, indem man von der normalen Consistenz des Uterus ausgeht. Vergrösserungen des Uterus, welche weicher sind als der normale, deuten nur auf Gravidität oder Aborte oder puerperale Erweichung hin, während eine grössere Härte der Substanz auf chronische Metritis, Myome oder Carcinome erkennen lässt. Ueber die weitere Differentialdiagnose dieser Zustände s. pag. 171.

Kann man den Uterus als Ausgangspunkt des Tumors ausschliessen, so wird man sich zunächst an einige Eigenschaften des letzteren halten müssen, um einen sicheren Weg bei der grossen Fülle der verschiedenartigen Tumoren, welche hier in Betracht kommen, geben zu können. Gelingt es, durch deutliche Fluctuation eine cystische Beschaffenheit zu erkennen, so handelt es sich entweder um Ovarialtumoren oder Retentionscysten der Tube, vor allem Hydrosalpinx, Parovarialtumoren oder pelveoperitonitische Exsudate oder Haematocelen im frischen Stadium. Alle diese genannten Tumoren können jede Lage in der Umgebung des Uterus einnehmen, haben aber gewisse Prädilectionsstellen, und diese kann man sich zur weiteren Unterscheidung zu Nutze machen. Da die Exsudate und Blutergüsse sich mit Vorliebe im Douglasschen Raum ansammeln, während kleinere Tuben- und Ovarialtumoren für gewöhnlich an der Stelle ihres Mutterorganes liegen zu bleiben pflegen, so wird ein ausgesprochen retrouteriner Sitz mehr für erstere sprechen; darauf darf man sich aber nicht allein verlassen, da auch Adnextumoren in den Douglasschen

Raum sinken können, sondern man muss ausserdem auf die pag. 296 und 297 angegebenen Unterschiede zwischen flüssigen Haematocelen und Exsudaten einerseits und Ovarialtumoren andererseits zurückgreifen. Der laterale Sitz eines cystischen Tumors spricht mehr für den Ausgangspunkt von Tube und Ovarium, da peritoneale, deutlich cystische Tumoren selten seitlich sitzen. Ueber die Unterschiede zwischen Tuben- und Ovarialtumoren s. pag. 287.

Das Gebiet der soliden Tumoren ist ein viel grösseres (dabei will ich noch einmal darauf hinweisen, dass kleine Ovarialcysten, namentlich die dickwandigen Dermoidtumoren, häufig für solide angesehen werden). Durch den Nachweis der soliden Consistenz sind zunächst alle frischen peritonealen Exsudate und Haematocelen ausgeschlossen; dagegen können letztere in geronnenem Zustande und erstere im Stadium der Resorption nicht nur solid, sondern sogar deutlich hart sich anfühlen. Nach dem Erkennen der soliden Consistenz ist die Bestimmung der Gestalt des Tumors am wichtigsten; damit kommt man dem erstrebenswerthen Ziel, das erkrankte Organ zu bestimmen, am nächsten. Im wesentlichen handelt es sich darum, zu erkennen, ob die Contour des Tumors rund ist oder ob er sich flach und diffus ausbreitet. Eine Contour, welche überall oder im grössten Theil der Peripherie rund oder oval ist, spricht für den Ausgangspunkt vom Ovarium oder von der Tube, während eine flache Ausbreitung dem im Beckenbindegewebe liegenden Theil eines Tumors zukommt. Davon kommen aber mancherlei Ausnahmen vor. Tubentumoren, namentlich Pyosalpinxe, verbinden sich mit parametranen Exsudaten und gewinnen damit die Eigenschaften beider, oder maligne Ovarialgeschwülste erzeugen durch die Infection des Beckenbindegewebes vom Stiel aus flach ausgebreitete, harte Tumoren. Andererseits können parametritische Exsudate an den Stellen, wo sie von Peritoneum umgeben sind, runde Contour gewinnen. Am besten hütet man sich vor Irrthümern in dieser Hinsicht durch Untersuchung der ganzen Contour. Entscheidet man sich für das Beckenbindegewebe, so ist damit zugleich das Exsudat erkannt, denn carcinomatöse Ausbreitungen, welche sonst wohl einen ähnlichen Palpationsbefund bieten, verlangen immer den Nachweis eines primären Herdes. Ueber weitere Unterschiede, namentlich bei Recidiven, s. pag. 236. Schliesst man das Parametrium aber aus, so wird man den weiteren Unterschied zwischen Tuben- und Ovarialtumoren auf Grund der pag. 287 auseinandergesetzten Kennzeichen zu treffen haben. Solide Ovarialgeschwülste würden dann weiter in Neubildungen (Fibrome, Fibrosarkome, Sarkome, Carcinome) und in Oophoritis sich trennen lassen, während harte Tubentumoren Pyosalpinxe, Tubenmolen bei abgelaufener Gravidität und Neubildungen sein können. Ueber die Unterschiede s. pag. 288.

Einer besonderen Besprechung bedarf die **Diagnose der intraligamentären Tumoren,** weil durch die Bekleidung mit Beckenbindegewebe und Peritoneum die Tumoren eine Reihe von ihren charakteristischen Eigenschaften verlieren. Die Verbindung mit dem Uterus wird unklarer, die Schale von Bindegewebe, namentlich in infiltrirtem Zustande, lässt Contour und Consistenz des eigent-

lichen Tumors schwer erkennen; ferner werden die Tubentumoren an der Entwickelung ihrer charakteristischen Gestalt gehindert; kurz, die Diagnose dieser Tumoren ist eine erheblich schwierigere. Nachdem die Diagnose des intraligamentären Sitzes sicher gestellt ist (s. pag. 202) und der Uterus mit Bestimmtheit als Ausgangspunkt auszuschliessen ist, so wird man ebenfalls zunächst zu entscheiden suchen, ob der Tumor cystisch ist oder solid; die Untersuchung auf die Consistenz bedarf bei dickwandigen Tumoren eines energischeren Drucks, und wenn die Bestimmung trotzdem nicht gelingt, einer Prüfung der Consistenz vom Mastdarm aus, welchem der Tumor, frei vom Ligament, häufig anliegt. Eine sicher erkannte cystische Consistenz spricht für Parovarialtumoren, Ovarial- und Tubentumoren (vor allem Hydrosalpinx) und flüssige Blutergüsse, zwischen welchen die Unterschiede sich oft ausserordentlich verwischen. Noch grösser werden die Schwierigkeiten, wenn der Tumor solid ist oder wenn es nicht sicher gelingt, Fluctuation zu erzeugen. Bei der weiteren Unterscheidung der festen Tumoren wird man im Ganzen denselben Weg gehen können wie bei der Diagnose der nicht intraligamentären, nur mit dem Unterschiede, dass die Erkennung aller Eigenschaften erschwert ist; die intraligamentären Ovarialtumoren z. B. bieten deshalb Schwierigkeiten, weil es sich meistens um die kleinen papillären Tumoren handelt, welche keine deutliche Fluctuation erkennen lassen, und wenn sie carcinomatös sind, durch Infection der Nachbarschaft eine ganz diffuse Begrenzung annehmen können. Die Tubentumoren, namentlich eiteriger Natur, umgeben sich meistens mit einer dicken infiltrirten Schale des intraligamentären Gewebes und lassen schwer Fluctuation erkennen; ihre Gestalt wird aus demselben Grunde verwischt, und selbst bei den nur vom Peritoneum überzogenen Hydrosalpinxen kann man schwer die charakteristischen Windungen erkennen; nur das infiltrirte uterine Ende verräth den tubaren Ursprung. Intraligamentäre Exsudate können wieder Myomen sehr ähnlich werden, weil sie nach oben sehr glatt sind und breite Verbindung mit dem Uterus haben, namentlich, wenn sie sich nicht bis in die tieferen Abschnitte des Parametrium erstrecken. Intraligamentäre Blutergüsse werden bald in dem Bindegewebe so hart und grenzen sich so rund ab, dass sie einen ganz anderen Palpationsbefund bieten als intraperitoneale Blutergüsse. Die Schwierigkeit in der Unterscheidung dieser Zustände ist gross, und häufiger als bei anderen Tumoren muss man zur Anamnese und gelegentlich auch zur Beobachtung seine Zuflucht nehmen.

Die Unterscheidung, ob wir es bei den im kleinen Becken liegenden Tumoren mit Tumoren der Genitalien oder der Nachbarorgane zu thun haben, hat bei weitem nicht die Bedeutung wie bei den früher besprochenen grossen Tumoren, weil erstere viel seltener sind und weil sie bei dem geringen Raum im kleinen Becken sich sehr bald so innig an die Genitalorgane herandrängen, dass diagnostische Zeichen wie die früher erwähnten hier nicht brauchbar sind. Immerhin wird auch hier der Grundsatz bleiben, sie von den Genitalien räumlich abzugrenzen und, wenn möglich, letztere, wenigstens Uterus

und Ovarien, als normal zu erkennen. Auf diese Weise wird man Tumoren des Periosts, des Beckenknochens, der am Becken liegenden Drüsen, paratyphlitische Exsudate, meist auch die Tumoren der Blase und des Mastdarms von Genitaltumoren unterscheiden können. Rechnet man aber, was durchaus für gynäkologische Zwecke nothwendig ist, das Beckenbindegewebe zu den Genitalien, so entstehen Schwierigkeiten; denn es giebt gewisse Formen von parametritischen Exsudaten im Stadium der Resorption, welche sich, vom Uterus abgelöst, derart in breiter Ausdehnung gegen das Becken zurückgezogen haben, dass sie Knochentumoren vortäuschen. Aehnliches entsteht, wenn besonders diese Theile der Sitz carcinomatöser Neubildungen und Recidive werden. Je näher sich diese Tumoren an die Genitalien herandrängen, um so schwerer wird es sein, den Ausgangspunkt von diesen auszuschliessen. Das ist mir z. B. einigemal besonders schwer erschienen bei Mastdarmcarcinomen, welche das paraproktitische Gewebe bis an den Uterus ergriffen hatten und Exsudate an dieser Stelle vortäuschten, bis die Rectaluntersuchung die Aufklärung gab.

Weiter will ich die analytische Diagnostik der Beckengeschwülste nicht treiben; sondern ich verweise für das Studium der diagnostischen Zeichen der einzelnen Tumoren auf die specielle Diagnostik. Meine Absicht war es nur, den Weg anzugeben, auf welchem der Arzt durch die combinirte Untersuchung zur richtigen Diagnose kommen kann; inwieweit Symptomatologie, Anamnese und Beobachtung dabei mithelfen kann, habe ich ebenfalls in der speciellen Diagnostik auseinandergesetzt.

Sachregister.

A.

Abort 74
Abscess der Bartholinschen Drüse 336
— im Douglas 295
Adenoma malignum cervicis 214
— uteri 257
Adhäsionen bei Ovarialtumoren 204
Adnextumoren 287
Allgemeinbefinden 36
Amenorrhoe 413
— allgemeine Ursachen 416
— locale Ursachen 415
Anamnese 32
Anteflexio uteri 135
Antepositio uteri 112
Anteversio uteri 132
Ascites 195
— abgekapselter 190
Atresia hymenaica 359 432
Auscultation 2
Auskratzung s. Probeauskratzung.
Austastung bei Aborten 77
— der Blase 384
— bei Carcinom des Uteruskörpers 225
— bei submucösen Myomen 162
— bei Sarkom des Uteruskörpers 238
— des Uterus 22

B.

Bartholinsche Drüsen 40
(mikr.) 56
— Abscess 336
— Cysten 337
Bauchfell s. Peritoneum.
Beckenbindegewebe s. Parametrium.
Beckenknochen, Palpation 53
Beobachtung der Kranken 35
Blasenmole 101
Blase 51
— Austastung 10 384
— Blasencatarrh 378
— Blasenfistel 387
— Blasenkrampf 386
— Blasensonde 384
— Blasensteine 382
— Blasentumoren 382
— Continenz 368
— Schrumpfblase 385
Blumenkohl s. Carcinom der Portio vaginalis.
Blutgeschwulst s. Haematom.
Blutungen, freie, in die Bauchhöhle 81
— aus dem Cervix 407
— aus dem Corpus uteri 407
— bei Endometritis 317
— bei inneren Krankheiten 411
— aus der Portio vaginalis 406
— in der Schwangerschaft 73
— in die Tuben 83
— secundäre Uterusblutungen 408
— aus der Vagina 406
— aus der Vulva 406

C.

Cancroid s. Carcinom.
Caruunculae myrtiformes 40
Carunkeln der Harnröhe 375
Carcinoma cervicis 213 223
(mikr.) 254
— corporis uteri 215 227
(mikr.) 256
— ovarii 178 206
— portionis vaginalis 209 218
(mikr.) 247
— Structurbild 245
— tubae 289

Carcinoma urethrae 375
— vaginae 239
— vulvae 241
Catarrhe, Eintheilung 314
— cervic. s. Cervix.
Cavum praeperitoneale Retzii 50
Cervix 42
(mikr.) 57 62
— Carcinome 213 223
(mikr.) 254
— Catarrh 326
— Elongation 125
— Myome 156
Chloroformnarkose 7
Chorionzotten (mikr.) 99
Choriocarcinom s. Syncytioma malignum.
Clitoris 40
Colpitis 330
— emphysematosa 330
— granularis 330
— senilis 331
Columna rugarum ant. 41
— rugarum post. 41
Conception, Mechanismus 430
Condylomata acuminata 242 337 374
(mikr.) 253
— lata 242
Craurosis vulvae 333 432
Cysten der Bartholinschen Drüse 337
— des Corpus luteum 176
— entzündliche der Ovarien 176
— des Parovarium 177 194
— der Vagina 131
Cystitis s. Blase.
Cystocele vaginalis 129
Cystoma ovarii s. Ovarialcystom.
Cystoskop 380
Cystoskopie 379
— normaler Befund 382
— bei Cervixcarcinom 231
— bei Cystitis 382
— bei Exsudaten 383
— bei Fisteln 387
— Indicationen 380
— bei Nierentumoren 400
— bei Pyosalpinx 383
— Technik 380

D.

Damm 39
Decidua (mikr.) 99 102 105 und ff.
— Endometritis der 104
— bei Graviditas extrauterina 88
— menstr. (mikr.) 110
Deciduoma malignum s. Syncytioma malignum.
Defectus uteri 360
Degeneration, maligne, der Ovarien 178 206
Descensus 119
— vaginae 119
— uteri 124
Dermoidcysten 176
Dextropositio uteri 115
Dilatation des Cervicalkanals 23
— Contraindicationen 27
— Indicationen 23
— des äusseren Muttermundes 23
— der Urethra 10
— des Uterus 22
Dilatatorien, Hegarsche 24
Doppelmissbildungen des Uterus und der Vagina 363
Douglasscher Raum 43
— Falten 45
Drüsen, bei Carcinom 232
— (mikr.) der Cervixschleimhaut 57
— der Corpusschleimhaut 59
— Lymphdrüsen 55
Dysmenorrhoe 418
— endometritische 425
— mechanische 422
— membranacea 325
— nervöse 426
— ovarielle 421
— tubare 421
— uterine 422
Dyspareunie 440
Dysurie 370

E.

Echinococcus 191
Ectropium 328
Elephantiasis vulvae 243
Elevatio uteri 117
Elongatio cervicis 125
Endometritis 315
— acuta septica 323
— catarrhalis 324
— deciduae 104 325
— diffusa (mikr.) 347
— dysmenorrhoica 325
— Eintheilung 316 346
— exfoliativa 325
— fungosa 324
— fungosa (mikr.) 347
— glandul. (mikr.) 340
— gonorrhoica 324
— interst. ac. (mikr.) 338
— interst. chron. (mikr.) 339
— interst. exsudativa (mikr.) 339

Endometritis, objectiver Befund 322
— Symptome 317 und ff.
— tuberculosa 324
Endoskopie der Urethra 371
Endotheliome der Ovarien 178
Erosion 221 327
— (mikr.) 248
— heilende Erosion 253
Excavatio vesico-uterina 43
— rectouterina 43
Extrauterinschwangerschaft
— Deciduaabgang 88
— Definition 79
— Differentialdiagnose 82 97
— Eintheilung 80
— Fruchttod 91
— Probeauskratzung 89
— Störungen im Verlauf 81

F.

Fibrinkeile der Placenta 104
Fibrinmembranen aus dem Uterus 109
Fibrom des Ovarium 178
Fibromyom s. Myom.
Fibrosarkom des Ovarium 178
Fimbria ovarica 48
Fischelsche Erosion 407
Flexura sigmoidea 53
Folliculäre Hypertrophie des Cervix 220
— (mikr.) 251
Fossa navicularis 40
Frenulum 39

G.

Gartnersche Gänge 358
Gebärmutter s. Uterus.
Gonorrhoe 335 ff.
— Endometritis gonorrhoica 324
— der Tuben 273 285
Gonococcen 335
Graafsche Follikel 430
— Cysten derselben 175 176
Gravidität s. Schwangerschaft.
Gummata portionis vaginalis 232
— vaginae 240
— vulvae 242
Gynatresien, Atresia hymenaica 359 432
— Retentionstumoren des Uterus bei Gynatresien 366

H.

Haematocele retrouterina 84
— peritubaria 86
Haematokolpos 359
Haematoma lig. lati 88 309
Haematometra 70
Haematosalpinx 282
Haemorrhagien s. Blutungen.
Harnblase 51
Harndrang 369 370
Harnentleerung 369
Hegarsches Schwangerschaftszeichen 68
Harnleiter s. Ureter.
Harnröhre s. Urethra.
Harnuntersuchung 376
— chemische 376
— mikroskopische 377
Harnfisteln 387
Hemmungsbildungen des Uterus und der Vagina 359
Hernia ovarii 362
— uteri 112
Hinterdamm 7
Hornkrebs des Uterus (mikr.) 257
Hydrosalpinx 278 287
Hydrometra unilateralis 366
Hydrorrhoea uteri gravidi 326
Hymen 40
— als Sterilitätsursache 432
Hyperästhesie des Endometrium 426
— des Peritoneum 294
Hypoplasie des Uterus 362
— als Ursache der Amenorrhoe 415
— der Dysmenorrhoe 425
— der Sterilität 436

I.

Incontinentia urinae 386
Inspection 2
Intraligamentäre param. Exsudate 303
— Graviditas extrauterina 92
— Haematome 309
— Myome 164
— Ovarialtumoren 202
— Tubentumoren 279
— Tumoren 450
Inversio uteri 150
— vaginae 119 122
Ischurie 390
Ischuria paradoxa 391
Jodoformgaze zur Dilatation 24

K.

Katarrhe s. Catarrhe.
Knieellenbogenlage 5
Kohlrauschsche Falte 53 228 304
Kolpitis s. Colpitis.
Krebs s. Carcinom.

L.

Lagerung bei der Untersuchung 3
Lageveränderung des Uterus 111
Laminariastifte 25
Lateropositio uteri 115
Lebertumoren 201
Leukoplakia vulvae 242
Ligamentum cardinale 50
— infundibulo-pelvicum 45
— latum 44 50
— ovarii 47
— recto-uterinum 45
— rotundum 45
Lues vulvae 242
Lupus vulvae 243
Lymphdrüsen 55
Lymphgefässe 55

M.

Macula gonorrhoica 337
Mastdarm 52
— Erkrankung bei Uteruskrebs 232
— Untersuchung vom Mastdarm 9 226 311
Melanotische Vulvasarkome 244
Menorrhagien bei Endometritis 317 410
Menstruation 419
— (mikr.) 60
Mesosalpinx 49
Mesovarium 47
Metastasen bei Uteruskrebs 212 214 215
Metritis colli 328
— corp. uteri 70 171
Metrorrhagien s. Blutungen.
Mikroskopische Untersuchung 27
— Methoden 28
— Technik 28
Milchglasspeculum 17
Milztumoren 200
Missbildungen 357
Montgomerysche Drüsen 69
Muttermund, äusserer 42
— Dilatation des 23
— innerer 42
— Stenosen 423 435 436
Myom des Uterus 150
— topograph. Anatomie 150
— des Cervix 156
— klinische Eigenschaften 156
Myosarkom des Uterus 238

N.

Neurosen der Blase 385
Nierenerkrankungen 396
Nierentumoren 396
Niere, bewegliche, s. Wanderniere.

O.

Oidium albicans s. Soor.
Oophoritis acuta 207
— chronica 207
Ovarialkystome, glanduläre 177
— papilläre 177
Ovarialtumoren
— Carcinome 178
— Cystome 177
— Diagnose kleiner 181
— — mittlerer 187
— — grosser 194
— Fibrome 178
— Fibrosarkome 178
— intraligament. 202
— Malignität 206
— Stieltorsion 205
Ovarium 47
— Amenorrhoe, ausgehend von dem O. 416
— Atrophie 416 417 439
— Blutungen, ausgehend von dem O. 409
— Dysmenorrhoe, ausgehend von dem O. 421
— Palpation des 47
— Schwangerschaft 96
— Sterilität, ausgehend von dem O. 438
Ovulation 419
Ovulum Nabothi 327

P.

Palpation der Beckenknochen 53
— der Beckenmuskeln 55
— der Blase 51 384
— des Leibes 2
— der Lymphdrüsen 55
— des Mastdarms 52
— der Ovarien 47
— des Parametrium 50
— der Tuben 49
— des Ureter 52
— des Uterus 45
Pankreascysten 199
Parametritis 299
— cystosk. Befund bei 383
— Differentialdiagnose gegen Carcinom 235
— exsudativa 299
— retrahens 312
Parametrium 49
Paraoophoritis 312
Paratyphlitisches Exsudat 310
Parovarium 45
Parovarialcyste 177 194
Pelveoperitonitis 290
— acuta 293
— adhaesiva 298
— exsudativa 295 311
Percussion 2 197
Perimetritis 290, s. Pelveoperitonitis.

Peritoneum 42
Peritonitis 290
— carcinomatöse 292
— gutartige, nicht infectiöse 291
— septica diff. 290
— tuberculöse 292
Perioophoritis 290
Placenta (mikr.) 107
— Retention 78
Placenta praevia, Blutungen bei 74
Placentarpolypen (mikr.) 271
Polypen, fibröse 155
(mikr.) 270
— mucöse 327
(mikr.) 269
Portio vaginalis 41
(mikr.) 57
— Blutungen aus derselben 405
— Carcinom 209 218
(mikr.) 247
— Condylome 220
— Decubitusgeschwüre 221
— Gummata 222
— follicul. Hypertrophie 220
— Sarkom 236
— Sterilität bei Erkrankungen der P. v. 433
— Tuberculose 222
Praeputium clitoridis 40
Probeauskratzung 23 28
— bei Carc. corp. 225
— bei Gravid. extraut. 89
— bei Sarcoma corp. 239
Probeexcision b. Portiocarcinom 219
Probepunction b. Ascites 198
— b. Tubentumoren 285
— b. retrouterinen Tumoren 297
Probetampon 319
Pruritus vulvae 333
Pseudohermaphroditismus 362 432
Psoriasis vulvae 242
Pyelitis 396
Pyometra unilateralis 366
Pyosalpinx 280 308
— Blutungen bei 408
— cystosk. Befund bei 383
— perforirter 286 383
Prolaps 118
— der vorderen Scheidenwand 120
— der hinteren Scheidenwand 120
— der ganzen Scheide 121
— des Uterus 124

R.

Recidive des Uteruskrebses 233
Rectaluntersuchung s. Mastdarm.
Rectocele 130
Retentionstumoren des Ovarium 175
— der Tube 277
— im rudiment. Uterus 366
Retroflexio uteri 139
— gravidi 85 147 187 298
Retropositio uteri 113 148
Retroversio uteri 134
Retroligamentäre Entwickelung 181

S.

Salpingitis 273
— catarrhalis 273 275
— purulenta 273 275
Sarkom des Cervix 236
— des Ovarium 178
— der portio vagin. 236
— der Urethra 375
— des Uteruskörpers 236
— der Vagina 241
— der Vulva 244
Schamlippen, grosse 39
— kleine 39
Scheide s. Vagina.
Schleimpolypen s. Polypen.
Schnürleber 403
Schwangerschaft, Blutungen in der 73
— mit abgestorbener Frucht 71
— interstitielle 96
— (mikr.) 100
— normale 63 170 192
— in den Ovarien 96
— in den Tuben 80
— im rudiment. Nebenhorn des Uterus 96
Schwangerschaftszeichen, Hegarsches 67
Seitenlage 5
Septum recto-vaginale 50
Simonsches Speculum 20
Sinistropositio uteri 115
Sinus urogenitalis 358
Skenesche Gänge 40
Sonde 11
Sondiren der Blase 384
— Contraindicationen 16
— Gefahren 13
— Indicationen 14
— Technik 11
— der Urethra 371
— des Uterus 11
Soor der Vagina 332
Speculum 17
— von Mayer 17
— von Simon 20
Stenose des äuss. Muttermundes 423 434
— des inneren Muttermundes 423 435

Sterilität, bei Alteration des nervösen Apparates 440
— bei Erkrankungen des Cervix 434
— bei Erkrankungen des Corpus uteri 435
— bei Erkrankungen der äusseren Genitalien 431
— der Frau 429
— bei Erkrankungen des Introitus vaginae 432
— des Mannes 429
— bei Erkrankungen der Ovarien 438
— bei Parametritis 440
— bei Pelveoperitonitis 439
— bei Erkrankungen der Port. vaginalis 443
— bei Erkrankungen der Tuben 438
— bei Erkrankungen der Vagina 432
— bei Veränderungen in der Constitution 441
Stiel bei Ovarialtumoren 178
Stieltorsion bei Ovarialtumoren 205
Syncytium 101
Syncytioma malign. 237
— (mikr.) 260

T.

Tenesmus vesicae 370
Teratome des Ovarium 178
Thompsonsche Zweigläsermethode 372
Torsion des Uterus 149
Tuben 48
— Entzündung s. Salpingitis.
— Neubildungen 289
— Palpation der 49
— Tuberculose 286
— Tumoren s. Retentionstumoren und Adnextumoren.
Tubenschwangerschaft 79, s. Extrauterinschwangerschaft.
Tuberculose des Peritoneum 292
— der Portio vaginalis 222
— der Tuben 286
— des Uterus 324 357
— der Vulva 243

U.

Ulcus molle 222
— rodens 211
— simplex haemorrhagicum 356
Untersuchung, äussere 1
— von der Blase 10
— combinirte 3
— innere 3
— mikroskopische 27
— vom Mastdarm 9
Untersuchungsstuhl 4
Ureter 51
— Catarrh 393
Ureter, Fisteln 387 389
— Katheterismus 394
— Palpation 52
— Tuberculose 393
— Unterbindungen 394
— Verletzungen 394
Urethra bei Prolaps 129
— Carcinom 375
— Carunkeln 375
— Catarrh 371
— Endoskopie 371
— Prolaps der U. 374
— Untersuchung 371
Uterus 42
— Austastung 22
— Dilatation 22
— Palpation 45
— Sondirung 11
— adenom s. Adenoma malignum uteri.
— anteflexion s. Anteflexio uteri.
— anteposition s. Antepositio uteri.
— anteversion s. Anteversio uteri.
— arcuatus 364
— atrophie 362
als Ursache der Amenorrhoe 415
als Ursache der Dysmenorrhoe 425
als Ursache der Sterilität 436
— bicornis 365
— bipartitus rudimentaris 361
— carcinom s. Carcinoma.
— catarrh s. Endometritis.
— didelphys 365
— elevation s. Elevatio uteri.
— foetalis 362
— hernien s. Hernia uteri.
— inversion s. Inversio uteri.
— lateroposition s. Lateropositio uteri.
— lateroversio s. Lateroversio uteri.
— myome s. Myome.
— polypen s. Polypen.
— retroflexion s. Retroflexio.
— retroposition s. Retroposition.
— retroversion s. Retroversion.
— sarkom s. Sarkom.
— schleimhaut (mikr.) 58
— senkung s. Descensus.
— septus 364
— torsion s. Torsion.
— unicornis 366
— vorfall s. Prolaps.

V.

Vagina 41
— (mikr.) 56
— Blutungen aus derselben 406
— Carcinom 239

Vagina, Catarrh 330
— Cysten 131
— (mikr.) 56
— Descensus 119
— Gummata 240
— Inversion 122
— Mangel 359 432
— Prolaps 119 120 121
— Sarkom 241
— Soor 332
— Sterilitätsursache 432
Vagina septa 363
Vaginismus 432
Vestibulum vaginae 40
Vulva 39
(mikr.) 55
— Blutungen aus derselben 406
Vulva, Carcinom 241
— Catarrh 332
— Condylom. acuminata 242
— Craurosis 333
— Elephantiasis 243
— Gumma 242
— Lues 242
— Lupus 243
— Pruritus 333
— Psoriasis 242
— Sarkom 244
— Sterilitätsursache 431
— Tuberculose 243

W.

Wandermilz 403
Wanderniere 402

Leipzig,
Druck von Fischer & Wittig.